На правах рукописи

БАРТО Руслан Александрович

КЛИНИЧЕСКОЕ ЗНАЧЕНИЕ УЛЬТРАЗВУКОВОЙ ДИАГНОСТИКИ В СТАДИРОВАНИИ ГЕНИТАЛЬНОГО ЭНДОМЕТРИОЗА

14.01.01 – Акушерство и гинекология

АВТОРЕФЕРАТ
на соискание ученой степени
кандидата медицинских наук

Москва – 2019 г.

Работа выполнена в Государственном бюджетном учреждении здравоохранения Московской области «Московский областной научно-исследовательский институт акушерства и гинекологии» Министерства здравоохранения Московской области.

Научный руководитель:
доктор медицинских наук,
профессор **Чечнева Марина Александровна**

Официальные оппоненты:
Ярмолинская Мария Игоревна – доктор медицинских наук, профессор РАН, Федеральное государственное бюджетное научное учреждение «Научно исследовательский институт акушерства, гинекологии и репродуктологии им. Д. О. Отта» Министерства науки и высшего образования Российской Федерации, отдел эндокринологии и репродукции, руководитель отдела;

Козаченко Андрей Владимирович – доктор медицинских наук, профессор РАН, Федеральное государственное бюджетное учреждение «Национальный медицинский исследовательский центр акушерства, гинекологии и перинатологии имени академика В.И. Кулакова» Министерства здравоохранения Российской Федерации, ведущий научный сотрудник гинекологического отделения.

Ведущая организация: Федеральное государственное автономное образовательное учреждение высшего образования «Российский национальный исследовательский медицинский университет им. Н.И. Пирогова» Министерства здравоохранения Российской Федерации.

Защита состоится «___» _____2020 г., в_____ ч. на заседании диссертационного совета Д 208.048.01 при государственном бюджетном учреждении здравоохранения Московской области «Московский областной научно-исследовательский институт акушерства и гинекологии» (101000, Москва, ул. Покровка, д. 22а).

С диссертацией можно ознакомиться в библиотеке и на сайте (http://moniiag.ru) государственного бюджетного учреждения здравоохранения Московской области «Московский областной научно-исследовательский институт акушерства и гинекологии».

Автореферат разослан «____» _____2020 г.

Ученый секретарь
диссертационного совета
доктор медицинских наук,
профессор Зайдиева Янсият Зайдилаевна

ОБЩАЯ ХАРАКТЕРИСТИКА ДИССЕРТАЦИИ

Актуальность темы исследования

В структуре гинекологической заболеваемости эндометриоз занимает третье место после воспалительных заболеваний и миомы матки. Это заболевание диагностируется у 21–40% женщин с бесплодием, в 70–90% является причиной хронической тазовой боли (Schrager S. et al., 2013; Ярмолинская М.И., 2017).

Все чаще эндометриоз выявляется у молодых нерожавших женщин и подростков, описаны случаи выявления эндометриоза в детском возрасте и внутриутробно (Ярмолинская М.И., 2017). По данным литературы ежегодная заболеваемость составляет 0,1–0,3% (Somigliana E. et al., 2010). На долю генитального эндометриоза приходится 92–94%, экстрагенитального – 6–8% случаев (Bougie O. et al, 2018). Распространенность ретроцервикального эндометриоза среди всех локализаций составляет от 0,5% до 6,5%, уступая по частоте только эндометриозу матки и яичников.

Важной особенностью заболевания является медленное прогредиентное течение. Эндометриоз обладает опухолевым типом роста, может прорастать стенки органов, например, кишечника и мочевого пузыря, и приводить к кишечной непроходимости или кровотечению, развитию спонтанного пневмоторакса и т.д. (Hoo W.L et al., 2017; Bazot M. et al., 2018). От первых проявлений заболевания до установления диагноза «эндометриоз» проходит от 1 до 11 лет (Taylor H.S. et al., 2018; Agarwal S.K., 2019)

Распространение заболевания по органам малого таза и за его пределы имеет сложный, порой труднообъяснимый, механизм, а такие формы, как, например, эндометриоз глаза, уха и др. остаются загадкой.

До настоящего времени не существует визуальных методов диагностики начальных и малых форм эндометриоза, а биохимические маркеры неспецифичны для разных форм и стадий распространения. Этим объясняется сложность раннего выявления заболевания и значительная задержка диагностики.

Все еще не определены единые международные алгоритмы и подходы к диагностике и лечению женщин с эндометриозом. Актуально и остро стоит вопрос о лечении пациенток в подростковом возрасте. Правильное установление диагноза и степени распространения все еще остается прерогативой научных центров и федеральных лечебных учреждений. Дискутабелен вопрос о «золотом стандарте» диагностики при эндометриозе.

Многие исследователи ссылаются на приоритет магнитно-резонансной томографии, однако данный метод также обладает низкой чувствительностью и специфичностью при I–II стадии НГЭ (Sofic A. et al., 2018), а диагностическая лапароскопия без применения хирургической диссекции тканей и без патоморфологического исследования также не может оценить глубину инвазии и, следовательно, не может оценить стадию распространения.

Отсутствие четких диагностических алгоритмов обследования при генитальном эндометриозе с возможностью оценки глубины поражения и степени распространения послужило поводом для проведения данного исследования. Таким образом, актуальным является разработка четкой диагностической схемы обследования при генитальном эндометриозе, которая позволит устанавливать правильную стадию заболевания до начала лечения, упростить процесс, как самой диагностики, так и наблюдения за исходами лечения.

Визуальные методы диагностики, в том числе ультразвуковое исследование, – являются залогом правильного определения стадии и степени распространения эндометриоза, что прямым образом скажется на выборе метода лечения. А учитывая прогрессирующий и рецидивирующий характер заболевания, визуальные методы позволяют контролировать эффективность лечения.

Все это послужило поводом, чтобы провести данное исследование, которое позволит оценить диагностическую ценность ультразвуковых маркеров наружного генитального эндометриоза, произвести оценку стадии распространения по пересмотренной классификации американского общества фертильности (rAFS) на дооперационном этапе в сравнении с хирургическим методом, предложить дополнительные эхографические признаки ретроцервикального и перитоне-

ального эндометриоза, а также разработать алгоритм диагностики, который позволит оценить стадию заболевания до начала лечения.

Степень разработанности темы исследования

Тема является недостаточно разработанной как в отечественной, так и в зарубежной медицинской науке. Существующие диагностические критерии генитального эндометриоза были разработаны в основном для тяжелых распространенных форм заболевания, которые являются крайней стадией процесса с глубоким поражением органов. Клиническая картина в таких случаях имеет выраженные проявления, а степень поражения органов (яичники, маточные трубы, брюшина, крестцово-маточные связки, кишечник и т.д.) максимальная. Ультразвуковая диагностика имеет высокую чувствительность и специфичность только для распространенных форм эндометриоза (III–IV стадии по rAFS), тогда как начальные изменения (I-II стадии по rAFS) остаются невидимыми и не диагностируются. На данный момент не существует описания ультразвуковой картины начальных и малых стадий наружного генитального эндометриоза, а также не разработаны критерии диагностики этих форм заболевания.

Цель исследования – улучшить исходы лечения генитального эндометриоза путем повышения качества оценки степени распространения и стадии заболевания с помощью ультразвуковой диагностики.

Задачи исследования

1. Определить диагностическую ценность клинических критериев, ультразвуковых маркеров и особенности визуализации различных форм наружного генитального эндометриоза.

2. Оценить корреляцию ультразвуковых признаков различных форм генитального эндометриоза путем проведения их верификации при оперативном вмешательстве.

3. Оценить особенности распространения эндометриоза и точность ультразвуковой диагностики в зависимости от стадии распространения в разных возрастных группах.

4. Разработать ультразвуковые критерии различных форм генитального эндометриоза, характерные для каждой стадии.

5. Разработать методику и алгоритм обследования при наружном генитальном эндометриозе с целью правильного определения степени распространения и стадии заболевания.

Научная новизна исследования

На основании результатов данного исследования впервые проведена оценка и анализ диагностических ошибок ультразвукового исследования у пациенток с различными формами генитального эндометриоза, произведен расчет чувствительности и специфичности метода для каждой стадии заболевания по классификации rAFS.

В данной работе впервые изучен характер и особенности распространения эндометриоза по глубине поражения в органах-мишенях, особенности вовлечения органов и систем малого таза в зависимости от возраста пациенток.

Впервые описаны новые специфические ультразвуковые признаки начальных форм эндометриоза малого таза, детально изучены и приведены характеристики сонографической картины в зависимости от степени распространения и стадии заболевания.

В исследовании определены возможности ультразвукового исследования в определении степени распространения эндометриоза, произведен анализ качества стадирования до оперативного пособия в сравнении с истинной степенью распространения во время операции, выявлены преимущества и недостатки данного метода диагностики.

Автором разработан новый алгоритм и предложена методика ультразвуковой диагностики наружного генитального эндометриоза для каждой стадии заболевания (по rAFS).

Теоретическая и практическая значимость работы

В основу работы положена новая методика обследования пациентов с эндометриозом, детально описана методология ультразвукового выявления и описа-

ния очагов наружного генитального эндометриоза с систематическим подходом к описанию выявленных структурных нарушений: по поверхности брюшины, в крестцово-маточных связках, по стенкам кишечника, при поражении мочеточников и т.д. В работе произведен анализ распространенности эндометриоза в зависимости от возраста начала заболевания: превалирование тяжелых и распространенных форм в молодом возрасте. Полученные данные позволили сместить фокус клинического интереса в пользу раннего выявления заболевания у молодых женщин и подростков, повысило нацеленность ультразвуковой диагностики на поиск специфических маркеров и признаков начальных (малых) стадий эндометриоза.

Проведенное исследование позволило существенно улучшить диагностику генитального эндометриоза, значительно повысило точность и специфичность исследования, улучшило возможность правильного стадирования заболевания. Все это, в свою очередь, привело к возможности сформировать прогноз и рекомендации по лечению, выбрать оптимальную стратегию хирургического пособия. Использование новой методики ультразвукового исследования в сочетании с клиническими данными повышает объективность диагностики и выводит её достоверность на новый уровень. Применение концепции разного поражения органов и степени распространения в разные возрастные периоды позволило нацелить диагностический поиск у пациенток молодого возраста на выявление наиболее тяжелых форм поражения.

Методология и методы исследования

Проведено проспективное открытое контролируемое исследование, которое было выполнено в 2 этапа. Первый этап исследования заключался в тщательном изучении ультразвуковой картины у пациенток с эндометриозом, поступивших на оперативное лечение, с обязательной оценкой предполагаемой стадии заболевания по rAFS. На втором этапе проводилась оценка выявленных изменений и степень распространения эндометриоза во время хирургического пособия, также с обязательной оценкой стадии заболевания (по rAFS), и последующим изучением заключений патоморфологических исследований. В конечном итоге произведено сравнение качества стадирования эндометриоза с помощью ультразвукового ме-

тода с истинными стадиями распространения, подтвержденными интраоперационно и морфологически.

В основу исследования легли данные трех групп, в которые были включены 360 пациенток. Основная группа из 260 женщин с эндометриозом была разделена на три условные подгруппы: раннего репродуктивного возраста от 18 до 30 лет (60 пациенток), среднего репродуктивного возраста от 31 до 40 лет (100 пациенток), позднего репродуктивного возраста от 41 до 49 лет (100 женщин). В контрольную группу вошли 100 пациенток без эндометриоза с другими гинекологическими заболеваниями. Для оценки стадии заболевания в исследовании применяли пересмотренную классификацию Американского Общества Фертильности (rAFS). На дооперационном этапе все пациентки прошли ультразвуковое исследование, включающее исследование малого таза, смежных органов и почек.

Положения, выносимые на защиту

1. Неопределенность клинической картины и несоответствие клинических проявлений тяжести поражения тазовых органов при инфильтративном эндометриозе делают визуальные методы диагностики, в частности ультразвуковое исследование, первой линией диагностики. Длительное отсутствие клинических проявлений при начальных стадиях – приводят к поздней диагностике, а первичная дисменорея – является единственным проявлением заболевания.

2. Существуют определенные характерные ультразвуковые маркеры и особенности диагностики различных форм генитального эндометриоза. Для начальных форм заболевания ультразвуковые признаки поражения органов малого таза и брюшины неспецифичны, а чувствительность и специфичность метода низкая. Начальными диагностическими признаками можно считать выявление симптома складчатости, свидетельствующего о наличии адгезии тазовых органов у пациенток без хирургического вмешательства в анамнезе. Следующим критерием следует считать выявление небольших очагов поражения по брюшине в переднем и заднем отделе малого таза до 5 мм, а также выявление «мягких маркеров»: болезненность, напряженность, инфильтрация крестцово-маточных связок, выявление очаговых включений в их проекции. Для умеренных стадий характерно

наличие предыдущих признаков в сочетании с эндометриомой яичника любого размера. Выявление эндометриомы яичника в сочетании с кишечным поражением характерно для четвертой стадии заболевания. Для четвертой стадии заболевания характерны урологические осложнения: поражение мочеточников и почек.

3. Качество диагностики зависит от стадии генитального эндометриоза и расположения очагов поражения: чем больше стадия и количество очагов, тем выше точность. Чувствительность метода при глубоком инфильтративном эндометриозе составила 96,7%, специфичность 95,7%. Для поверхностного эндометриоза переднего отдела чувствительность сонографии составила 75%, специфичность 83%, для заднего отдела 85% и 90%, соответственно.

4. Имеются достоверные отличия по локализации и степени поражения в зависимости от возраста пациентки. В молодом возрасте эндометриоз преимущественно поражает яичники и брюшину малого таза, в меньшей степени матку. В более позднем возрасте преимущественно поражается тело матки, с меньшей частотой яичники и брюшина. Эндометриоз кишечника равномерно поражает женщин всех возрастных периодов, однако, увеличение количества изолированных кишечных поражений характеризует большую длительность заболевания. При анализе качества стадирования распространения эндометриоза по rAFS с помощью ультразвукового метода с интра-операционными и патоморфологическими стадиями, чувствительность и специфичность диагностики составила 80–100% во всех возрастных группах, специфичность 90–100%.

5. Отсутствие качественной классификации эндометриоза, учитывающей степень поражения матки, яичников, брюшины и кишечника, мочевых путей, приводит к нарушению правильного стадирования, отсутствию понимания истинной тяжести заболевания. Последовательное ультразвуковое исследование малого таза, мочеточников, почек при эндометриозе по предложенной методике обладает высокой чувствительностью и специфичностью, позволяет оценить истинную тяжесть поражения, объективизировать выбор метода и планирования хирургического лечения.

Личный вклад автора в проведенное исследование

Автором лично разработан дизайн научного исследования, проведено анкетирование всех женщин основной группы с помощью самостоятельно разработанной анонимной анкеты, сбор и анализ анамнеза и клинических проявлений, комплексное физикальное обследование всех пациенток включенных в исследование, ультразвуковое исследование малого таза, смежных органов, почек. Проведено сравнение качества интраоперационного стадирования эндометриоза с морфологической верификацией очагов и качеством предварительного эхографического прогноза. Проведена статистическая обработка результатов исследования. Лично подготовлены к публикации научные статьи по теме диссертации.

Степень достоверности и апробация диссертации

Статистический анализ полученных данных осуществлялся с помощью программ STATISTICA 13.3, включающей все необходимые методы описательной и вариационной статистики. В основу анализа материала были положены непараметрические методы прикладной математический статистики (U-критерии Манна–Уитни, Фишера, Краскела–Уолиса), которые позволяют оценить степень различия даже при маленькой численности групп и не предполагают нормального распределения параметров. Сравнения частот выполняли с аппроксимацией нормального распределения. Достоверность различий данных групп оценивали по критерию Стьюдента. Результаты представлены как среднее стандартное отклонение ($M \pm \sum\Delta$). Критическое значение уровня значимости принимали равным 5% ($p=0,05$).

Апробация диссертации проведена на заседании Ученого совета Государственного бюджетного учреждения здравоохранения Московской области «Московский областной научно-исследовательский институт акушерства и гинекологии» 25 июня 2019 года.

Внедрение результатов исследования в практическое здравоохранение

Основные результаты работы доложены на XXV Юбилейной конференции РАРЧ «Репродуктивные технологии сегодня и завтра» (Сочи, 2015 г.), на Общероссийском научно-практическом семинаре «Репродуктивный потенциал России:

уральские чтения» (Екатеринбург, марта 2017 г.), на I международном конгрессе посвященному эндометриозу «Endometriosis 2017» (Италия, Неаполь, 2017 г.), на I региональном научно-образовательном форуме акушеров-гинекологов и акушерских анестезиологов с международным участием (Москва, 2017 г.), на XIX Всероссийском научно-образовательном форуме «Мать и дитя» и VI съезде акушеров-гинекологов России (Москва, 2018 г.), на VI съезде специалистов ультразвуковой диагностики Юга России (Геленджик, 2018 г.), на III Международном семинаре по малоинвазивной и роботической хирургии и эндометриозу для эндоскопических хирургов (Москва, 2019 г.).

Разработанная методика ультразвукового исследования малого таза и стадирования эндометриоза внедрена и повседневно используется в клинической практике отделения ультразвуковой диагностики ГБУЗ МО МОНИИАГ, кафедры лучевой диагностики ФУВ МОНИКИ им. М.Ф. Владимирского, используется в материалах обучающих семинаров для врачей.

Публикации

По результатам выполненных исследований опубликовано 8 научных работ, из них 4 – в изданиях, рекомендованных перечнем ВАК Минобрнауки РФ.

Структура и объем диссертации

Диссертационная работа изложена на 136 страницах машинописного текста на русском языке, состоит из введения, 5 глав, выводов, практических рекомендаций, списка литературы и приложения. Список литературы содержит 200 источников, из них 8 отечественных и 192 зарубежных авторов. Диссертация иллюстрирована 51 рисунками и 14 таблицами.

СОДЕРЖАНИЕ РАБОТЫ

Материалы и методы исследования

Настоящая работа, выполнявшаяся на клинической базе Московского областного научно-исследовательского института акушерства и гинекологии в отделении эндоскопической хирургии и гинекологического отделения в 2015–2019 гг., предусматривала определение диагностической ценности клинических и ультра-

звуковых критериев, а также особенностей визуализации различных форм генитального эндометриоза в разные возрастные периоды, оценку корреляции ультразвуковых признаков эндометриоза путем проведения их верификации при оперативном вмешательстве и при морфологическом исследовании. Данная работа была одобрена локальным этическим комитетом. В данное исследование было включено 260 пациенток, поступивших на оперативное лечение по поводу эндометриоза (основная группа), и 100 пациенток с другими гинекологическими заболеваниями (контрольная группа).

Пациентки основной группы были разделены на три подгруппы: 1a – группа раннего репродуктивного возраста в возрасте от 18 до 30 лет (n=60), 1b – группа среднего репродуктивного возраста от 31 до 40 лет (n=100), и группа 1c – позднего репродуктивного периода от 41 до 49 лет (n=100).

Все пациентки основной группы прошли анкетирование, целью которого было выявление длительности основного заболевания, длительности сопутствующих заболеваний (бесплодия и т.д.), количества беременностей, исходов беременностей, выявление количества специалистов, посещенных на этапе установления диагноза.

Критерии включения: возраст пациенток от 18 до 49 лет, у которых впервые до и/или интраоперационно диагностирован эндометриоз; согласие пациентки на оперативное лечение и на участие в научном исследовании.

Критерии исключения: тяжелая экстрагенитальная патология, являющаяся противопоказанием к оперативному лечению; злокачественные новообразования любой локализации; воспалительные заболевания органов малого таза в стадии обострения; предыдущие оперативные вмешательства по поводу эндометриоза или другой гинекологической патологии; пациентки, имеющие в анамнезе гистерэктомию.

Исходное клиническое обследование проводили согласно приказу Министерства здравоохранения РФ от 1 ноября 2012 г. № 572н «Об утверждении Порядка оказания медицинской помощи по профилю «акушерство и гинекология». Обследование включало сбор анамнеза, первичный осмотр, гинекологическое об-

следование, лабораторные и инструментальные методы исследования: клинический и биохимический анализ крови, коагулограмма, общий анализ мочи, влагалищный мазок, ЭКГ, жидкостная онкоцитология, расширенная кольпоскопия, УЗИ органов малого таза, мочевого пузыря, мочеточников и почек, а также заключение терапевта о состоянии соматического здоровья пациентки и отсутствие противопоказаний к оперативному лечению. Во всех случаях производилось подробное протоколирование интраоперационно обнаруженных изменений и степени тяжести поражения органов для последующего сопоставления с эхографической картиной. Также проводилось морфологическое исследование всех хирургических биоптатов и иссеченных тканей.

В последующем был проведен анализ и сопоставление данных, полученных при ультразвуковом исследовании с интраоперационным и патоморфологическим заключением, произведена оценка корреляции полученных результатов.

Клиническая характеристика больных

Пациентки основной и контрольной группы были сопоставимы по возрасту. Средний возраст в основной группе (n=260) составил 37,1±7,3, в группе контроля (n=100) – 35,9±6,7 лет, соответственно (p>0,05).

При оценке бесплодия в основной группе было выявлено, что наличие 4 стадии распространения эндометриоза по классификации rAFS характеризуется высокой степенью бесплодия – 91 (89,2%) из 102 пациенток с 4 степенью против 65 (41,1%) из 158 женщин с меньшей степенью (p<0,001). Риск развития бесплодия у женщин с выраженной степенью распространения по rAFS в 2,2 раза больше, чем у женщин с меньшей степенью rAFS OP = 2,17 95% д.и. (1,78 – 2,64).

Длительность заболевания от начала первых жалоб до установления диагноза эндометриоз была различной и составила от 1 года до 10 лет, что согласуется с данными литературы. У 38% пациенток диагноз эндометриоз был установлен в течение первого года после появления первых жалоб, тогда как у 43% женщин в течение 2–5 лет, у 19% обследуемых задержка диагностики составила от 5 до 10 лет. Важно отметить, что 3% женщин указало возраст появление первых симптомов эндометриоза до 20 лет, что свидетельствовало о раннем начале заболевания.

Наличие дисменореи отметили 54% женщин, у 33% пациенток были периодические боли и у 13% постоянные.

По данным анкетирования обследуемые применяли широкую гамму фармакологических препаратов. Преимущественно использовались анальгетики (симптоматическая терапия), в то время как патогенетическое лечение эндометриоза (гестагены, агонисты) получали только 15% пациенток.

Перитонеальный и минимальный наружный генитальный эндометриоз, который соответствует 1 и 2 стадии по rAFS, был обнаружен при выявлении при ультразвуковом исследовании очаговых образований по брюшине малого таза и проекции крестцово-маточных связок, размерами 3–5 мм, округлой или слегка неправильной полигональной формы (рисунок 1). Структура очагов НГЭ в 80% была солидная, в 20% случаев солидно-кистозная. В 95% форма инфильтратов была округла, реже полигональная (5%). В 60% случаев очаги эндометриоза имели однородную структуру, реже были гетерогенного строения (40%). В 74% эхогенность была сниженной или низкой, в 12% повышенной, в 14% смешанной.

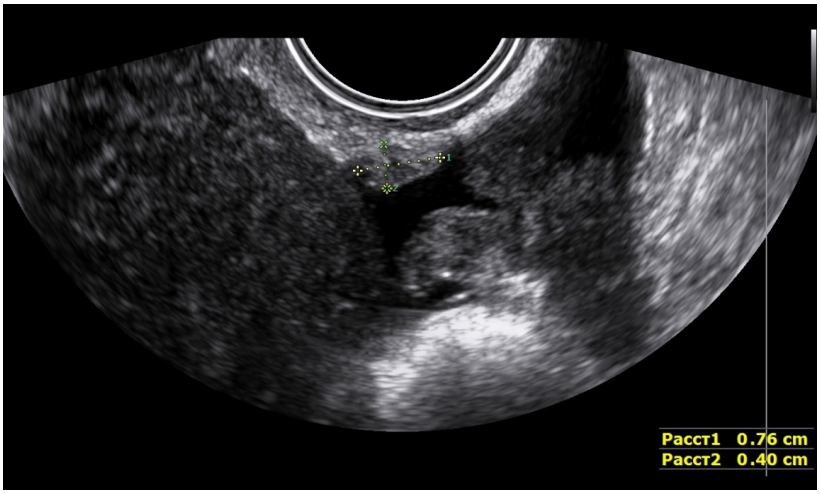

Р и с у н о к 1 – Трансвагинальное ультразвуковое исследование. Эндометриоз брюшины небольших размеров. Калипером указаны размеры образования.

В 74% случаев выявленные образования были изолированными, без вовлечения смежных органов, в 26% – определялся положительный симптом складчатости, что свидетельствовало об адгезии со смежными органами (спаечный процесс).

Эндометриоз кишечника был выявлен при ультразвуковом исследовании при выявлении кишечных инфильтратов стенки кишки. Максимальная абсолютная длина кишечных инфильтратов составила 85 мм. Продолговатая форма кишечных инфильтратов встречалась в 45%, в 25% были образования в форме ладьи, в 14% были округлой или овоидной формы, в 9% имели неправильное полигональное строение в 5% – определялись «ползущие» эндометриоидные инфильтраты, облитерирующие малый таз. В 99% структура кишечных инфильтратов была солидной, в 1% солидно-кистозной.

Отличительной особенностью всех очагов эндометриоза была способность к инфильтративному росту.

Некоторые другие особенности имели эндометриоидные инфильтраты крестцово-маточных связок (КМС). В большем количестве наблюдений поражению КМС сопутствовало наличие кишечных инфильтратов (70%) (рисунок 2).

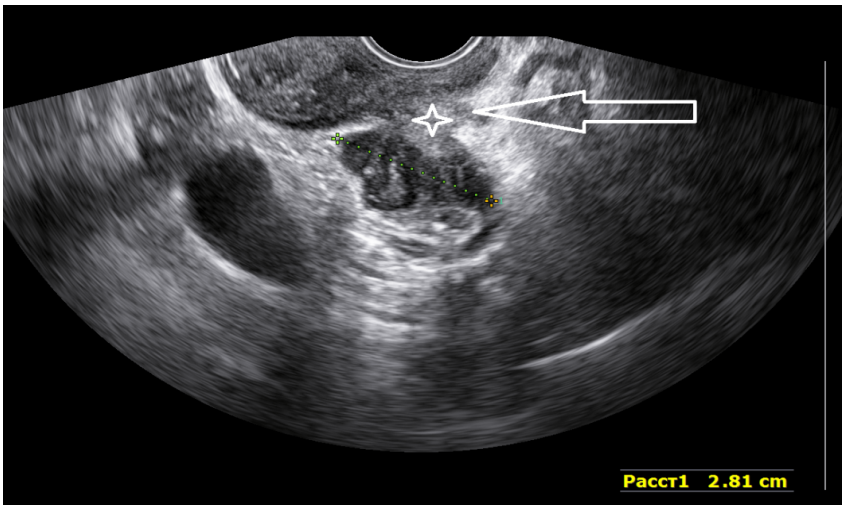

Р и с у н о к 2 – Трансвагинальное исследование. Эндометриоидный инфильтрат крестцово-маточной связки (указан стрелкой и отмечен звездочкой) в сочетании с инфильтратом стенки толстого кишечника (пунктирная прямая).

Эндометриоидные инфильтраты крестцово-маточных связок имели, как правило, более высокую эхогенность, чем кишечные (рисунок 3). Солидная структура очагов была в 87%, солидно-кистозная в 13% случаев.

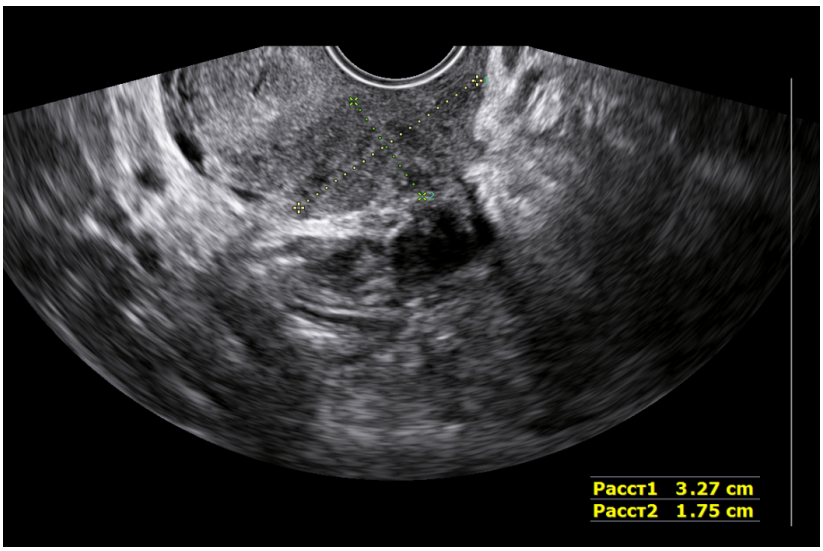

Р и с у н о к 3 – Трансвагинальное исследование. Большой эндометриоидный инфильтрат крестцово-маточной связки (указан пунктирными линиями).

Эндометриоидные кисты встречались у женщин всех возрастов. Важной особенностью было уменьшение частоты встречаемости и уменьшения объема эндометрием с увеличением возраста пациенток. Чаще наблюдалось левостороннее поражение, реже правостороннее. Двухсторонние эндометриоидные кисты яичников достоверно чаще были в молодом возрасте (40%), реже в среднем (18%) и значительно реже в позднем репродуктивном возрасте (4%). «Целующиеся» эндометриомы в позднем репродуктивном возрасте не встречались.

Урогенитальное поражение эндометриозом в виде стенозирования мочеточника и гидронефроза было обнаружено у 2% пациенток в каждой подгруппе обследованных.

Глубокий инфильтративный эндометриоз в виде единичных или множественных очагов в ретроцервикальной области, по поверхности и в структуре крестцово-маточных связок, по поверхности кишечника и ректо-вагинальной перегородки встречался неравномерно в исследуемых группах (рисунок 4). Максимальная длина и глубина поражения (размер), а также количество очагов эндометриоза по стенкам кишечника достоверно чаще были выявлены в среднем и молодом репродуктивном возрасте (группа Ia и Ib), тогда как в позднем репродуктивном возрасте размер и количество инфильтратов в малом тазу были меньше и

встречались реже, а количество изолированных кишечных поражений (не связанных с прилежащими органами) встречалось чаще ($p<0,05$).

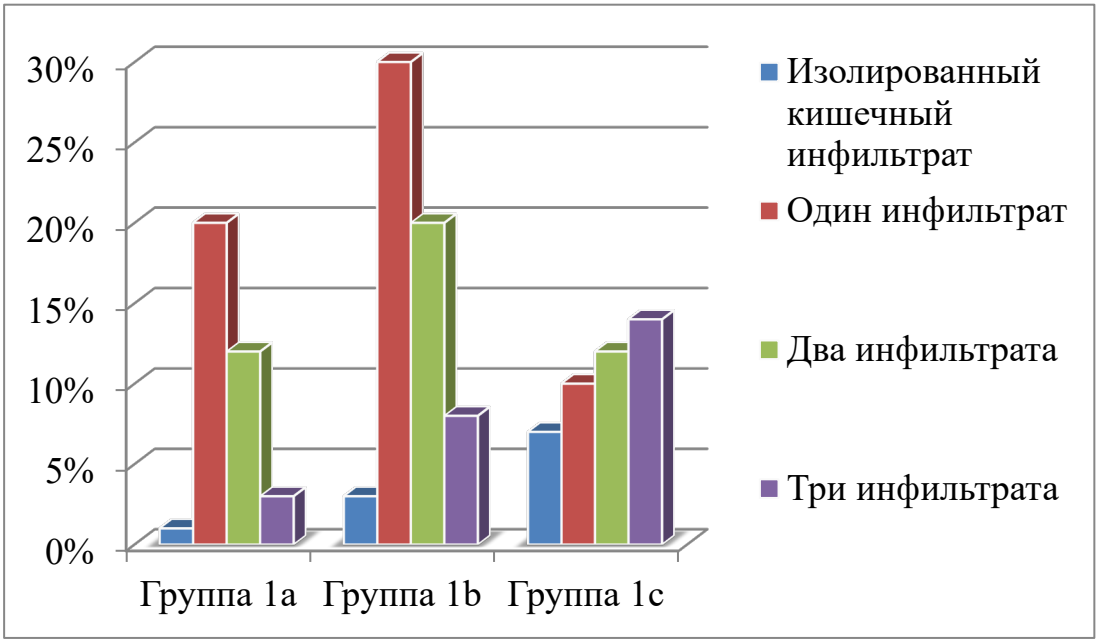

Р и с у н о к 4 – Диаграмма частоты встречаемости количества эндометриоидных инфильтратов в исследуемых группах.

Во всех трех подгруппах в ретроцервикальной области достоверно чаще был выявлен один эндометриоидный инфильтрат, в 80% случаев определялось вовлечение стенки кишечника в инфильтративный процесс, в 34% определялось вовлечение крестцово-маточных связок, в 15% стенки сводов влагалища.

Важно отметить, что изолированные инфильтраты кишечника в нашем исследовании были выявлены у 4% обследуемых, из них в 30% при лапароскопии данные инфильтраты не были визуализированы, что потребовало прибегнуть к использованию интраоперационного ультразвукового исследования полостным высокочастотным датчиком (рисунок 5). Таким образом, можно сделать вывод об ограниченном уровне трансвагинальной эхографиии для диагностики изолированных форм кишечных поражений с «высоким» расположением по длине кишки (выше дна матки).

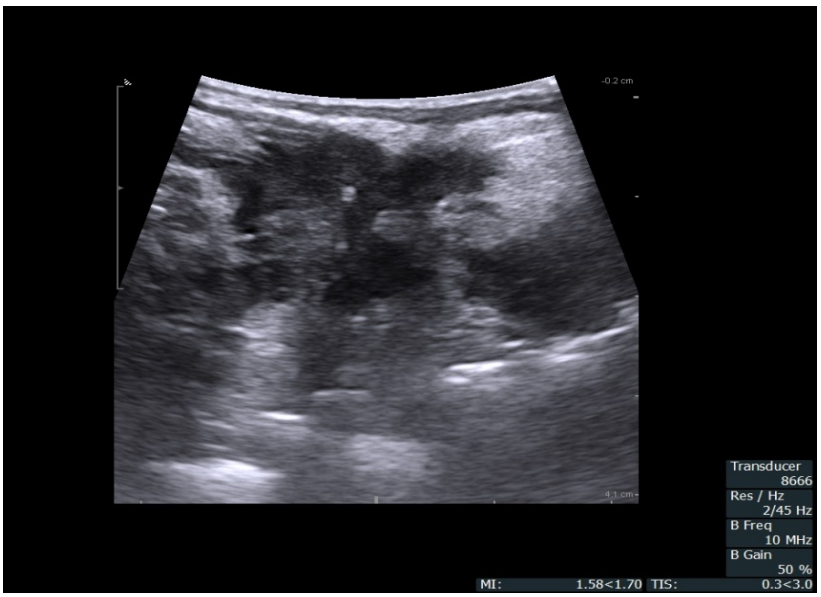

Р и с у н о к 5 – Интраоперационная эхограмма, полученная с использованием внутриполостного датчиком с частотой 4–10 МГц. Определяется эндометриоидный инфильтрат стенки кишки неправильной формы.

Распространенный глубокий инфильтративный эндометриоз был выявлен в 188 случаях всей когорты, что составило 72%. Чувствительность ультразвуковой диагностики при глубоком инфильтративном эндометриозе составила 96,7%, специфичность 95,7%, положительная и отрицательная прогностическая значимость, 96,7% и 95,7% соответственно, а точность диагностики 96,3% (таблица 1).

Т а б л и ц а 1 – Чувствительность, специфичность, положительные, отрицательные прогностические значения и точность ультразвуковой диагностики при глубоком инфильтративном эндометриозе

Уровень поражения	Чувстви–тельность	Специфичность	ППЗ	ОПЗ	Точность
Глубокий инфильтративный	96,7% (90/93)	95,7% (90/94)	96,7% (90/93)	95,7% (91/95)	96,3% (181/188)
Р – значение	$p < 0.0001$	$p < 0.0001$	$p < 0.0001$	$p < 0.0001$	$p < 0.0001$

Примечание. ППЗ – положительное прогностическое значение, ОПЗ – отрицательное прогностическое значение.

При сравнении полученных результатов на этапе ультразвукового обследования с учетом стадии заболевания (по rAFS) с операционными и патоморфологическим данными, чувствительность и специфичность ультразвукового исследования была высокая, чувствительность составила 80–100% во всех группах, специфичность 90–100%.

При анализе частоты поражения эндометриозом маточных труб с помощью морфологических данных, чувствительность и специфичность ультразвуковой диагностики при данном поражении была низкая. Таким образом, можно сделать вывод, что ультразвуковая диагностика не перспективна для диагностики эндометриоза маточных труб.

Важной и самой интересной частью работы стал анализ степени распространения заболевания и закономерностей поражений органов-мишеней при заболевании эндометриозом в зависимости от возраста начала болезни. Интересные факты были получены при изучении тяжести НГЭ (от 1 по 4 стадию по rAFS) и выраженности аденомиоза в различные возрастные периоды. Так, в группе раннего репродуктивного периода аденомиоз первой степени (согласно MUSA-консенсусу) был выявлен у 80% пациенток, аденомиоз второй степени только у 10% женщин, а аденомиоз 3 степени не встречался (рисунок 6).

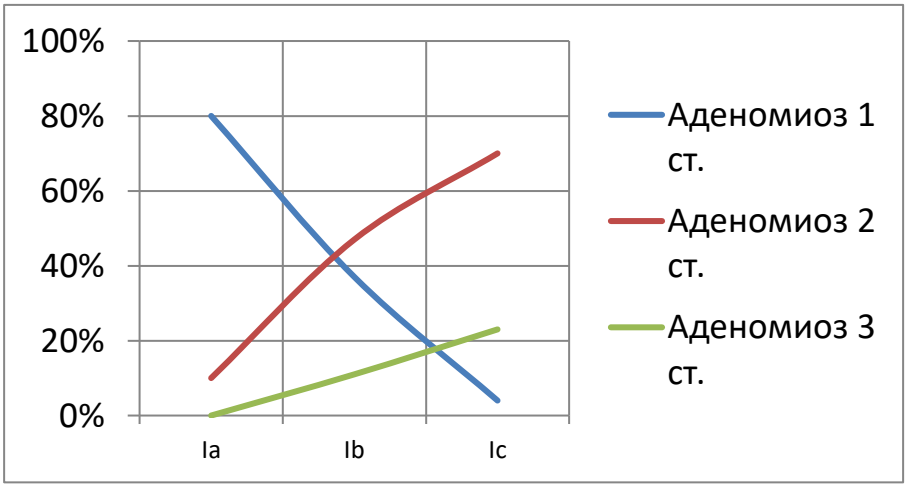

Р и с у н о к 6 – Распределение частоты встречаемости аденомиоза в исследуемых группах.

Четвертая стадия НГЭ по rAFS примерно одинаково встречались в группе раннего и среднего репродуктивного возраста с достоверным ($p<0,05$) уменьшением частоты встречаемости после 40 лет (рисунок 7).

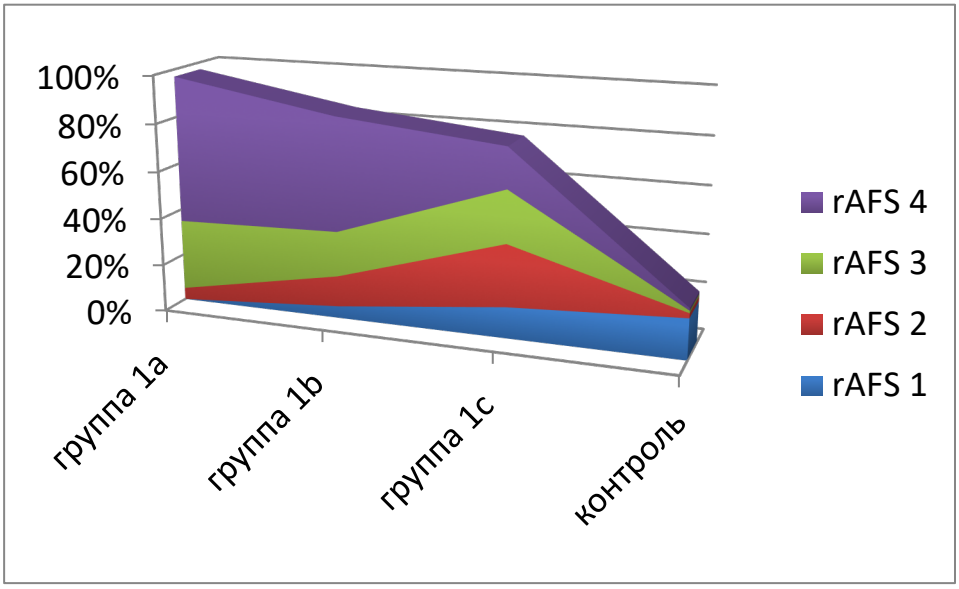

Р и с у н о к 7 – Распределение частоты встречаемости эндометриоза в исследуемых группах по классификации американского общества фертильности (rAFS).

У женщин старше 30 лет наблюдалось снижение частоты встречаемости эндометриоза яичников, уменьшение размера и количества эндометрием, а максимальное поражение эндометриозом было выявлено в матке. Так, аденомиоз второй степени был выявлен у 47%, а третьей у 11% пациенток, соответственно.

В позднем репродуктивного возраста (после 40 лет) частота встречаемости эндометрием была достоверно реже (21% случаев). Аденомиоз первой степени в этой группе был выявлен только у 4% женщин, аденомиоз второй степени у 70%, а аденомиоз третьей степени у 23%.

Наряду с этим, с увеличением возраста пациенток в исследуемых группах, достоверно ($p<0,05$) уменьшалось количество женщин с распространенными формами НГЭ (по rAFS). При этом следует подчеркнуть, что частота поражения кишечника эндометриозом равномерно встречалась во все возрастные периоды.

Интересным фактом было выявление более частого сочетания аденомиоза 1 степени и эндометриомы в 1а группе. Так, риск выявления 4 степени распространения по rAFS, при наличии сочетания аденомиоза 1 степени и эндометрио-

мы, у женщин раннего репродуктивного возраста в 11 раз больше, чем у женщин без такого сочетания.

ЗАКЛЮЧЕНИЕ

В заключение можно сделать вывод, что при возникновении эндометриоза в первой половине репродуктивного возраста наблюдается выраженное поражение яичников с вовлечением брюшины, крестцово-маточных связок с формированием ретроцервикальных и кишечных инфильтратов. При этом аденомиоз минимальный или умеренный, а матка чаще сохраняет нормальные размеры. При возникновении эндометриоза во второй половине репродуктивного возраста (после 30 лет) чаще встречается аденомиоз второй и третьей степени с умеренным поражением яичников, брюшины и кишечника.

Учитывая вышесказанное, можно выделить следующие две основные клинические группы больных с эндометриозом:

1. Эндометриоз первой половины репродуктивного возраста. Характеризуется ранним началом заболевания, быстрым агрессивным течением с клинически неспецифическими признаками, что приводит к поздней выявляемости. Данная форма сочетается с высокой частотой бесплодия. При обследовании определяется минимальный или умеренный аденомиоз и максимальное/выраженное поражение яичников и брюшины.

2. Эндометриоз второй половины репродуктивного возраста. Характеризуется поздним возрастом начала заболевания, относительно медленным или умеренным прогрессированием, в поздних стадиях приводит к тяжелой гиперполименореи, росту частоты невынашивания. При обследовании чаще выявляется максимальный и выраженный аденомиоз, минимальные или умеренные формы наружного генитального эндометриоза.

Клиническая картина, при первом варианте, как правило, невыраженная или стертая, а дисменорея является единственным проявлением заболевания. Данная форма эндометриоза имеет агрессивное прогрессирующее течение, плохо

поддается лечению, часто приводит к непреодолимому бесплодию, хроническим тазовым болям, значительному снижению качества жизни.

Эндометриоз второй половины репродуктивного возраста характеризуется относительно медленным клиническим течением и умеренным прогрессированием, постепенно приводит к тяжелой дисменорее и гиперполименореи, значительно снижает качество жизни, стойко ассоциириуется с высокой частота невынашивания беременности.

ВЫВОДЫ

1. При стадировании генитального эндометриоза, тщательное ультразвуковое исследование показало высокую корреляцию, сравнимую с интраоперационными данными.

2. Имеются достоверные отличия по локализации и степени поражения в зависимости от возраста пациентки. В молодом возрасте эндометриоз преимущественно поражает яичники и брюшину малого таза, в меньшей степени матку. В позднем репродуктивном возрасте преимущественно поражается тело матки, в меньшей мере яичники и брюшина. Эндометриоз кишечника с одинаковой частотой поражает женщин всех возрастных периодов, однако, увеличение количества изолированных кишечных поражений свидетельствует и значительной длительности заболевания.

3. Для 1 стадии НГЭ по rAFS при ультразвуковом исследовании характерно наличие сочетания признаков аденомиоза с двумя и более «мягкими» маркерами: болезненность и напряженность в проекции КМС, положительный симптом складчатости, снижение мобильности яичников. Признаки вовлечения мочеточников отсутствуют. Для II стадии НГЭ по rAFS характерно появление поверхностных перитонеальных инфильтратов, в том числе в области КМС, снижение мобильности более 2/3 поверхности яичника, частичная облитерация дугласова кармана, наличие эндометрием яичников до 1 см в диаметре. Признаки вовлечения мочеточников отсутствуют. III стадия НГЭ по rAFS характеризуется облитерацией дугласова кармана, наличием инфильтратов любой локализации, вовлече-

нием серозной и мышечной оболочки кишечника, выявлением эндометрием яичников от 1 до 3 см. Признаки вовлечения мочеточников могут отсутствовать или выявляются. Признаками IV стадии НГЭ по rAFS служат выявление эндометрием яичников более 3 см, полная или практически полная потери мобильности яичников; вовлечение мышечной оболочки кишечника на всю толщу. Вовлечение мочеточника с его дилятацией выше уровня поражения с наличием пиело- и каликоэктазии является свидетельством урогенитального поражения.

4. Алгоритм обследования при наружном генитальном эндометриозе с целью определения степени распространения и стадии заболевания должен включать: 1) рутинное исследование матки и придатков с оценкой признаков аденомиоза; 2) визуализацию эндометриоидных кист, характеризующих агрессивное течение эндометриоза, в 50% сочетающихся с НГЭ; 3) определение подвижности яичников, фиксации с маткой, КМС, кишечником, мочевым пузырем, сальником; 4) исследование проекции КМС – эластичность, болезненность, инфильтрация, очаговые поражения; 5) исследование переднего, заднего отделов для выявления адгезии, очагов эндометриоза, эндометриоидных инфильтратов. 6) при выявлении глубокого инфильтративного эндометриоза необходимо обследование обоих почек для исключения признаков поражения урогенитального тракта – пиелокаликоэктазии. При отсутствии вышеописанных изменений следует выполнить поиск перитонеальных очагов НГЭ, которые могут быть первым признаком заболевания.

ПРАКТИЧЕСКИЕ РЕКОМЕНДАЦИИ

1. Для повышения качества визуализации при диагностике эндометриоза требуется проведение ультразвукового исследования на 5–7-й день менструального цикла с предварительной очисткой дистального отдела толстой кишки.

2. При подозрении на эндометриоз в юном и молодом возрасте следует исключать распространенные формы путем тщательного трансвагинального сканирования.

3. Пациенткам, не живущим половой жизнью, и подросткам следует рекомендовать трансректальное ультразвуковое исследование.

4. Выявление эндометриоидных кист, независимо от размера, следует оценивать как признак распространения и агрессивности эндометриоза, требующего исключения инфильтративных форм.

5. При выявлении эндометриоидного инфильтрата любого размера следует выполнить исследование обоих почек для исключения урогенитального поражения.

Список работ, опубликованных по теме диссертации

1. Барто Р.А. Ультразвуковая диагностика в стадировании наружного генитального эндометриоза / Барто Р.А., Чечнева М.А., Попов А.А., Камалова А.Н. // Российский Электронный Журнал Лучевой Диагностики. – 2019. – Том 9, №1. – С. 131–141. (**перечень ВАК РФ**).

2. Барто Р.А. Эндометриоз рубцов. Возможности ультразвуковой диагностики / Барто Р.А. Чечнева М.А. Бабунашвилли Е.Л. // Ультразвуковая и функциональная диагностика. Приложение к журналу. – 2018. – №3. – С. 25.

3. Буянова С.Н. Опыт применения АГНРГ бусерелин-лонг у пациенток с эндометриозом в позднем репродуктивном возрасте / Буянова С.Н., Щукина Н.А., Мгелиашвили М.Н., Бабунашвили Е.Л., Барто Р.А. // XXVI Российский национальный конгресс «Человек и лекарство». Сборник материалов конгресса. Тезисы докладов. – Москва, 2017. – С. 198–199.

4. Буянова С.Н. Эндометриоз рубца после лапаротомии: ультразвуковая диагностика, хирургическое лечение, патологоанатомическое обоснование / Буянова С.Н., Щукина Н.А., Бабунашвили Е.Л., Баринова И.В., Волощук И.Н., Барто Р.А., Зубова Е.С. // Российский вестник акушера-гинеколога. – 2017. – Том 17, №4. – С. 49–53 (**перечень ВАК РФ**).

5. Попов А.А. Эндометриоз и миома матки. Результаты пятилетнего опыта выполнения миомэктомий / Попов А.А., Федоров А.А., Логинова Е.А., Мананникова Т.Н., Барто Р.А., Тюрина С.А., Коваль А.А. // Материалы XXVI международной конференции российской ассоциации репродукции человека «Репродуктивные технологии сегодня и завтра». – 2016. – С. 64–65.

6. Барто Р.А. Ультразвуковая диагностика ретроцервикального эндометриоза / Барто Р.А., Чечнева М.А. // Альманах клинической медицины. – 2015. – № 37. – С. 93–99. (**перечень ВАК РФ**).

7. Попов А.А. Роль ретроцервикального эндометриоза в генезе бесплодия. Клинический случай и обзор литературы / Попов А.А., Слободянюк Б.А., Мананникова Т.Н., Федоров А.А., Чантурия Т.З., Барто Р.А. // РМЖ. – 2014. – Том. 22. – № 14. – С. 1070–1071. (**перечень ВАК РФ**).

8. Popov A. Reproductive outcomes in infiltrative endometriosis / Popov A., Krasnopolskaya K., Fedorov A., Zingan S., Kamalova A., Barto R. // Journal of Biomedical and clinical research. – 2019. – Vol. 12, №1. – P. 8.