На правах рукописи

ПЕТРОСЯН Екатерина Игоревна

ОПТИМИЗАЦИЯ КОНСЕРВАТИВНЫХ И ХИРУРГИЧЕСКИХ ПОДХОДОВ К ЛЕЧЕНИЮ РУБЦОВОЙ ДЕФОРМАЦИИ И ЭЛОНГАЦИИ ШЕЙКИ МАТКИ

3.1.4. Акушерство и гинекология

АВТОРЕФЕРАТ

диссертации на соискание ученой степени

кандидата медицинских наук

Москва — 2021 г.

Работа выполнена в Государственном бюджетном учреждении здравоохранения Московской области «Московский областной научно-исследовательский институт акушерства и гинекологии» Министерства здравоохранения Московской области.

Научный руководитель:
доктор медицинских наук,
профессор **Буянова Светлана Николаевна**

Официальные оппоненты:

Озолиня Людмила Анатольевна – доктор медицинских наук, профессор, Федеральное государственное автономное образовательное учреждение высшего образования «Российский национальный исследовательский медицинский университет им. Н.И. Пирогова» Министерства здравоохранения Российской Федерации, профессор кафедры акушерства и гинекологии лечебного факультета;

Соснова Елена Алексеевна – доктор медицинских наук, профессор, Федеральное государственное автономное образовательное учреждение высшего образования Первый Московский государственный медицинский университет имени И.М. Сеченова Министерства здравоохранения Российской Федерации (Сеченовский Университет), профессор кафедры акушерства и гинекологии №1 лечебного факультета.

Ведущее учреждение: Федеральное государственное бюджетное образовательное учреждение высшего образования «Московский государственный медико-стоматологический университет имени А.И. Евдокимова» Министерства здравоохранения Российской Федерации.

Защита диссертации состоится « » _____2021 года в_____часов на заседании диссертационного совета 72.1.010.01 при Государственном бюджетном учреждении здравоохранения Московской области «Московском областном научно-исследовательском институте акушерства и гинекологии» Министерства здравоохранения Московской области (101000, г. Москва, ул. Покровка, д. 22а).

С диссертацией можно ознакомиться в библиотеке и на сайте (http://moniiag.ru) Государственного бюджетного учреждения здравоохранения Московской области «Московском областном научно-исследовательском институте акушерства и гинекологии» Министерства здравоохранения Московской области (101000, г. Москва, ул. Покровка, д. 22а).

Автореферат разослан «_____»_____2021 г.

Ученый секретарь
диссертационного совета
доктор медицинских наук,
профессор Зайдиева Янсият Зайдилаевна

ОБЩАЯ ХАРАКТЕРИСТИКА РАБОТЫ

Актуальность темы исследования

Заболевания шейки матки являются крайне важной и актуальной проблемой в настоящее время. Во всем мире занимаются выявлением, лечением и профилактикой предраковых процессов и рака шейки матки. Однако, акцентируя внимание на данных заболеваниях, недостаточно внимания уделяется вопросам, касающимся ведению пациенток с рубцовой деформацией и элонгацией шейки матки в сочетании с несостоятельностью мышц тазового дна.

Частота разрывов шейки матки составляет от 6 до 30% (Кулавский В.А. и соавт., 2012). Данная проблема заслуживает внимания, так как рубцовую деформацию шейки матки «сопровождает» воспалительный процесс, а длительная персистенция его приводит к фоновым, а затем к предраковым заболеваниям. По данным ряда исследований было выявлено, что на фоне рубцовой деформации шейки матки поражения LSIL и HSIL встречаются в 3 раза чаще, чем при отсутствии анатомических изменений в ней (Новиков А.И. и соавт., 2010; Сергеева Ю.А. и соавт., 2017). Важным моментом является то, что рубцовая деформация шейки матки, помимо инфекционно - воспалительных процессов, может стать причиной бесплодия, истмико - цервикальной недостаточности, невынашивания беременности, а также может приводить к внутриутробному инфицированию плода во время беременности (Новиков А.И. и соавт., 2010; Сергеева Ю.А. и соавт., 2017).

Помимо разрывов шейки матки и рубцовой деформации, также заслуживает внимания такое заболевание как элонгация шейки матки в сочетании с несостоятельностью мышц тазового дна.

В настоящее время отмечено омоложение данного заболевания и увеличение количества пациенток репродуктивного возраста. Так, у 30% женщин диагноз устанавливается в возрасте 28 – 45 лет (Кох Л.И. и соавт., 2011; Зиганшин А.М. и соавт., 2015).

Частота пролапса гениталий в сочетании с элонгацией шейки матки, варьирует от 28 до 40% среди всех гинекологических заболеваний (Кулавский В.А. и соавт., 2014; Ищенко А.И. и соавт., 2016). Кроме снижения качества жизни и психологической травмы при постоянном нахождении шейки вне пределов влагалища возрастает риск ее травматического повреждения, присоединения инфекционного процесса (кольпита, экзоцервицита, эндоцервицита, эндометрита).

Единственным способом предотвратить все вышесказанные осложнения, вос-

становить нормобиоциноз шейки матки, улучшить качество жизни женщины,является оперативное лечение. Восстановление анатомии шейки матки позволяет ликвидировать функциональные нарушения.

Хирургическому лечению всегда должна предшествовать предоперационная подготовка, направленная на устранение инфекционно-воспалительного процесса, в связи с неблагоприятным влиянием его на течение послеоперационного периода и процессы регенерации. Помимо предоперационной подготовки шейки матки недостаточно внимания уделяется послеоперационной реабилитации, направленной на улучшение и сокращение сроков репарации. Это свидетельствует о том, что лечение шейки матки включает в себя не только хирургическое вмешательство, но и предоперационную подготовку и послеоперационную реабилитацию.

Исходя из всего вышеизложенного, изучение ведения пациенток с рубцовой деформацией и элонгацией шейки матки в сочетании с несостоятельностью мышц тазового дна, несомненно, имеет большое научно - практическое значение.

Степень разработанности темы исследования

Определение адекватной тактики ведения пациенток репродуктивного возраста с рубцовой деформацией и элонгацией шейки матки в сочетании с несостоятельностью мышц тазового дна весьма актуально. Диагностика воспалительных заболеваний шейки матки, влияющая на результат оперативного лечения, относится к задачам первостепенной важности, поэтому в приоритете должно быть своевременное выявление заболеваний шейки матки на амбулаторном этапе, а также адекватное их лечение.

Учитывая значимость воспалительных заболеваний шейки матки, являющихся фоном для малигнизации, а также недостаточное обследование пациенток на этапе предоперационной подготовки, приводит к увеличению случаев позднего, а также анатомически нарушенного заживления тканей шейки матки. В комплекс лечебных мероприятий целесообразно включение алгоритма предоперационной подготовки и послеоперационной реабилитации.

Цель исследования – улучшить результаты лечения рубцовой деформации и элонгации шейки матки у женщин репродуктивного возраста путем оптимизации предоперационной подготовки, хирургической технологии и послеоперационной реабилитации.

Задачи исследования

1. Разработать алгоритм обследования пациенток репродуктивного возраста с рубцовой деформацией и элонгацией шейки матки в сочетании с несо-

стоятельностью мышц тазового дна.

2. На основании результатов обследования определить схему предоперационной подготовки.

3. Обосновать показания к «ножевой» хирургии, выбору хирургической технологии в зависимости от тяжести поражения шейки матки и репродуктивных планов пациентки.

4. Оптимизировать методы послеоперационной реабилитации.

5. Оценить результаты лечения.

Научная новизна исследования

Разработан предоперационный алгоритм обследования и ведения пациенток с рубцовой деформацией и элонгацией шейки матки в сочетании с несостоятельностью мышц тазового дна.

Определены показания для «ножевой» хирургии шейки матки, обоснован выбор хирургической технологии в зависимости от тяжести поражения шейки маткии репродуктивных планов пациентки.

Разработана и научно обоснована комплексная послеоперационная реабилитация, способствующая улучшению и ускорению репаративных процессов тканей шейки матки.

Теоретическая и практическая значимость работы

Полученные в результате проведенного исследования данные и внедренные в практику алгоритмы комплексного обследования и периоперационного ведения пациенток репродуктивного возраста с рубцовой деформацией и элонгацией шейки матки в сочетании с несостоятельностью мышц тазового дна, снижают риск инфекционно-воспалительных осложнений и повышают эффективность оперативного лечения.

Доказано, что пациентки с рубцовой деформацией и элонгацией шейки матки в сочетании с несостоятельностью мышц тазового дна нуждаются в лечении заболеваний шейки матки на этапе предоперационной подготовки.

Методология и методы исследования

Диссертационная работа выполнена с 2018 по 2021 годы на базе гинекологического отделения ГБУЗ МО МОНИИАГ.

Нами было обследовано 125 пациенток, которые были разделены на 2 группы: I группу составило 65 пациенток с рубцовой деформацией шейки матки, шеечно - влагалищными свищами. Данная группа была разделена на 2 подгруппы: Ia подгруппа – 30 пациенток, которым проведено проспективное обследование и лечение; Ib под-

группа – 35 пациенток, которым проведен ретроспективный анализ.

II группу составило 60 пациенток с элонгацией, грубой рубцовойдеформацией, гипертрофией шейки матки и неполным выпадением матки. Данная группа была разделена на 2 подгруппы: IIа подгруппа – 30 пациенток, которым проведено проспективное обследование и лечение; IIb подгруппа – 30 пациенток, которым проведен ретроспективный анализ.

Для решения поставленных задач применялись клинические, лабораторные, инструментальные и статистические методы исследования.

Основные положения, выносимые на защиту

1. Разработанный алгоритм обследования позволил определить оптимальный характер предоперационной подготовки и сроки ее проведения у пациенток репродуктивного возраста с рубцовой деформацией и элонгацией шейки матки.

2. Высокая частота выявления воспалительных заболеваний (81,6%) шейки матки при ее рубцовой деформации и элонгации свидетельствует о целесообразности расширенного обследования с применением тест-системы для определения биоценоза урогенитального тракта методом ПЦР в режиме реального времени для выбора целенаправленной предоперационной подготовки на амбулаторном этапе, ввиду негативного влияния инфекционно-воспалительных заболеваний шейки матки на результат оперативного лечения.

3. Детальное определение степени тяжести повреждения шейки матки позволяет выбрать адекватный объем реконструктивного оперативного лечения с учетом репродуктивных планов пациентки.

4. Включение в программу периоперационной терапии, противовоспалительных, регенерирующих и иммунокорригирующих препаратов, а также ультразвуковой кавитации на аппарате «Фотек» позволяют улучшить условия для хирургического лечения, достичь благоприятных результатов, добиться формирования правильного цервикального канала, а также последующей благоприятной эпителизации и регенерации тканей у большинства женщин.

Степень достоверности и апробация результатов

Степень достоверности полученных результатов достигнута за счет объема исследования, использования современных методов диагностики, а также многочисленных статистических методов. В основу математической обработки материала были положены как параметрические методы (t-критерий Стьюдента для нормально распределенных показателей), так и непараметрические методы прикладной математиче-

ской статистики (U-критерии Манна–Уитни, Уилкинсона, Колмогорова-Смирнова, Фишера, хи-квадрат), которые позволяют оценить степень различия даже при малой численности групп, и не предполагают нормального распределения параметров. Различия распределений считали достоверными при $p<0,05$. Вычисления проводили с использованием пакета стандартных статистических программ.

Апробация диссертации проведена на заседании Ученого Совета Государственного бюджетного учреждения здравоохранения Московской области «Московский областной научно-исследовательский институт акушерства и гинекологии» 16.02.2021г.

Личный вклад автора в проведенное исследование

Автором лично проведено комплексное обследование и лечение 125 пациенток в возрасте от 22 до 45 лет с рубцовой деформацией и элонгацией шейки матки в сочетании с несостоятельностью мышц тазового дна. Проведен анализ анамнеза, клинических наблюдений и обобщение результатов исследования. При клиническом наблюдении и комплексном обследовании анализировались анамнестические и катамнестические данные, проводилось изучение акушерско-гинекологических и экстрагенитальных заболеваний. Проведена оценка результатов лабораторных и инструментальных методов исследования. Разработана тактика ведения пациенток, а также алгоритм предоперационной подготовки и послеоперационной реабилитации. На основании результатов статистического анализа сделаны обоснованные выводы. Автор принимала активное участие непосредственно в оперативном лечении, а также в пред- и послеоперационном ведении пациенток.

Внедрение в практику результатов исследования

Комплекс клинико-лабораторного обследования, периоперационного ведения и оперативного лечения пациенток репродуктивного возраста с рубцовой деформацией и элонгацией шейки матки в сочетании с несостоятельностью мышц тазового дна внедрены как в амбулаторной, так и в стационарной практике гинекологического отделения ГБУЗ МО МОНИИАГ, учреждениях здравоохранения Московской области.

Публикации

По теме диссертации опубликовано 11 научных работ, в том числе 3 работы в рецензируемых научных журналах, определенных перечнем ВАК РФ.

Структура и объем диссертации

Диссертация написана на русском языке, изложена на 164 страницах компьютерного текста и состоит из введения, 5 глав, выводов, практических рекомендаций и

списка используемой литературы. Диссертация включает 29 таблиц, иллюстрирована 49 рисунками. Список используемой литературы состоит из 141 источника, из которых 92 источника принадлежат российским авторам и 49 - зарубежным.

ОСНОВНОЕ СОДЕРЖАНИЕ РАБОТЫ

Материал и методы исследования

Для решения поставленных задач в гинекологическом отделении ГБУЗ МО МОНИИАГ было проведено обследование, а также консервативное и хирургическое лечение 125 пациенткам репродуктивного возраста с рубцовой деформацией шейки матки и элонгацией в сочетании с несостоятельностью мышц тазового дна.

Все пациентки были разделены на 2 группы: I группу составили 65 пациенток с рубцовой деформацией шейки матки, шеечно-влагалищными свищами. Данная группа разделена на 2 подгруппы: Ia подгруппа – 30 пациенток, которым проведено проспективное обследование и лечение; Ib подгруппа – 35 пациенток, которым проведен ретроспективный анализ.

Во II группу отнесены 60 пациенток с элонгацией, грубой рубцовой деформацией, гипертрофией шейки матки и неполным выпадением матки. Данная группа также была разделена на 2 подгруппы: IIa подгруппа – 30 пациенток, которым проведено проспективное обследование и лечение; IIb подгруппа – 30 пациенток, которым проведен ретроспективный анализ.

При обследовании пациенток были использованы следующие методы (приложение 1):

1. **Общеклинические:** соматический и гинекологический анамнез.
2. **Лабораторные:**

- микроскопическое исследование отделяемого цервикального канала и влагалища;
- тест-система для определение качественного и количественного состава биоценоза урогенитального тракта методом ПЦР в режиме реального времени;
- цитологическое исследование соскобов эндо- и экзоцервикса;
- определение типа ВПЧ и количественной нагрузки.

3. **Инструментальные:**

- расширенное кольпоскопическое исследование (до оперативного лечения и спустя 2 месяца после);
- ультразвуковое исследование шейки матки с допплеро-

метрией (до оперативного лечения и спустя 2 месяца после на 5-7 дни менструального цикла);

- ультразвуковое кавитирование влагалища на аппарате «Фотек» в течение двух дней до оперативного лечения и с 1 суток после операции до дня выписки из стационара. Обработка проводилась водным раствором хлоргексидина 0,05% и хлорида натрия 0,9%, либо раствором метронидазола 100 мл. Использовалось 100- 500 мл раствора. Уровень УЗ-колебаний — 50 единиц. Время обработки — 3-5 минут.

4. Гистологическое исследование.

5. Статистические методы обработки материала.

РЕЗУЛЬТАТЫ ИССЛЕДОВАНИЯ И ИХ ОБСУЖДЕНИЕ

Возраст всех исследуемых пациенток был в пределах от 22 до 45 лет. Средний возраст составил 34,8±5,9 года. Анализ экстрагенитальных заболеваний не выявил различий в группах обследованных пациенток.

У большинства обследованных больных ведущими жалобами явились обильные выделения из половых путей – у 39 (65%) и 33 (50,8%), дискомфорт во влагалище у 35 (58,3%) и 34 (52,3%), диспареуния у 30 (50%) и 12 (18,4%) пациенток в обеих группах соответственно.

56 (93,3%) женщин имели в анамнезе самопроизвольные роды, у 6 (10%) методом родоразрешения было кесарево сечение, 17 (28,3%) обследованных пациенток имели в анамнезе от 1 до 5 абортов, что способствовало травматическому воздействию на шейку матки. У 11 (18,3%) пациенток в анамнезе было от 1 до 4 выкидышей. Роды крупным плодом наблюдались у 11 (18,3%) пациенток, это способствовало разрывам шейки матки. У 4 (6,7%) обследуемых пациенток беременность протекала с угрозой прерывания беременности, что потребовало коррекции истмико-цервикальной недостаточности с помощью наложения на шейку матки мерсиленовой ленты. Из 4 (6,7%) обследуемых пациенток, имевших в анамнезе истмико-цервикальную коррекцию, у 2 (3,3%) были обнаружены шеечно- влагалищные свищи.

Все это способствовало разрывам шейки матки, образованию рубцовой деформации шейки матки, а также свищевых отверстий.

Среди гинекологических заболеваний, по анамнестическим данным, у большего числа исследуемых пациенток встречались воспалительные заболевания шейки матки (цервицит) – у 31(51,7%) и 36 (55,3%) пациенток соответственно, а также инфекции, передающиеся половым путем (ИППП) – у 24 (40%) и 28 (43%) пациенток.

Признаки воспалительных процессов шейки матки заняли лидирующее место среди жалоб исследуемых пациенток и гинекологических заболеваний.

Среди всех произведенных в анамнезе гинекологических операций, наибольшее количество составили операции, оказывающие травматическое воздействие на шейку матки - выскабливание стенок полости матки и цервикальногоканала по поводу полипов эндометрия и полипов эндоцервикса – у 13 (21,7%) пациенток в Ia и IIa подгруппах, у 18 (27,7%) в Ib и IIb подгруппах (рис.1). Представленные данные указывают на то, что выскабливание стенок полости матки и цервикального канала в 2 раза чаще оказывают травматическое воздействие на шейку матки, чем деструктивные методы хирургического лечения.

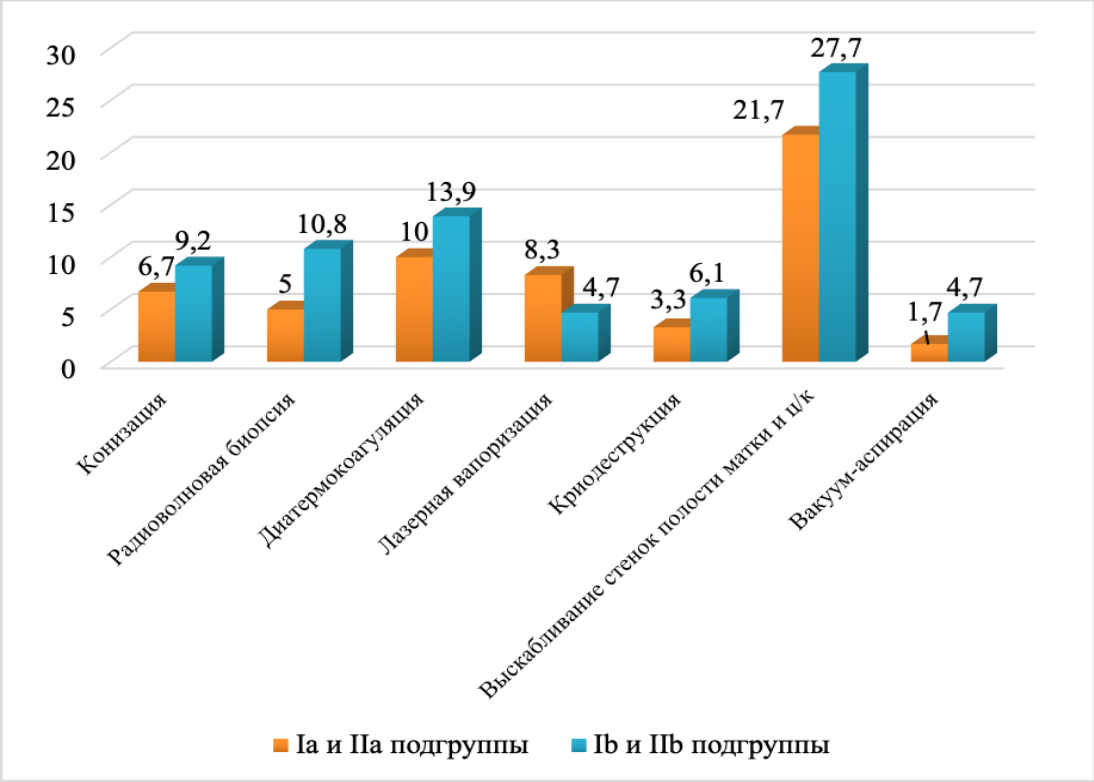

Рисунок 1 - Хирургические вмешательства, способствующие формированию рубцовой деформации шейки матки (%).

Анализируя полученные данные бактериоскопического исследования, выявлено, что в большинстве наблюдений у женщин проспективного исследования преобладал умеренный лейкоцитоз - 73,3% у Ia подгруппы, 63,3% - у IIa подгруппы (рис.2).

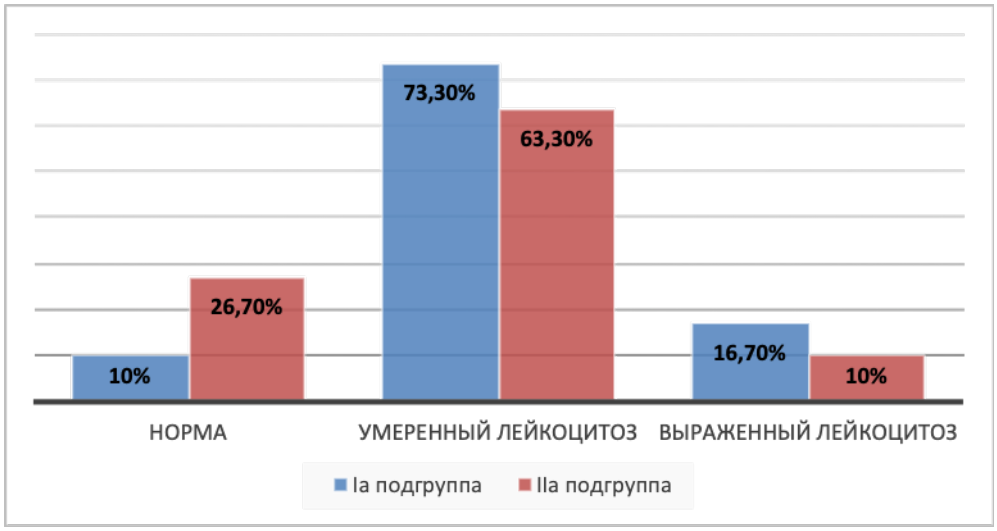

Рисунок 2 - Результаты бактериоскопического исследования у пациенток проспективного исследования (Ia и IIa подгруппы).

Среди пациенток с умеренным и выраженным лейкоцитозом после проведения противовоспалительной терапии при повторном бактериоскопическом исследовании выявлено: из 41 (68,3%) пациентки с умеренным лейкоцитозом, бактериоскопия у 39 (95,1%) пациенток в пределах нормы, а из 8 (13,3%) пациенток с выраженным лейкоцитозом, бактериоскопия у 5 (62,5%) в пределах нормы, у 3 (37,5%)наблюдался умеренный лейкоцитоз. Пациенткам, у которых сохранялся лейкоцитоз, проводилось ультразвуковое кавитирование на аппарате «Фотек», в результате которого у всех пациенток с воспалительным процессом (100%) была нормальная бактериоскопическая картина (от 1 до 20 лейкоцитов в поле зрения).

Таким образом, противовоспалительного лечения было недостаточно для подготовки к пластической операции и нами проводилось ультразвуковое кавитирование на аппарате «Фотек», которое показало высокую эффективность в устранении воспалительного процесса и создании благоприятного фона для оперативного лечения, а также данная процедура зарекомендовала себя как этап предоперационной подготовки, который проводился всем пациенткам проспективного исследования.

По результатам тест-системы для определения биоценоза урогенитального тракта методом ПЦР в режиме реального времени у пациенток проспективного исследования преобладал бактериальный вагиноз в титре 10^3-10^7 в Ia подгруппе – у 20%, во IIa подгруппе – у 10% исследуемых пациенток, а также микст - инфекция в Ia подгруппе – у 16,7%, во IIa подгруппе – у 13,3% исследуемых пациенток (рис.3). Всем пациенткам, у которых выявлялись инфекции в титре > 10^4 КОЕ/мл (30%), проводилось антибактериальное лечение. В результате контрольного исследования, инфекции либо были излечены, либо не превышали пороговый титр. Пациенткам с инфекциями

в титре <10^4 КОЕ/мл, а также при микст – инфицировании назначались местные комбинированные интравагинальные препараты, направленные на нормализацию микрофлоры влагалища.

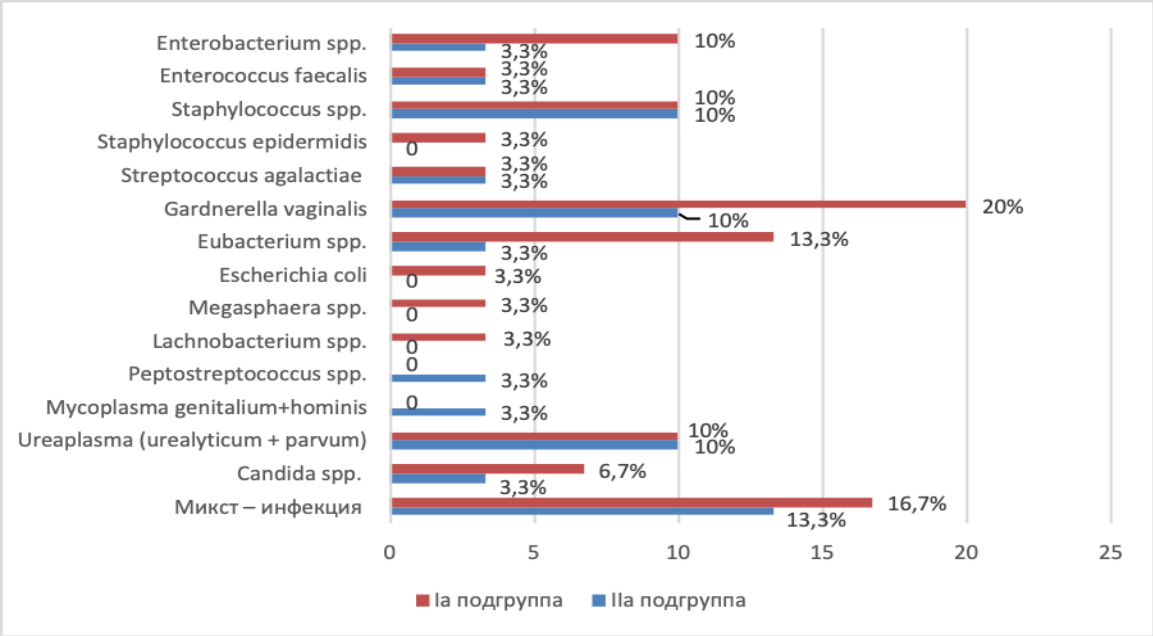

Рисунок 3 - Результаты биоценоза урогенитального тракта методом ПЦР в режиме реального времени у пациенток проспективного исследования (Ia и IIa подгруппы).

По данным историй болезни и опроса пациенток ретроспективной группы (Ib и IIb), отмечено, что пациенткам тест-система для определения биоценоза урогенитального тракта методом ПЦР в режиме реального времени не проводилась.

У большинства пациенток проспективного исследования обеих подгрупп цитология соответствовала норме (NILM) – у 96,7% пациенток Ia подгруппы, у 90% пациенток во IIa подгруппе. У 3 (5%) пациенток из 4 (6,7%) диагноз дисплазия шейки матки гистологически не подтвердился, а у 1 (1,7%) пациентки гистологически выявлена CIN II– III.

Всем исследуемым пациенткам проспективной группы был проведен анализ на выявление ВПЧ инфекции с определением количественной нагрузки. ВПЧ выявлен у 5 (8,3%) пациенток. Из них у 3 (60%) количественная нагрузка составляла более 3 Lg, что является риском развития предраковых заболеваний. Из этих 3 (60%) у 1 (33,3%) пациентки при наличии ВПЧ высокого канцерогенного риска (ВКР) 16 типа с высокой вирусной нагрузкой – 5,6 Lg наблюдалась аномальная кольпоскопическая картина (АБЭ, грубая мозаика, грубая пунктация), цитологически - плоскоклеточное интраэпителиальное поражение шейки матки низкой степени (LSIL), а гистологически - CIN II – III.

По данным историй болезни и опроса пациенток ретроспективной группы на этапе предоперационного обследования анализ на выявление ВПЧ инфекции не проводился.

После проведения тщательного лабораторного обследования нами был определен алгоритм предоперационной подготовки (приложение 2). Алгоритм включал в себя проведение диагностики, а также антибактериальное и противовоспалительное лечение, назначение иммуномодулятора «Суперлимф 25 ЕД» и проведение ультразвуковой кавитации на аппарате «Фотек» в течение 2 дней до операции, которое показало высокую эффективность в устранении воспалительного процесса и создании благоприятного фона для оперативного лечения, а также данная процедура зарекомендовала себя как этап предоперационной подготовки, который проводился всем пациенткам проспективного исследования.

В проведенном исследовании особое внимание уделено тщательной оценке степени разрывов шейки матки, ведь термины рубцовая деформация и элонгация в сочетании с пролапсом гениталий не вносят ясность в тяжесть поражения. В большинстве наблюдений у пациенток проспективного исследования Iа подгруппы имелась II-III степени разрывов (таблица 1), а у пациенток IIа подгруппы в большинстве наблюдений диагностирована элонгация в сочетании с разрывами шейки матки (таблица 2).

Таблица 1 – Оценка разрывов шейки матки у пациенток проспективного исследования у Iа подгруппы

Критерии	**I степень**	**II степень**	**III степень**	**IV степень**
Состоятельность наружного маточного зева	пропускает кончик пальца	пропускает весь палец	передняя и задняя губа шейки матки «расщеплены» - представлены отдельными лоскутами	
	9 (30%)	15 (50%)	6 (20%)	
Выраженность разрыва	До 2 см	более 2 см, но не достигает сводов влагалища	достигает сводов влагалища	переходит на своды влагалища
	8 (26,7%)	11 (36,7%)	6 (20%)	5 (16,7%)
Множественность разрывов	одиночные разрывы шейки матки			
	10 (33,3%)			
	множественные разрывы шейки матки			
	21 (70%)			
Локализация разрывов по отношению к сторонам шейки матки	односторонние разрывы шейки матки			
	10 (33,3%)			
	двухсторонние разрывы шейки матки			
	21 (70%)			
Локализация цилиндрического эпителия	не переходит на МПЭ	слабовыраженный переход на МПЭ	умеренно-выраженный переход на МПЭ	выраженный переход на МПЭ
	6 (20%)	10 (33,3%)	10 (33,3%)	4 (13,3%)
Гипертрофия шейки матки	отсутствует	умеренная	выраженная	
	11 (36,7%)	13 (43,3%)	9 (30%)	

Таблица 2 – Оценка степени элонгации шейки матки в сочетании с пролапсом гениталий проспективного исследования у IIа подгруппы

<table>
<tr><td rowspan="2">Сочетание элонгации шейки матки и разрывов шейки матки</td><td colspan="2">элонгация шейки матки в сочетании с разрывами шейки матки</td><td colspan="2">элонгация шейки матки как монозаболевание (нет разрывов шейки матки)</td></tr>
<tr><td colspan="2">12 (85,8%)</td><td colspan="2">2 (14,2%)</td></tr>
<tr><td rowspan="2">Выраженность элонгации шейки матки</td><td colspan="2">до половины длины влагалища</td><td>до входа во влагалище</td><td>за пределы входа во влагалище</td></tr>
<tr><td colspan="2">3 (21,4%)</td><td>6 (42,9%)</td><td>5 (35,8%)</td></tr>
<tr><td rowspan="2">Взаимосвязь стенок влагалища, матки и шейки матки</td><td>отсутствует опущение внутренних половых органов, имеется элонгация шейки матки (>40мм)</td><td>опущение стенок влагалища до входа во влагалище в сочетании с элонгацией шейки матки</td><td colspan="2">опущение стенок влагалища за пределы входа во влагалище, тело матки располагается выше него в сочетании с элонгацией шейки матки</td></tr>
<tr><td>0</td><td>9 (64,2%)</td><td colspan="2">5 (35,8%)</td></tr>
</table>

Для всех пациенток проспективного исследования выбор хирургической технологии был индивидуален и зависел от тяжести поражения шейки матки и репродуктивных планов пациентки. Важно отметить, что для пациенток выбор хирургического лечения был максимально щадящим. Нами был обоснован выбор хирургической технологии при разрывах до 2 см, учитывая репродуктивные планы пациентки, а также при разрывах до сводов и переходящие на своды влагалища, при множественных разрывах, когда шейка матки представлена «лоскутами», а также при элонгации в сочетании с несостоятельностью мышц тазового дна, учитывая также репродуктивные планы женщины. Определен выбор хирургической технологии при нависании шейки матки в виде «клюва» в сочетании с разрывами, а также при шеечно-влагалищных свищах.

Таким образом, нами были впервые обоснованы показания к «ножевой» хирургии, выбору хирургической технологии в зависимости от тяжести поражения шейки матки и репродуктивных планов пациентки (приложение 3).

С первых суток после оперативного лечения и до дня выписки из стационара пациенткам проводилась санация влагалища с помощью ультразвукового кавитирования на аппарате «Фотек», как и в предоперационном периоде, а также после выписки из стационара, все пациентки получали либо липосомальный антиоксидантно -

фосфолипидный комплекс «Фламена» - n=30 (50%), либо рандомизировано регенерирующий препарат «Депантол», с последующим применением иммуномодулятора, обладающего также антибактериальным, противовоспалительным и регенерирующим действием «Суперлимф 25 ЕД» - n=30 (50%).

Всем исследуемым пациенткам проспективной группы в предоперационном периоде, а также спустя 2 месяца после операции проводилось расширенное кольпоскопическое исследование. При этом, в предоперационном периоде нормальная кольпоскопическая картина была выявлена у 53 (88,3%) пациенток, аномальная – у 7 (11,7%) пациенток. У трети пациенток (28,6%) с аномальной кольпоскопической картиной отмечался выраженный лейкоцитоз (острый цервицит), у 28,6% пациенток - плоскоклеточные интраэпителиальные поражения шейки матки низкой степени (LSIL) и присутствовал ВПЧ высокого канцерогенного риска, и только у 14,2 % пациенток присутствовало микст-инфицирование. Это может объяснять наличие аномальной кольпоскопической картины.

Анализируя истории болезни, а также в ходе опроса, отмечалось, что всем пациенткам ретроспективной группы проводилось кольпоскопическое исследование на этапе предоперационной подготовки. Но после оперативного лечения ни одной пациентке кольпоскопическое исследование, с целью тщательной оценки результата лечения, не проводилось. Проводя сравнительную оценку кольпоскопии в послеоперационнном периоде, у всех 60 (100%) пациенток проспективного исследования отмечалась нормальная кольпоскопическая картина. В ретроспективной группе нормальная кольпоскопическая картина отмечалась у 46 (70,8%) пациенток, у 19 (29,2%) – аномальная. При этом шейка матки сформирована правильно у 39 (60%) пациенток, а у 26 (40%) отмечалось неправильное заживление шейки матки, нарушена анатомическая структура.

Всем пациенткам проспективного исследования проводилось ультразвуковое исследование (УЗИ) шейки матки с допплерометрией до оперативного лечения и после него, спустя 2 месяца. Отмечено, что шейка матки после оперативного лечения значительно уменьшалась во IIа подгруппе у пациенток после манчестерской операции и ампутации шейки матки, чем в Iа подгруппе после пластики шейки матки. При проведении сравнительного анализа допплерометрических показателей скоростей кровотока в a. vaginalis до операции и спустя 2 месяца после, мы не выявили статистической разницы. Достичь нормализации кровообращения после хирургического лечения и оптимизированной реабилитации практически не удалось, что возможно,

свидетельствует о ранней диагностике после оперативного лечения (спустя 2 месяца), а также длительного персистирования инфекционно – воспалительного процесса.

У пациенток ретроспективной группы УЗИ шейки матки с допплерометрией не проводилось как до операции, так и после нее.

При проведении ПЦР вирус папилломы человека (ВПЧ) определялся у 5 (8,3%) пациенток, а при гистологическом исследовании ни у одной пациентки не были обнаружены клетки плоского эпителия, пораженные вирусом папилломы человека (койлоциты), т.е. данных о наличии ВПЧ нет. Это показывает эффективность терапии, проведенной в предоперационном периоде препаратом «Суперлимф 25 ЕД», обладающего противовирусным действием. При проведении анализа историй ретроспективной группы у 2 (3%) пациенток в диагнозе был выставлен ВПЧ. А также, при гистологическом исследовании у этих 2 (3%) пациенток были гистологически обнаружены койлоциты. Хроническое воспаление в проспективной группе гистологически было подтверждено у 26,7% (лимфоцитарная инфильтрация – 21,7%, плазмоклеточная инфильтрация – 5%) пациенток обеих подгрупп, в ретроспективной группе у 55,5% (лимфоцитарная инфильтрация – 44,7%, плазмоклеточная инфильтрация – 10,8%) пациенток обеих подгрупп. Данные результаты показывают, что хроническое воспаление почти в 2 раза чаще отмечалось в ретроспективной группе, чем в проспективной ($p<0,05$). Реактивные изменения в ретроспективной группе наблюдались у 18,5% пациенток, это существенно больше, чем в проспективной группе (6,7%) ($p<0,05$). Сравнительный анализ показывает, что у пациенток ретроспективной группы, которым не проводилась предоперационная диагностика и лечение, гистологически отмечались выраженные воспалительные процессы значительно чаще, чем в проспективной группе, где пациентки получали предоперационную терапию. Полученные данные свидетельствуют об эффективности проведения противовоспалительного лечения в предоперационном периоде.

Анализируя жалобы пациенток после оперативного лечения в проспективной группе, выявлено, что у 3,3% пациенток отмечались умеренные выделения из половых путей, приводящие к дискомфорту во влагалище, а в ретроспективной группе у 26 (40%) пациенток, у 1 (1,7%) и 15 (23%) пациенток соответственно - диспареуния, а также в ретроспективной группе у 5 (7,7%) - контактные кровянистые выделения из половых путей. Ни одна пациентка не предъявила жалобу на ощущение инородного тела во влагалище. При осмотре шейки матки в зеркалах не наблюдалось ни одного рецидива элонгации шейки матки. По результатам, отмечена существенная разница в

жалобах пациенток проспективного и ретроспективного исследования после оперативного лечения. Данную разницу в показателях можно объяснить отсутствием в ретроспективной группе у пациенток предоперационной подготовки и послеоперационной терапии, направленной на заживление тканей шейки матки.

Следует отметить, что у 25% пациенток уже через 1 месяц отмечена полная эпителизация тканей, у 91,7% через 2 месяца и через 3 месяца отмечена полная эпителизация у 100% исследуемых пациенток.

По результатам опроса ретроспективной группы спустя 2 месяца после оперативного лечения на контрольном осмотре 41 (63%) пациентка нуждалась в проведении дополнительной терапии, направленной на заживление тканей. Длительность лечения регенерирующими и противовоспалительными препаратами в послеоперационном периоде составила 1 месяц у 8 (19,5%) пациенток, у 16 (39%) пациенток – 2 месяца, у 12 (29,3%) пациенток – 3 месяца, у 5 (12,2%) пациенток составила более 3 месяцев.

ЗАКЛЮЧЕНИЕ

В результате проведенного исследования важно отметить, что значимую роль в диагностике рубцовой деформации и элонгации шейки матки в сочетании с несостоятельностью мышц тазового дна играет не только определение гинекологических критериев (локализация разрывов; наличие одного или нескольких разрывов; наличие разрывов, доходящих или не доходящих до сводов влагалища, тяжесть пролапса гениталий), а также проведение комплексного обследования пациенток. Тактика ведения пациенток с рубцовой деформацией и элонгацией шейки матки в сочетании с несостоятельностью мышц тазового дна должна заключаться в разработанных алгоритмах обследования, предоперационной подготовки, а также отмечена необходимость соблюдений разработанных рекомендаций в послеоперационном периоде. Несомненно, определена необходимость следовать разработанным показаниям к «ножевой» хирургии, выбору хирургической технологии в зависимости от тяжести поражения шейки матки и репродуктивных планов пациентки.

ВЫВОДЫ

1. Грубая рубцовая деформация шейки матки является следствием разрывов шейки в родах, инвазивных вмешательств, хирургической коррекции истмико-цервикальной недостаточности, сопровождается персистирующим воспалительным процессом в 81,6%, поддерживаемым в 15% микст – инфекцией, 80% моно-инфекцией, из них в 15% бактериальным вагинозом. Тест-система для определения биоценоза урогенитального тракта методом ПЦР в режиме реального времени,

направленная на выявление как моно-, а также микст-инфекции позволяет повысить эффективность диагностики с целью правильного подбора лечения на предоперационном этапе.

2. Разработанный алгоритм обследования и ведения пациенток с рубцовой деформацией и элонгацией шейки матки позволяет улучшить результаты предоперационной подготовки, что подтверждается гистологическими признаками снижения острого воспаления с 18,5% до 6,7% и хронического - с 55,5% до 26,7%.

3. Включение в алгоритм предоперационной подготовки противовоспалительной, иммунокорригирующей терапии, а также ультразвуковой кавитации позволяют повысить эффективность консервативного лечения и создать благоприятные условия для дальнейшего хирургического вмешательства.

4. Дифференцированный подход к выбору «ножевых» методов хирургической коррекции у женщин молодого возраста с наличием грубых рубцовых изменений, элонгации шейки матки, позволяет улучшить качество жизни и сохранить репродуктивный потенциал.

5. Применение в комплексе стандартного лечения программы современных методов, включающих ультразвуковую кавитацию, противовоспалительные и иммунокорригирующие препараты позволяют сократить сроки послеоперационной реабилитации до 2 месяцев у 91,7% пациенток.

ПРАКТИЧЕСКИЕ РЕКОМЕНДАЦИИ

1. Для выбора адекватного метода хирургической коррекции рубцовой деформации и элонгации шейки матки целесообразно определение степени тяжести разрыва и изменения шейки при ее элонгации.

2. В предоперационном периоде женщинам с рубцовой деформацией шейки матки, а также с элонгацией в сочетании с пролапсом гениталий при подготовке к пластическим операциям необходима тщательная диагностика характера инфекционно – воспалительных изменений.

3. В предоперационном периоде после тщательного клинико-лабораторно-инструментального обследования необходимо проведение целенаправленной предоперационной подготовки.

4. Принцип выбора хирургической технологии зависит от характера заболевания шейки матки и репродуктивных планов пациентки.

5. В послеоперационном периоде с целью правильного и ускоренного заживления тканей шейки матки рекомендовано с первых суток и до дня выписки из стацио-

нара проводить санацию влагалища с помощью ультразвукового кавитирования на аппарате «Фотек». Обработку проводить водным раствором хлоргексидина 0,05% и хлорида натрия 0,9%, либо раствором метронидазола 100 мл. Использовать 100-500 мл раствора. Уровень УЗ-колебаний — 50 единиц. Время обработки — 3-5 минут. После выписки из стационара целесообразно назначать препараты, способствующие улучшению заживления тканей шейки матки: липосомальный антиоксидантно - фосфолипидный комплекс «Фламена» по схеме: 1 аппликатор вагинально на ночь в течение 10 дней, либо комбинированный препарат, оказывающий регенерирующее, противомикробное, метаболическое действие «Депантол» по схеме: 1 суппозитория вагинально 2 раза в день в течение 10 дней с последующим применением естественного комплекса природных противомикробных пептидов и цитокинов, обладающего иммуномодулирующим, антибактериальным, противовоспалительным и регенерирующим действием «Суперлимф 25 ЕД» по схеме: 1 суппозитория вагинально на ночь в течение 10 дней.

СПИСОК НАУЧНЫХ РАБОТ, ОПУБЛИКОВАННЫХ ПО ТЕМЕ ДИССЕРТАЦИИ

1. Буянова С.Н. Рубцовая деформация шейки матки. Современный взгляд на проблему / Буянова С.Н., Щукина Н.А., Петросян Е.И., Дуб Н.В. // Российский вестник акушера-гинеколога. – 2019. – Том 19. – №4. – С. 29–36 **(перечень ВАК РФ).**

2. Буянова С.Н. Тактика ведения пациенток с рубцовой деформацией и элонгацией шейки матки в сочетании с несостоятельностью мышц тазового дна / Буянова С.Н., Щукина Н.А., Петросян Е.И., Дуб Н.В. // Российский вестник акушера-гинеколога. – 2020. – Том 20. – №4. – С. 52–57 **(перечень ВАК РФ).**

3. Петросян Е.И. Возможности органосберегающей коррекции несостоятельности мышц тазового дна в сочетании с элонгацией шейки матки у женщин репродуктивного возраста. Клиническое наблюдение / Петросян Е.И., Пучкова Н.В., Мгелиашвили М.В., Дуб Н.В., Будыкина Т.С., Ерёма В.В. // Российского вестника акушера-гинеколога. – 2021. – Том 21. – №3. – С.79–84 **(перечень ВАК РФ, SCOPUS).**

4. Краснопольский В.И. Современные подходы к диагностике и лечению воспалительных заболеваний шейки матки / Краснопольский В.И., Дуб Н.В., Буянова С.Н., Зароченцева Н.В., Алексеева Е.Ю., Петросян Е.И. // Учебно - методическое пособие. Москва, 2019 – 34 с.

5. Buyanova Svetlana N. Integrated approach to the management of patients having cicatricial deformity of the uterine cervix / Buyanova Svetlana N., Shchukina Natalya A., Petrosyan Ekaterina I., Dub. Nadezhda V. // Electronic Journal of General Medicine. – 2019.

– Vol. 16. – No. 6. – P. 160 **(SCOPUS).**

6. Буянова С.Н. Оценка эффективности противовоспалительной терапии у пациенток с рубцовой деформацией шейки матки как подготовительного этапа к оперативному лечению / Буянова С.Н., Петросян Е.И., Дуб Н.В. // Тезисы XX Юбилейного Всероссийского научно-образовательного форума «Мать и Дитя» - 2019. – С. 117.

7. Буянова С.Н. Миомэктомия больших и гигантских шеечных миоматозных узлов – ультразвуковые критерии оптимального оперативного доступа и хирургическая тактика / Буянова С.Н., Щукина Н.А., Чечнева М.А., Бабунашвили Е.Л., Петросян Е.И., Юдина Н.В., Гукасян С.А., Кащук М.Г., Ермолаева Е.Е., Рижинашвили И.Д. // Тезисы XIV Международного конгресса по репродуктивной медицине – 2020. – С. 280 - 281.

8. Буянова С.Н. Ультразвуковая кавитация как этап предоперационной подготовки у пациенток с рубцовой деформацией шейки матки / Буянова С.Н., Щукина Н.А., Петросян Е.И., Дуб Н.В. // Тезисы XXVI Всероссийского конгресса с международным участием и специализированной выставочной экспозицией «Амубулаторно-поликлиническая помощь в эпицентре женского здоровья от менархе до менопаузы» - 2020. – С. 36–37.

9. Петросян Е.И. Клиническая оценка влияния гелевого комплекса «Фламена»на регенеративные свойства тканей у пациенток после пластических операций на шейке матки / Петросян Е.И., Буянова С.Н., Дуб Н.В. // Тезисы XXVI Всероссийского конгресса с международным участием и специализированной выставочной экспозицией «Амубулаторно-поликлиническая помощь в эпицентре женского здоровья от менархе до менопаузы». – 2020. – С. 178–180.

10. Петросян Е.И. Эффективность комплексного периоперационного лечения у пациенток с элонгацией и рубцовой деформацией шейки матки в сочетании с пролапсом гениталий / Петросян Е.И., Буянова С.Н., Бабунашвили Е.Л., Юдина Н.В.,Гукасян С.А. // Тезисы XIII регионального научно-образовательного форума и Пленума Правления Российского общества акушеров-гинекологов «Мать и Дитя». – 2020. – С. 138–139.

11. Петросян Е.И. Оценка эффективности периоперационной терапии у пациенток, оперированных по поводу рубцовой деформации и элонгации шейкиматки / Петросян Е.И., Буянова С.Н., Щукина Н.А., Гукасян С.А. // VII Общероссийская конференция с международным участием «Перинатальная медицина: от прегравидарной подготовки к здоровому материнству и детству» - 2020. – С. 21– 22.

ПРИЛОЖЕНИЕ 1

АЛГОРИТМ ОБСЛЕДОВАНИЯ ПАЦИЕНТОК С РУБЦОВОЙ ДЕФОРМАЦИЕЙ, ЭЛОНГАЦИЕЙ ШЕЙКИ МАТКИ В СОЧЕТАНИИ С ПРОЛАПСОМ ГЕНИТАЛИЙ

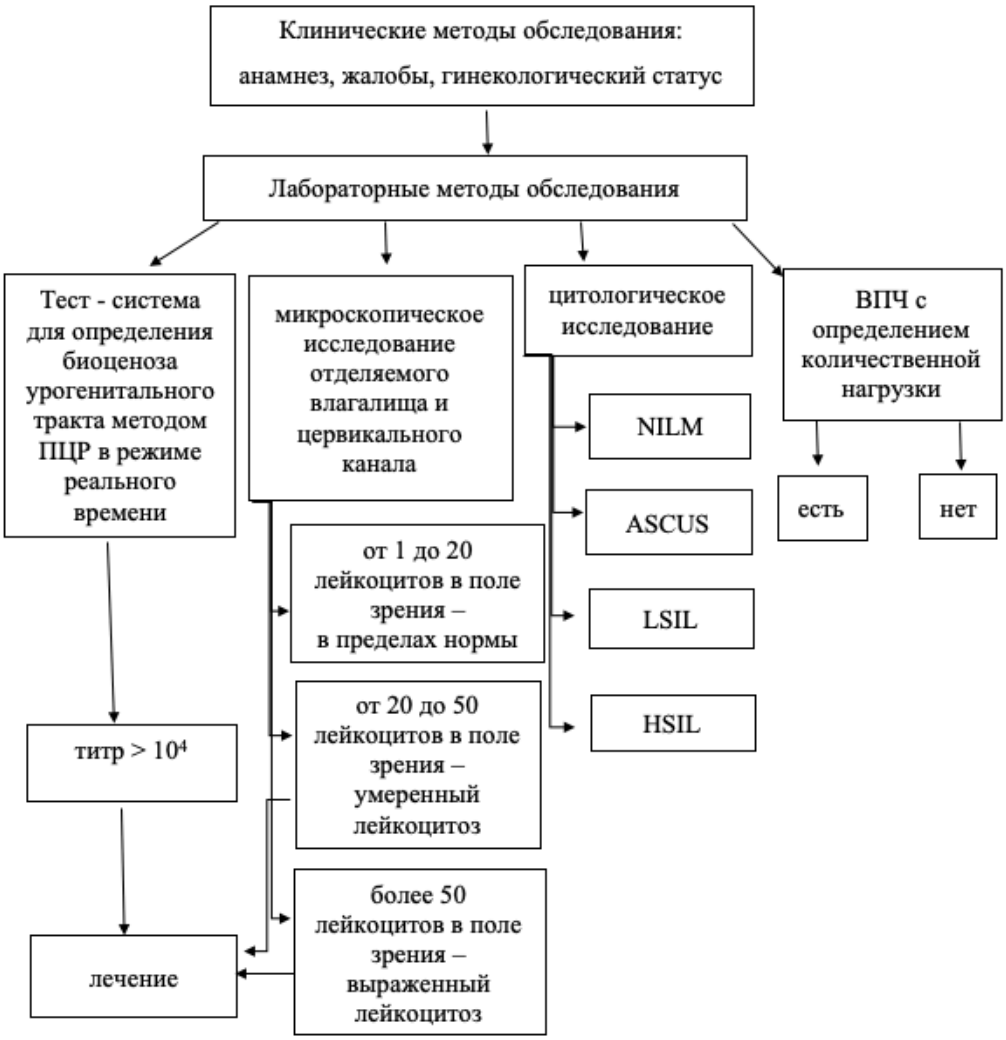

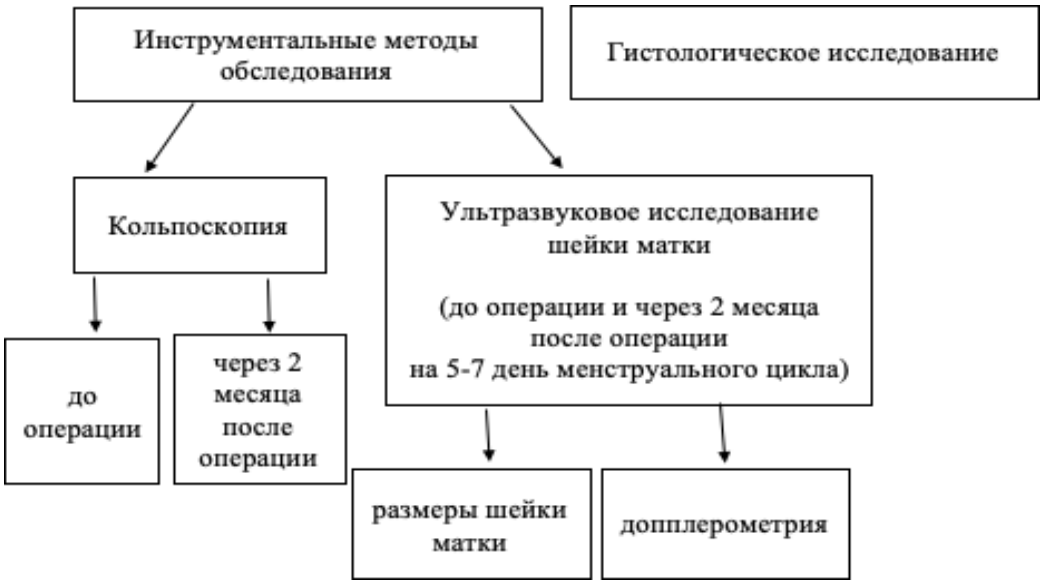

ПРИЛОЖЕНИЕ 2

АЛГОРИТМ ПРЕДОПЕРАЦИОННОЙ ПОДГОТОВКИ

ПРИЛОЖЕНИЕ 3

ВЫБОР ХИРУРГИЧЕСКОЙ ТЕХНОЛОГИИ В ЗАВИСИМОСТИ ОТ ТЯЖЕСТИ ПОРАЖЕНИЯ ШЕЙКИ МАТКИ И РЕПРОДУКТИВНЫХ ПЛАНОВ ПАЦИЕНТКИ

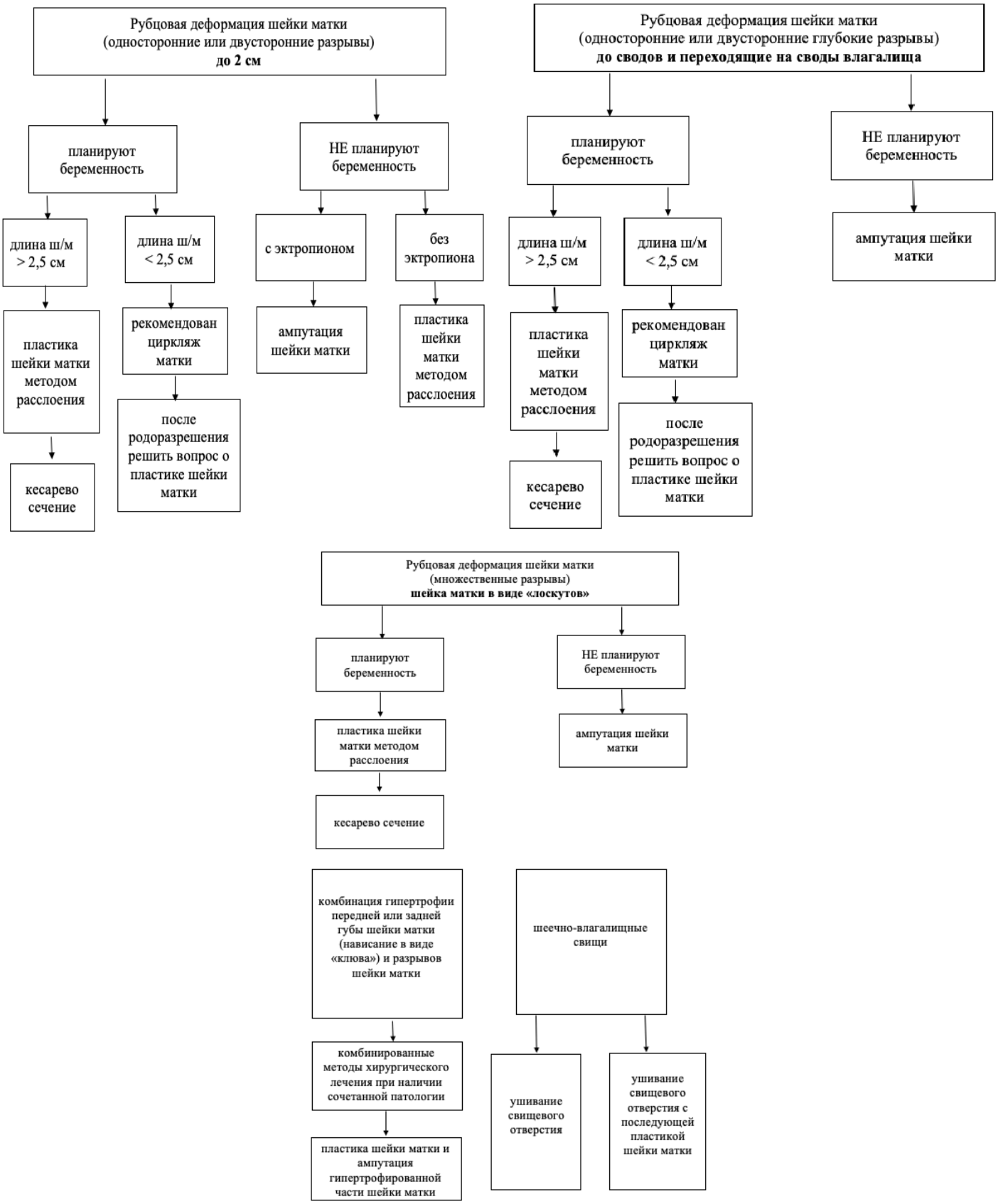

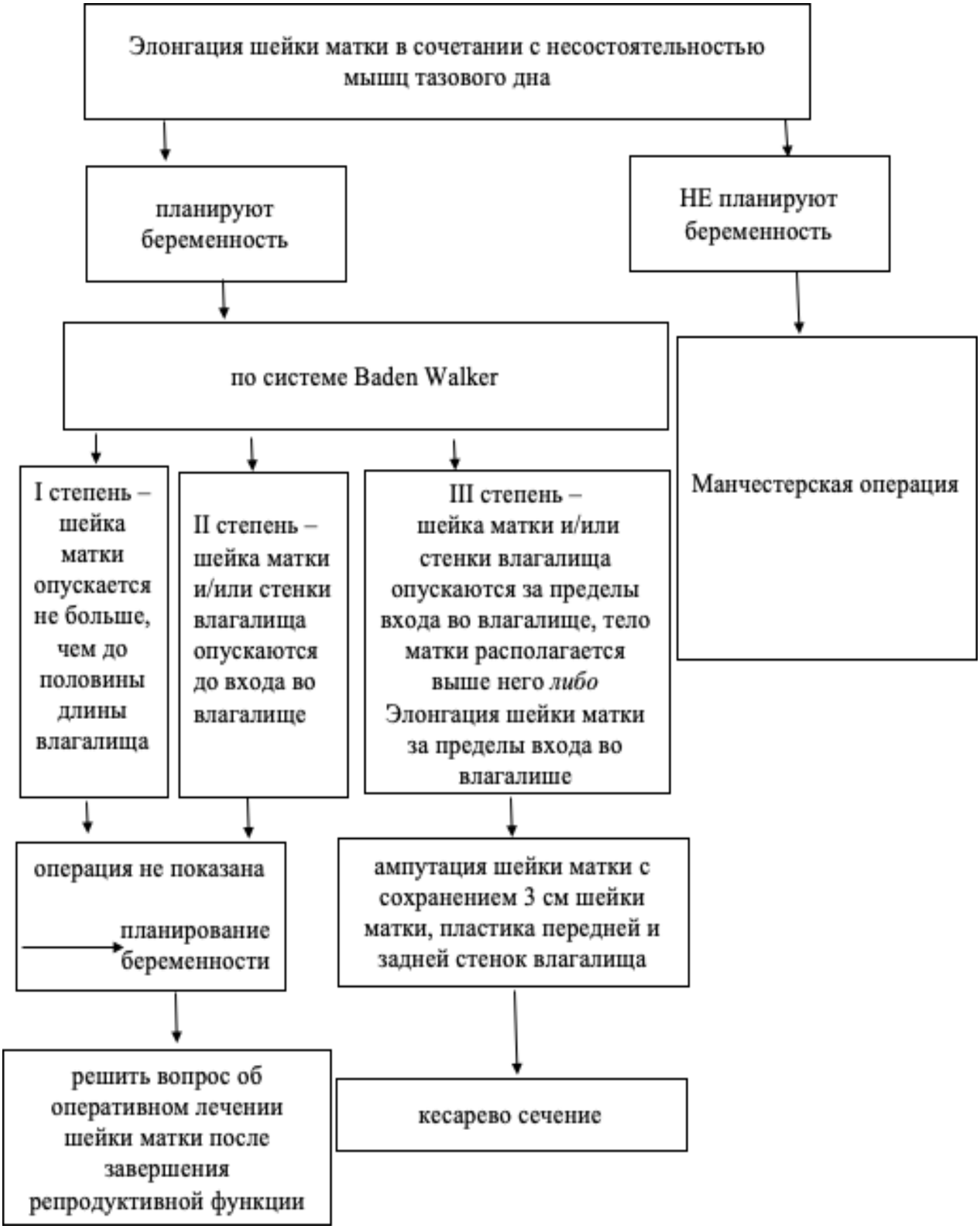
Элонгация шейки матки в сочетании с несостоятельностью мышц тазового дна
планируют беременность
НЕ планируют беременность
по системе Baden Walker
Манчестерская операция
I степень – шейка матки опускается не больше, чем до половины длины влагалища
II степень – шейка матки и/или стенки влагалища опускаются до входа во влагалище
III степень – шейка матки и/или стенки влагалища опускаются за пределы входа во влагалище, тело матки располагается выше него *либо* Элонгация шейки матки за пределы входа во влагалише
операция не показана
планирование беременности
ампутация шейки матки с сохранением 3 см шейки матки, пластика передней и задней стенок влагалища
решить вопрос об оперативном лечении шейки матки после завершения репродуктивной функции
кесарево сечение