На правах рукописи

СОН

Данил Юрьевич

ПОКАЗАНИЯ К МИОМЭКТОМИИ ВО ВРЕМЯ БЕРЕМЕННОСТИ И РОДОРАЗРЕШЕНИЯ. ОЦЕНКА ОТДАЛЕННЫХ РЕЗУЛЬТАТОВ

3.1.4. Акушерство и гинекология

АВТОРЕФЕРАТ

диссертации на соискание ученой степени

кандидата медицинских наук

Москва — 2025

Работа выполнена в Государственном бюджетном учреждении здравоохранения Московской области «Московский областной научно-исследовательский институт акушерства и гинекологии имени академика В.И. Краснопольского» Министерства здравоохранения Московской области.

Научный руководитель:
доктор медицинских наук,
профессор **Буянова Светлана Николаевна**

Официальные оппоненты:

Доброхотова Юлия Эдуардовна – доктор медицинских наук, профессор, заслуженный врач Российской Федерации, Федеральное государственное автономное образовательное учреждение высшего образования "Российский национальный исследовательский медицинский университет имени Н.И. Пирогова" Министерства здравоохранения Российской Федерации, заведующий кафедрой акушерства и гинекологии института хирургии;

Подзолкова Наталья Михайловна – доктор медицинских наук, профессор, Федеральное государственное бюджетное образовательное учреждение дополнительного профессионального образования "Российская медицинская академия непрерывного профессионального образования" Министерства здравоохранения Российской Федерации, заведующий кафедрой акушерства и гинекологии.

Ведущее учреждение: Федеральное государственное автономное образовательное учреждение высшего образования «Первый Московский государственный медицинский университет имени И.М. Сеченова Министерства здравоохранения Российской Федерации (Сеченовский Университет)».

Защита диссертации состоится «___»_____2025 года в __часов на заседании диссертационного совета 72.1.010.01 при Государственном бюджетном учреждении здравоохранения Московской области «Московском областном научно-исследовательском институте акушерства и гинекологии имени академика В.И. Краснопольского» Министерства здравоохранения Московской области (101000, г. Москва, ул. Покровка, д. 22а).

С диссертацией можно ознакомиться в библиотеке и на сайте (http://moniiag.ru) Государственного бюджетного учреждения здравоохранения Московской области «Московском областном научно-исследовательском институте акушерства и гинекологии имени академика В.И. Краснопольского» Министерства здравоохранения Московской области (101000, г. Москва, ул. Покровка, д. 22а).

Автореферат разослан «_____» _____2025 г.

Ученый секретарь
диссертационного совета
доктор медицинских наук, профессор Федоров Антон Андреевич

ОБЩАЯ ХАРАКТЕРИСТИКА РАБОТЫ

Актуальность темы исследования

Миома матки – самая распространенная доброкачественная опухоль женских половых органов. Ее доля среди гинекологических заболеваний составляет от 20 до 45%. Несмотря на неуклонный рост числа заболевших, в современном акушерстве вопрос о течении беременности при миоме матки остается дискуссионным. Сочетание беременности и миомы матки нередко связано с тем, что женщины откладывают деторождение до позднего репродуктивного периода.

Более чем у половины беременных миома матки протекает бессимптомно. Миоматозные узлы диаметром более 5 см ассоциированы с повышенным риском осложнений, включающих кровотечение, болевой синдром, задержку роста плода (ЗРП), кесарево сечение (КС), преждевременные роды (ПР) и преждевременную отслойку нормально расположенной плаценты (Knight J. C. et al., 2016). В послеродовом периоде миоматозные узлы больших размеров могут стать причиной послеродовых кровотечений (Abdullah R. K. et al., 2021).

В период гестации при наличии жизненных показаний миомэктомия является единственным шансом пролонгировать беременность и сохранить репродуктивную функцию. Большинство клинических наблюдений успешной миомэктомии во время беременности демонстрирует перспективность этого направления.

Вопрос о проведении одномоментной миомэктомии во время КС остается открытым. Ранее хирурги воздерживались от миомэктомии ввиду высокого риска геморрагических осложнений. В наши дни появились исследования, демонстрирующие безопасность данной операции (Sakinci M. et al., 2022; Zhao R. et al., 2019).

Несмотря на многочисленные работы, посвященные миомэктомии во время беременности и при КС, проблема остается актуальной. Отсутствие консенсуса и необходимость разработки единых показаний к миомэктомии послужили основанием для проведения данного исследования.

Степень разработанности темы

Миома матки широко распространена. Вопрос о ее лечении может возникнуть на этапе прегравидарной подготовки, во время беременности и при родоразрешении. Опухоль больших и гигантских размеров часто является причиной гестационных осложнений. В мировой литературе имеются противоречивые данные о показаниях к миомэктомии и о хирургической технологии во время беременности. Также разнятся мнения относительно миомэктомии при КС.

Цель исследования

Улучшить репродуктивный исход у беременных с миомой матки путем уточнения показаний к миомэктомии во время беременности и при абдоминальном родоразрешении, а также за счет оптимизации хирургической технологии и послеоперационной реабилитации.

Задачи исследования

1. Определить факторы риска неблагоприятного исхода беременности при миоме матки больших и гигантских размеров по данным клинических, лабораторных и УЗ-показателей и конкретизировать показания для миомэктомии во время беременности.
2. Оптимизировать хирургическую тактику с учетом количества миоматозных узлов, их кровоснабжения, локализации, расположения плаценты.
3. Изучить исходы беременности у пациенток после миомэктомии и при пролонгировании беременности с миомой матки. Провести сравнительный анализ результатов.
4. Уточнить показания для миомэктомии при родоразрешении путем КС, определить факторы риска кровотечения и органоуносящего объема операции, а также выяснить взаимосвязь продолжительности лактации с регрессом миоматозных узлов в отсроченном периоде.
5. Разработать алгоритм ведения беременных с миомой матки.

Научная новизна исследования

Впервые были уточнены особенности течения беременности после миомэктомии во время гестации и при пролонгировании беременности с миомой матки, а также течение послеродового периода у пациенток с миомэктомией и без миомэктомии во время КС.

На основании анализа результатов исследования были конкретизированы показания к миомэктомии во время беременности и при КС, оптимизирована хирургическая технология миомэктомии, разработан алгоритм до- и послеоперационного ведения.

Теоретическая и практическая значимость

Результаты наших исследований помогли определить и научно обосновать показания к проведению миомэктомии во время беременности, оптимизировать хирургическую тактику, что позволило снизить риск прерывания беременности, интра- и послеоперационных осложнений.

На основании полученных данных были дополнены и сформированы показания к миомэктомии во время беременности и при КС, определена взаимосвязь между продолжительностью лактации и регрессом миоматозных узлов в отсроченном периоде, выработана хирургическая тактика, что позволило снизить риск интраоперационных осложнений.

Таким образом, определен комплексный подход к ведению беременности у пациенток с миомой матки.

Методология и методы исследования

В диссертационной работе отражены результаты ретро-проспективного одноцентрового исследования, выполненного на базе ГБУЗ МО МОНИИАГ им. акад. В.И. Краснопольского (директор д.м.н., профессор РАН Р.Г. Шмаков). Всего обследовано 124 пациентки. I группа – 62 беременные с миомой матки, обратившиеся в I – II триместрах: Ia подгруппа – 30 пациенток, которым была проведена миомэктомия, Ib подгруппа – 32 беременные, которым миомэктомия не проводилась. II группа – 62 беременные с миомой матки, родоразрешенные путем КС: IIa подгруппа – 32 беременные, которым во время операции произведена миомэктомия, IIb подгруппа – 30 пациенток без проведения миомэктомии.

Обследование включало: сбор анамнеза, бимануальное влагалищное исследование, лабораторные и инструментальные методы, а также проводилось оперативное лечение.

Все пациентки предоставили информированное согласие на участие в исследовании, которое одобрено Независимым Локальным Этическим Комитетом при ГБУЗ МО МОНИИАГ.

Положения, выносимые на защиту

1. Факторами риска неблагоприятного исхода беременности при наличии миомы матки больших и гигантских размеров являются: атипичное расположение миомы с вовлечением сосудистого пучка, ассоциированное с повышенным объемом кровопотери (**средняя кровопотеря в родах – 702 мл, р-значение = 0.0380 < 0.05 уровень доверия 95%**); толщина миометрия между нижним полюсом узла и полостью матки менее 5 мм **(средний срок родоразрешения 35,4 недель р = 0.0037 < 0.05, уровень доверия 95%)**; расположение плаценты более чем на половине нижнего полюса узла с 3 – 5 типом по FIGO, что связано с риском ПР **(средний срок родоразрешения 35,0 недель р = 0.0024 < 0.05, уровень доверия 95%)**.

2. Показаниями к миомэктомии во время беременности являются: атипично расположенные узлы больших и гигантских размеров, приводящие к нарушению функции тазовых органов **(р-значение < 0.001)**; нарушение кровоснабжения и некроз узла, подтвержденные при УЗИ, с выраженной клинической симптоматикой **(р-значение < 0.001)**; миома матки больших и гигантских размеров с перманентной угрозой прерывания беременности, не поддающейся консервативной терапии **(р-значение < 0.001)**; гигантские или множественные большие узлы, препятствующие дальнейшему росту беременности **(р-значение < 0.001)**.

Соблюдение данных показаний позволило пролонгировать беременность до доношенного срока в **96,7%** наблюдений **(р-значение = 0.027 < 0.05, ОШ = 9,667 (95% ДИ: 1,128 – 82,826)),** средняя кровопотеря при миомэктомии составила **177,25 мл**.

3. Показаниями для миомэктомии при КС, не увеличивающими объем кровопотери и существенно не влияющими на продолжительность

операции, являются: субсерозные узлы на ножке или широком основании (**p = 0.3253 > 0.05)**; субсерозные или субсерозно- интерстициальные узлы (тип 5 – 6 по FIGO) в средней трети или в дне матки без атипичного расположения **(p = 0.2510 > 0.05)**; миоматозные узлы, прилежащие в область разреза на матке **(p = 0.4390 > 0.05)**; выраженные некротические изменения в лейомиоме **(p = 0.3534 > 0.05)**.

К противопоказаниям следует отнести миому матки больших размеров с атипичным расположением (интралигаментарным, перешеечным) узла (достоверное увеличение объема кровопотери от **1100 до 2000 мл**, **уровень доверия 95%, по тесту Муда p = 0.0441 < 0.05**) и расположение сосудистого пучка в области миоматозного узла или его непосредственное расположение на миоме.

4. Анализ срока лактации и динамики размеров узла в послеродовом периоде показал, что при сроке лактации от 6 месяцев и более отмечено достоверное уменьшение диаметра миоматозных узлов до 5 см **(p-значение = 0.0189)**. Также обнаружена обратная умеренная взаимосвязь между возрастом пациентки и уменьшением миомы в период лактации: чем больше возраст, тем меньше регресс миомы **(ДИ 95%, коэфф. корреляции Спирмена: - 45).**

Степень достоверности результатов исследования

Для математической обработки полученного материала для нормального распределения показателей использованы параметрические методы (t-критерий Стьюдента), для оценки степени различия – непараметрические методы (U-критерий Манна- Уитни, Уилкинсона, Фишера, хи-квадрат, коэффициент корреляции Спирмена, тест Муда). Различия определений были приняты достоверными при p <0,05. Вычисления проводились с использованием аналитического пакета R версии 4.3.2 со стандартными статистическими пакетами.

Личный вклад автора в проведенное исследование

Автором лично проведен сбор и анализ анамнестических данных у 124 пациенток с миомой матки больших размеров во время беременности; анализ результатов, полученных в исследовании, и комплексное обследование беременных. Автор принимал непосредственное участие в предоперационной

подготовке пациенток, их оперативном лечении и ведении послеоперационного периода, а также последующей реабилитации пациенток. Автором лично произведен сбор, составление и обработка базы данных, частично выполнена статистическая обработка. На основании результатов статистического анализа сделаны соответствующие выводы.

Внедрение и апробация полученных результатов

Показания к миомэктомии во время беременности и родоразрешения внедрены в практику отделения оперативной гинекологии с онкогинекологией и дневным стационаром ГБУЗ МО МОНИИАГ, учреждений здравоохранения Московской области.

Апробация диссертации проведена на заседании Учёного совета Государственного бюджетного учреждения здравоохранения Московской области «Московский областной научно-исследовательский институт акушерства и гинекологии имени академика В. И. Краснопольского» 26 марта 2024 года.

Публикации результатов

По теме диссертации опубликовано 5 научных работ в рецензируемых научных журналах, определенных перечнем ВАК РФ.

Структура и объем диссертации

Диссертация написана на русском языке, изложена на 116 страницах компьютерного текста и состоит из общей характеристики работы, 5 глав, заключения, выводов, практических рекомендаций, приложения и списка используемой литературы. Диссертация включает 28 таблиц, иллюстрирована 24 рисунками. Указатель литературы состоит из 168 источников: 32– отечественных и 136 – зарубежных.

ОСНОВНОЕ СОДЕРЖАНИЕ РАБОТЫ

Материал и методы исследования

Было обследовано 124 беременных репродуктивного возраста с миомой матки больших либо гигантских размеров, диагностированной в данную беременность (рис.1). Проведено ретро - проспективное исследование, все беременные, участвовавшие в исследовании, разделены на 2 группы:

1) I группа – основная – 62 беременные с миомой матки,

обратившиеся в I – II триместрах. Подгруппа Ia – 30 беременных, которым была проведена миомэктомия во время гестации; подгруппа Ib – 32 беременные, которым от проведения миомэктомии было решено воздержаться, а динамика размеров миомы отслежена после завершения лактации;

2) II группа – основная – 62 беременные с миомой матки, которые были родоразрешены путем КС. Подгруппа IIa – 32 беременные, которым во время КС была произведена миомэктомия; подгруппа IIb – 30 беременных, которым миомэктомия во время КС не проводилась, а динамика размеров миомы отслежена после завершения лактации.

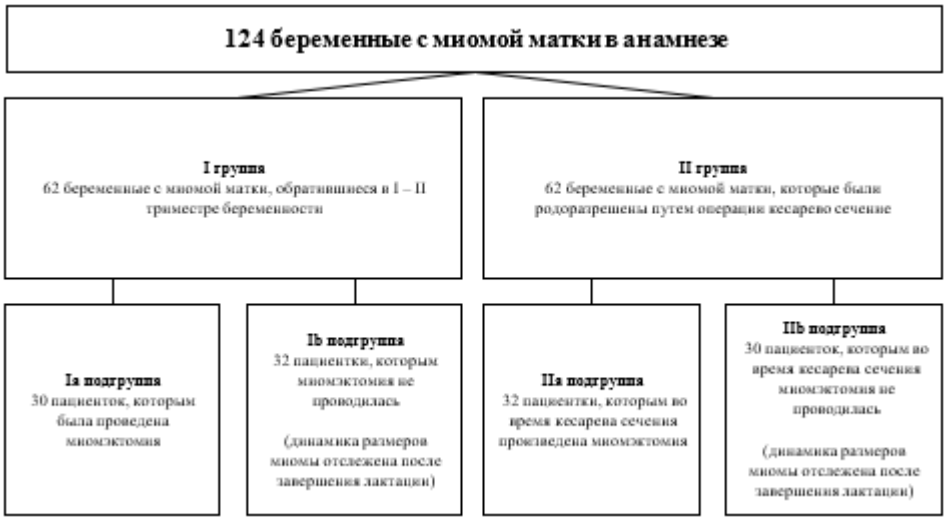

Рисунок 1 – Дизайн исследования

Критерии включения: срок беременности более 12 недель; миоматозные узлы больших и гигантских размеров; отсутствие тяжелых акушерских и экстрагенитальных заболеваний.

Критерии исключения: отказ от участия в исследовании; наличие хромосомных аномалий и ВПР плода; многоплодная беременность; ОАГА.

Методы исследования включали в себя:

1. Сбор анамнеза.

2. Лабораторные методы исследования (клинический и биохимический анализы крови, коагулограмма, общий анализ мочи, маркеры воспалительного процесса при необходимости).

3. Инструментальные методы: УЗИ органов малого таза и брюшной полости; допплерографическое исследование кровотока в миоматозных узлах; патологоанатомическое исследование миоматозных узлов.

4. Лечебные методики: миомэктомия, тщательный гемостаз, санация брюшной полости и полости малого таза, активное дренирование брюшной полости и полости малого таза.

5. Статистическая обработка материала с помощью статистических тестов (U-критерий Манна-Уитни, Уилкинсона, тесты Фишера, Стьюдента, Муда, критерий хи-квадрат, коэффициент корреляции Спирмена).

Клинико-лабораторное обследование включало: общий осмотр, сбор анамнеза, гинекологический осмотр.

При гинекологическом обследовании проведены: бимануальное влагалищное исследование, осмотр шейки матки в зеркалах, осмотр и пальпация передней брюшной стенки с оценкой высоты стояния дна матки, тонуса матки и наличия перитонеальной симптоматики.

Экспертное ультразвуковое исследование органов малого таза проводилось на аппарате Samsung Medison HS70A – RUS с использованием трансвагинального сканирования частотой 4 – 9 МГц до оперативного лечения, в послеоперационном периоде и после завершения лактации. Оценивались следующие характеристики: размеры матки; структура миометрия; диаметр и расположение миоматозных узлов, наличие деструктивных процессов. При центрипетальном росте узла определялось расстояние от капсулы узла до полости матки и расположение плаценты относительно миомы. Также оценивалось состояние и членорасположение плода, функционирование фетоплацентарного комплекса. Дополнительно проводилась оценка состояния яичников. При проведении УЗИ органов малого таза на 4 – 5 сутки после лапаротомной миомэктомии оценивалось состояние шва на матке, отсутствие гематом.

В подгруппе Iа проведено оперативное лечение в объеме: нижнесрединная лапаротомия, миомэктомия без вскрытия полости матки. В подгруппе IIа проведено оперативное лечение в объеме КС в нижнем маточном сегменте разрезом по Дерфлеру, миомэктомия. В отсроченном периоде в подгруппах Ib и IIb при необходимости выполнялась миомэктомия лапаротомным или лапароскопическим доступом.

При удалении миоматозных узлов проводилось гистологическое исследование.

РЕЗУЛЬТАТЫ ИССЛЕДОВАНИЯ И ИХ ОБСУЖДЕНИЕ

Результаты хирургического лечения пациенток с миомой матки в I – II триместрах беременности

Пациентки сформированных подгрупп (n=62) были сопоставимы по всем исследуемым параметрам. Возраст обследованных варьировал от 18 до 46 лет. В подгруппе Ia и Ib средний возраст составил 30,7 лет и 35,9 лет соответственно. Значимых различий в распределении по возрастным группам обнаружено не было.

Согласно исследованию соматического статуса, в Ia подгруппе чаще всего встречались такие заболевания, как пролапс митрального клапана I ст., хронический пиелонефрит в стадии ремиссии и миопия I – II ст. В 1b подгруппе – миопия I – II ст., варикозное расширение вен нижних конечностей, хронический пиелонефрит в стадии ремиссии и гипотиреоз. В обеих подгруппах преобладали пациентки с ожирением I степени: 21 (70%) и 19 (59,3%) соответственно. В подгруппе Ib достоверно чаще (21,9%, p=0.0412) встречался гестационный сахарный диабет (ГСД).

Особое внимание уделено акушерско-гинекологическому анамнезу. В подгруппе Ia 5 пациенток (16,7%) реализовали репродуктивную функцию. В половине наблюдений настоящая беременность была первой, общее количество репродуктивных потерь в анамнезе достигало 20,0%. В подгруппе Ib количество пациенток с реализованной репродуктивной функцией было достоверно выше – 16 человек (50%). Доля родов при доношенной беременности – 43,8% (p = 0.0092). В обеих подгруппах в двух наблюдениях обнаружено сочетание миомы матки и диффузной формы аденомиоза.

В подгруппе Ia средний диаметр узла составил 12,5 см, максимальный диаметр миомы достигал 25 см. В подгруппе Ib средний диаметр лейомиомы – 10,5 см, максимальный диаметр – 14,5 см.

В подгруппе Ia в 63,4% наблюдений миоматозные узлы располагались в теле матки, в 36,6% отмечено перешеечное и интралигаментарное (атипичное) расположение узлов. В подгруппе Ib в 43,7% наблюдений отмечено атипичное расположение миоматозных узлов. В Ia подгруппе достоверно чаще ($p<0,05$) встречались узлы 7 типа по FIGO (9 наблюдений). Количество наблюдений с 5 – 6 типом узлов составило 12, 4 тип диагностирован у 5 пациенток, 3 тип – у четверых. В подгруппе Ib чаще диагностировались узлы 4 типа по FIGO (13 пациенток), в 7 наблюдениях (21,9%) отмечен 3 тип, у остальных пациенток выявлен 5 – 6 тип. В обеих подгруппах преобладали единичные миоматозные узлы (66,7% и 81,25% соответственно).

Миомэктомия проводилась лапаротомным доступом, предпочтение отдавалось нижнесрединному разрезу. Энуклеация узлов проводилась внутрикапсулярно, миорафия – отдельными узловыми швами в два ряда. Удалению подвергались узлы, препятствующие пролонгированию беременности.

Миомэктомия во время беременности выполнена 30 пациенткам (подгруппа Ia). Оперативное лечение выполнялось только в тех случаях, когда миома матки представляла угрозу жизни матери, либо отсутствовал эффект от проведенной терапии. В подгруппе Ia достоверно чаще встречались миомы со следующей топографией, морфологией и симптоматикой: атипично расположенные узлы больших и гигантских размеров, приводящие к нарушению функции тазовых органов (11 пациенток, $p<0.001$); нарушение кровоснабжения и некроз узла, подтвержденные при УЗИ, с выраженной клинической симптоматикой (14 пациенток, $p<0.001$); миома матки больших и гигантских размеров с клиникой рецидивирующей угрозы прерывания беременности, не поддающейся консервативной терапии (9 пациенток, $p<0.001$); гигантские узлы, либо множественные большие, препятствующие дальнейшему росту беременности (9 пациенток, $p<0.001$). Эти данные согласуются с результатами ряда исследований (Allameh Z. и соавторы, 2019, Хатьков И. Е. и др., 2020; Jhalta P. et al., 2016, Цхай В. Б. и др., 2021).

Ни в одном из наблюдений не было отмечено интраоперационного прерывания беременности, кровопотеря не превышала 500 мл, динамика гемоглобина в послеоперационном периоде была статистически незначимой (p=0.9423).

Согласно результатам гистологического исследования, в 12 (40,0%) наблюдениях миома матки была представлена лейомиомой с отёком, у 6 (20,0%) пациенток – лейомиомой с субтотальным некрозом, у 8 (26,7%) – некрозом с лейкоцитарной инфильтрацией, у 4 (13,3%) – распространенными дистрофическими изменениями.

После проведения миомэктомии при доношенной беременности родоразрешены 29 пациенток (96,67%), состояние новорожденных при рождении оценено по шкале Апгар на 8 – 9 баллов, росто-весовые показатели соответствовали норме. В 1 (3,33%) наблюдении преждевременные оперативные роды произведены в 32 недели беременности. Более чем в половине наблюдений (54,2%) родоразрешение проводилось через естественные родовые пути. В подгруппе Ia, где оперативное лечение проводилось по вышеописанным показаниям, количество родов при доношенной беременности значимо превышало этот показатель в подгруппе Ib ($p < 0.05$, ОШ = 9,667 (95% ДИ: 1,128 – 82,826)).

В подгруппе Ib (n=32), где миомэктомия не проводилась, срочные роды произошли у 24 (75%) пациенток. Средний срок родоразрешения составил 37 недель. Средний вес новорожденных – 3002,0 г, средний рост – 49 см. Миомэктомия не проводилась в 10 (31,25%) наблюдениях при центростремительном росте миомы (тип 3 – 4 по FIGO). В 4 из 10 наблюдений расстояние до полости матки по данным УЗИ составляло менее 5 мм. Исход беременности в этих случаях имел свои особенности: в 1 наблюдении произошли преждевременные оперативные роды в 36 недель беременности, в 3 наблюдениях родоразрешение проводилось при доношенной беременности через естественные родовые пути, однако кровопотеря в родах достигала 710 мл (средний объем кровопотери – 627,5 мл). В 4 наблюдениях при интерстициальном расположении узла проекция плацентарного ложа

располагалось более чем на половине нижнего полюса миомы. Проведение миомэктомии при этом могло привести к образованию ретроплацентарной гематомы больших размеров с высокой вероятностью прерывания беременности. Данные беременности завершились самопроизвольными родами: в 2-х наблюдениях произошли ПР в сроке 36 недель, в 2 наблюдениях – ПР в 34 недели. При отсутствии резко выраженной болевой симптоматики и/или клиники угрозы прерывания беременности пациентки без осложнений родоразрешались при доношенной беременности.

В 4 наблюдениях миоматозные узлы располагались интралигаментарно. По данным УЗИ сосудистый пучок был «распластан» по нижнему полюсу лейомиомы. Подобная топография ассоциирована с повышенным риском как кровотечения, так и органоуносящего объема операции. Сроки родоразрешения при этом также отличались: в одном наблюдении – оперативные ПР в 32 недели, в 2 наблюдениях – самопроизвольные ПР в 36 и 35 недель. В 1 наблюдении произошли срочные оперативные роды в 37 недель беременности, осложнившиеся повышенной кровопотерей при КС (1100 мл).

В остальных 18 наблюдениях (56,2%) миома не препятствовала дальнейшему пролонгированию беременности, дистрофические изменения в узле были выражены незначительно, а симптоматика купировалась консервативно. Данные пациентки были родоразрешены при доношенной беременности без осложнений.

Во время анализа исхода беременности в подгруппе Ib обнаружено, что такие факторы, как расположение плаценты более чем на половине узла (тип 3 – 4 по FIGO) и центростремительный рост миомы с минимальным расстоянием узла до полости матки (менее 5 мм), достоверно влияли на срок родоразрешения ($p=0.0024$ и $p=0.0037$ соответственно, уровень доверия 95%). Уровень кровопотери при родоразрешении оказался выше у пациенток с атипичным расположением миомы в области сосудистых пучков ($p=0.0380$, уровень доверия 95%, использовался тест Муда на равенство медиан).

Результаты хирургического лечения пациенток с миомой матки во время кесарева сечения

Обследуемые пациентки сформированных подгрупп (n=62) были сопоставимы по всем исследуемым параметрам.

В обеих подгруппах возраст пациенток варьировал от 26 до 46 лет.

При изучении структуры экстрагенитальных заболеваний в обеих подгруппах обнаружено превалирование варикозного расширения вен нижних конечностей (34,4% и 33,3% соответственно), ГСД (28,1% и 20,0% соответственно), ожирения различных степеней, миопии I – II степени (18,8% и 16,7%).

Анализ акушерско-гинекологического анамнеза выявил, что в подгруппе IIa репродуктивная функция реализована у 12 пациенток (37,5%), количество репродуктивных потерь составило 40,6% (13 пациенток). В подгруппе IIb репродуктивная функция реализована у 14 пациенток (46,7%), а доля репродуктивных потерь составила 23,4%.

В обеих подгруппах размер миомы варьировал от 6 до 16 см. Средний диаметр узла в подгруппах IIa и IIb составил 8,7±2.33 см и 9,0±1.4 см соответственно. В 2 наблюдениях диагностирована диффузная форма аденомиоза.

В подгруппе IIa миоматозные узлы с атипичным расположением превалировали у 18 пациенток (56,27%), в 9 из этих наблюдений узел располагался в области предполагаемого разреза на матке. В подгруппе IIb атипичное расположение узлов отмечено у 21 пациентки (70,0%). Наиболее часто в подгруппе IIa встречался 5-6 тип по FIGO (20 пациенток), 4 тип обнаружен у 7 пациенток, 7 тип – у 5 пациенток. В подгруппе IIb достоверно чаще встречались узлы с 3 и 4 типом по FIGO ($p<0,05$) – 21 пациентка, остальные лейомиомы относились к 5-6 типу (9 пациенток). В обеих подгруппах чаще встречалась одиночная миома матки (62,5% и 76,7% соответственно).

Одномоментная миомэктомия проведена в 32 наблюдениях (подгруппа IIa). Энуклеация миоматозных узлов проводилась интракапсулярно, миорафия – отдельными швами в 2 ряда. Средняя кровопотеря составила 941 мл,

снижение гемоглобина до 20 мг/л. Среднее время операции составило 87 минут, что значимо отличалось от изолированного КС – 61 минута ($p<0.05$). В подгруппе IIa средняя продолжительность госпитализации составила 5 суток, в подгруппе IIb – 4 суток, что являлось статистически значимым ($p<0.05$).

При миомэктомии узлов на ножке и широком основании (5 наблюдений) средняя кровопотеря достоверно не отличалась и составляла 960 мл (кровопотеря при изолированном КС – 788 мл). Отсутствовало значимое снижение гемоглобина. Данные результаты согласуются с рядом зарубежных исследований (Chauhan A. R. et al., 2018; Nusair B. et al., 2018).

Проведен сравнительный анализ результатов миомэктомии узлов, расположенных в средней и верхней трети и в дне матки (13 наблюдений). В данной выборке преобладали узлы 5-6 типа по FIGO. Средняя кровопотеря (888 мл) и динамика гемоглобина не выявили достоверных различий. Мы присоединяемся к мнению Huang Y. et al. (2022), Kwon J. Y. et al (2021) о том, что миомэктомия узлов с вышеописанной топографией является безопасной процедурой. При расположении узлов в непосредственной близости от трубного угла мы воздерживались от миомэктомии ввиду повышенного риска нарушения анатомической целостности истмического отдела маточной трубы.

Анализ одномоментной энуклеации узлов, прилежащих в область разреза на матке при КС (9 пациенток), не выявил достоверного отличия в объеме кровопотери: средняя кровопотеря – 872 мл. Аналогичные результаты демонстрируют Ramya T. et al. (2019).

Также проанализировано 12 эпизодов, когда миомэктомия выполнялась по причине выраженного дистрофического процесса в узле. В данной выборке превалировали миоматозные узлы без атипичного расположения с 5 – 6 типом по FIGO, в двух наблюдениях узлы располагались по задней стенке матки в области перешейка. Средняя кровопотеря составила 875 мл. Разница в объёме кровопотери и динамики концентрации гемоглобина незначима.

Анализ одномоментной миомэктомии узлов с атипичным расположением (9 наблюдений), выявил достоверное увеличение объема

кровопотери (уровень доверия 95%, по тесту Муда p=0.0441<0.05). Средний объем кровопотери – 1056 мл.

В подгруппе IIb представлены пациентки, у которых миомэктомия во время КС не проводилась (n=30). Средняя кровопотеря во время операции составила 788 мл. В 21 наблюдении (70.0%) миомэктомия не проводилась ввиду атипичного расположения миоматозных узлов. В 21 наблюдении (70,0%) узлы были представлены типом 3 – 4 по FIGO. В 6 (20%) наблюдениях перед родоразрешением были диагностированы деструктивные изменения в миоматозном узле, однако они не сопровождались выраженной клинико-лабораторной симптоматикой.

Полученные данные позволили выделить следующие показания для миомэктомии при КС: субсерозные узлы на ножке либо широком основании; субсерозные или субсерозно- интерстициальные узлы (тип 5-6 по FIGO) в средней трети либо в дне матки без атипичного расположения; миоматозные узлы, прилежащие в область разреза на матке; выраженные некротические изменения в лейомиоме.

В подгруппах Ib и IIb (52 пациентки), где на этапе беременности и родоразрешения миомэктомия не проводилась, родильницам рекомендовалось грудное вскармливание на протяжении 6 месяцев и более. Средний срок грудного вскармливания составил 8,4 месяца. В 15 наблюдениях (28,8%) продолжительность лактации составляла менее 6 месяцев. Средний диаметр миоматозных узлов перед родоразрешением составлял 9,44 см, после завершения лактации – 5,15 см.

На интервале лактации менее 6 месяцев не было выявлено значимого регресса. При периоде лактации от 6 до 12 месяцев выявлена прямая умеренная взаимосвязь (p=0.0189), а при сроке лактации свыше 12 месяцев наблюдалась сильная нелинейная прямая взаимосвязь (p=0.0189). К аналогичным выводам пришли Delli C. G. et al. (2019), Chill H. H. et al. (2019). Также нами обнаружена умеренная отрицательная взаимосвязь между возрастом пациентки и регрессом миомы (ДИ 95%, коэфф. корреляции Спирмена: - 45).

ЗАКЛЮЧЕНИЕ

Таким образом, сформулированные показания к миомэктомии во врем беременности позволили пролонгировать беременность до доношенного срока в подавляющем большинстве наблюдений (96,7%).

На этапе родоразрешения описанные показания к миомэктомии во время КС показали свою эффективность и безопасность. Исходя из практических соображений, при расположении узла в теле матки (без атипичного расположения) и отсутствии выраженных некротических изменений целесообразно воздержаться от миомэктомии во время КС и рекомендовать грудное вскармливание (от 6 месяцев и более) с оценкой дальнейшего регресса миомы в отсроченном периоде.

Проведенное исследование позволило сформулировать алгоритм ведения беременных с миомой матки, учитывающий множество факторов, влияющих на течение и исход беременности (рис. 2).

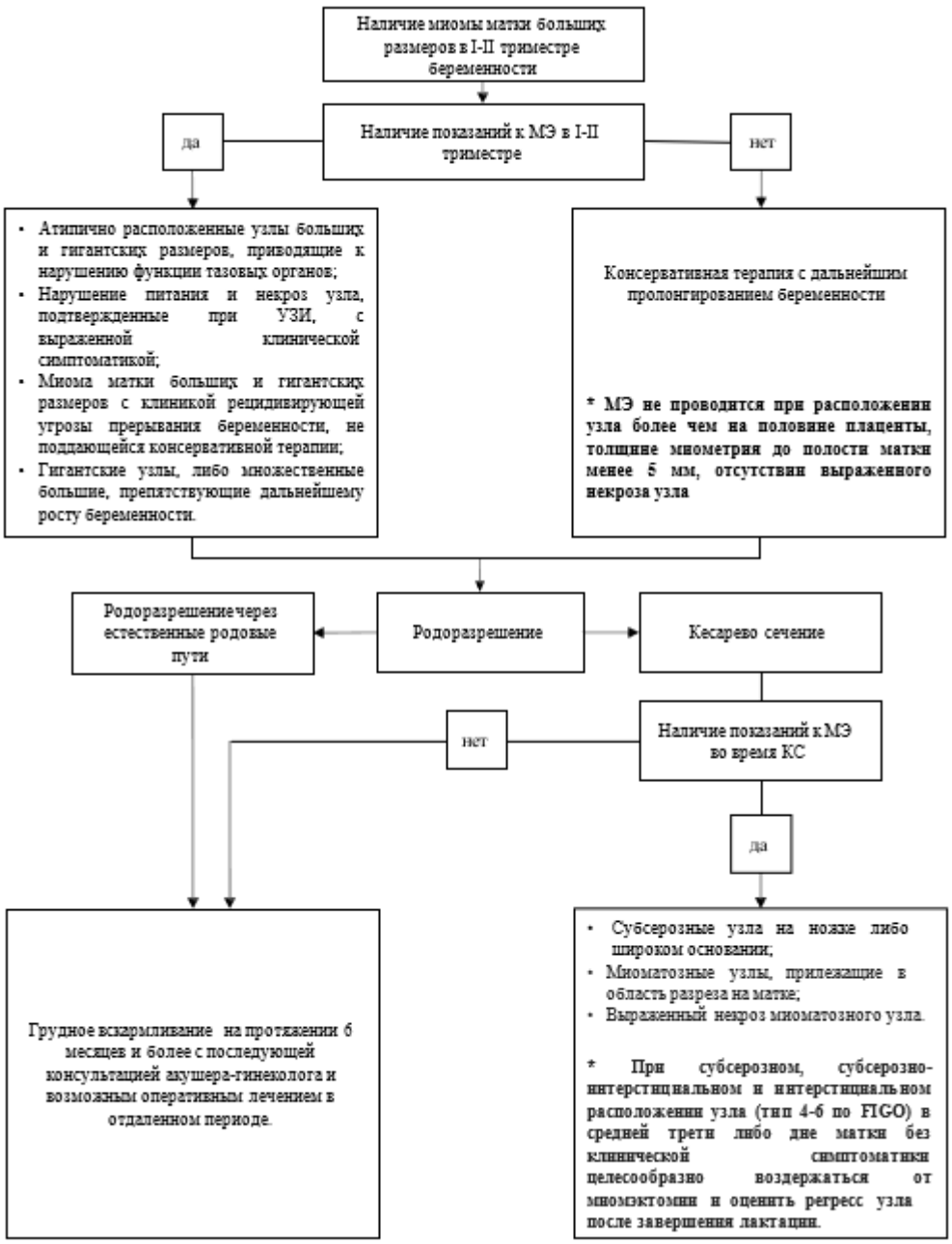

Рисунок 2 – Алгоритм ведения беременности при наличии миомы матки больших размеров

ВЫВОДЫ

1. Факторами риска неблагоприятного исхода беременности при наличии миомы матки больших и гигантских размеров являются: атипичное расположение миомы с вовлечением сосудистого пучка, ассоциированное с повышенным объемом кровопотери (**p=0.0380**); толщина миометрия между нижним полюсом узла и полостью матки менее 5 мм **(p=0.0037)**, расположение плаценты более чем на половине нижнего полюса узла с 3 – 5 типом по FIGO, что связано с риском ПР **(p=0.0024)**.

2. Показаниями к миомэктомии во время беременности являются: атипично расположенные узлы больших и гигантских размеров, приводящие

к нарушению функции тазовых органов **(p<0.001)**; нарушение кровоснабжения и некроз узла, подтвержденные при УЗИ с выраженной клинической симптоматикой **(p< 0.001)**; миома матки больших и гигантских размеров с перманентной угрозой прерывания беременности, не поддающейся консервативной терапии **(p<0.001)**; гигантские узлы либо множественные большие, препятствующие дальнейшему росту беременности **(p<0.001)**.

Соблюдение данных показаний позволяет пролонгировать беременность до доношенного срока в **96,7%** наблюдений **(p=0.027),** средняя кровопотеря при миомэктомии составляет **177,25 мл**.

3. Оптимальный срок миомэктомии во время беременности – 12-18 недель. Предпочтительно нижнесрединное чревосечение, удаление узлов, представляющих риск для здоровья матери и/или препятствующих пролонгированию беременности, энуклеация которых проводится по интракапсулярной методике с миорафией отдельными викриловыми швами в два ряда.

4. После проведения миомэктомии по разработанным показаниям при доношенной беременности родоразрешено **96,67%** пациенток, при этом 54,2% родов произошло через естественные родовые пути без осложнений, 45,8% – путем КС. В группе, где миомэктомия не проводилась, количество родов при доношенной беременности составило **75%**. Разница количества родов при доношенной беременности статистически значима **(p=0.027).** Антропометрические параметры новорожденных также имели статистически значимые отличия: средний вес и рост новорожденных достоверно больше в группе, где проводилась миомэктомия **(p=0.0005, p=0.0015**).

5. Показаниями для миомэктомии при КС, не увеличивающими объем кровопотери и существенно не влияющими на продолжительность операции, являются: субсерозные узлы на ножке либо на широком основании **(p=0.3253>0.05)**; субсерозные или субсерозно- интерстициальные узлы (тип 5-6 по FIGO) в средней трети либо в дне матки без атипичного расположения **(p=0.25100.05)**; миоматозные узлы, прилежащие в область разреза на матке **(p=0.4390>0.05)**; выраженные некротические изменения в лейомиоме **(p=0.3534>0.05)**.

К противопоказаниям следует отнести миому матки больших размеров с атипичным расположением (интралигаментарные и перешеечные) узла (достоверное увеличение объема кровопотери от **1100 до 2000 мл**, **уровень доверия 95%, по тесту Муда p=0.0441<0.05**) и расположение сосудистого пучка в области миоматозного узла либо его непосредственное расположение на миоме.

6. Анализ срока лактации и динамики размеров узла в послеродовом периоде показал, что при сроке лактации от 6 месяцев и более отмечено достоверное уменьшение диаметра миоматозных узлов до 5 см **(p=0.0189)**. Также обнаружена обратная умеренная взаимосвязь между возрастом пациентки и уменьшением миомы в период лактации: чем больше возраст пациентки, тем меньше регресс миомы **(ДИ 95%, коэфф. корреляции Спирмена: - 45).**

Практические рекомендации

1. Показаниями к миомэктомии во время беременности являются: атипично расположенные узлы больших и гигантских размеров, приводящие к нарушению функции тазовых органов; нарушение кровоснабжения и некроз узла с выраженной клинической симптоматикой, подтвержденные при УЗИ; миома матки больших и гигантских размеров с клиникой перманентной угрозы прерывания беременности, не поддающейся консервативной терапии; гигантские либо множественные большие узлы, препятствующие дальнейшему росту беременности.

2. Удалению подвергаются узлы, представляющие риск для здоровья матери и/или препятствующие пролонгированию беременности. При множественной миоме матки удалению подвергаются доминантные узлы.

3. Бессимптомное нарушение кровообращения в узле не является показанием к миомэктомии и подлежит динамическому наблюдению. Первой линией терапии при симптоматическом некрозе узла является консервативная терапия (антибактериальная и противовоспалительная).

4. Предпочтительна интракапсулярная техника энуклеации миоматозных узлов. Данная методика позволяет избежать большого объема кровопотери, нарушения сосудистой архитектоники в прилежащем

миометрии, а также вскрытия полости матки при центростремительном росте узла.

5. Показаниями к миомэктомии во время КС являются: субсерозные узлы на ножке либо широком основании; миоматозные узлы, прилежащие в область разреза на матке; выраженные некротические изменения в лейомиоме.

6. Удаление субсерозных, субсерозно-интерстициальных и интерстициальных узлов (тип 4 – 6 по FIGO) в средней трети либо в дне матки без атипичного расположения является безопасной процедурой, но при отсутствии клинической симптоматики целесообразно воздержаться от миомэктомии и оценить регресс узла после завершения лактации.

7. При наличии выраженных некротических изменений в лейомиоме возможно ее удаление даже при атипичном расположении и центростремительном росте, однако подобные операции должны проводиться опытными хирургами с применением отработанной хирургической методики.

8. Миоматозные узлы больших размеров с атипичным расположением (интралигаментарные и перешеечные) являются фактором риска кровотечения и органоуносящего объема операции. Миомэктомия в таких случаях предпочтительна после завершения лактации.

9. Если беременность с миомой матки пролонгировалась, а на этапе родов от миомэктомии было решено воздержаться, рекомендуется грудное вскармливание на протяжении не менее 6 месяцев с последующей консультацией акушера-гинеколога и возможным оперативным лечением в отдаленном периоде. Алгоритм ведения беременности с миомой матки больших размеров представлен выше (рис. 2)

СПИСОК НАУЧНЫХ РАБОТ, ОПУБЛИКОВАННЫХ ПО ТЕМЕ ДИССЕРТАЦИИ

1. Буянова С.Н., Баринова И.В., Волощук И.Н., Гукасян С.А., Юдина Н.В., Бабунашвили Е.Л., Глебов Т.А., Сон Д.Ю. Гигантская миома матки у пациентки с врожденной дисфункцией коры надпочечников // Российский вестник акушера-гинеколога. – 2021. – Т.21. - №6. – С. 73-76 **(Перечень ВАК**

РФ, SCOPUS).

2. Бабунашвили Е.Л., Щукина Н.А., Буянова С.Н., Будыкина Т.С., Тихомирова Е.В., Глебов Т.А., Сон Д.Ю., Коцуба Д.Р. Возможности реабилитации пациенток репродуктивного возраста после миомэктомии // Российский вестник акушера-гинеколога. – 2022. Т.22. - №3. – С. 93-99 **(Перечень ВАК РФ, SCOPUS).**

3. Буянова С.Н., Сон Д.Ю., Бабунашвили Е.Л., Петракова С.А., Пучкова Н.В., Коваленко Т.С., Шугинин И.О. Миомэктомия во время беременности и кесарева сечения (обзор литературы) // Российский вестник акушера-гинеколога. – 2023. Т.23. -№1. – С. 23-29 **(Перечень ВАК РФ, SCOPUS).**

4. Бабунашвили Е.Л., Буянова С.Н., Щукина Н.А., Шугинин И.О., Лазарев В.Н., Земскова Н.Ю., Будыкина Т.С., Юдина Н.В., Сон Д.Ю., Коцуба Д.Р., Стоцкая Т.В., Ермолаева Е.Е. Применение подогретой кислородно-гелиевой смеси на этапе реабилитации у пациенток после миомэктомии. Российский вестник акушера-гинеколога // Российский вестник акушера-гинеколога. – 2023. - Т.23. - №6. – С. 55-62 **(Перечень ВАК РФ, SCOPUS).**

5. Щукина Н.А., Буянова С.Н., Бабунашвили Е.Л., Земскова Н.Ю., Глебов Т.А., Сон Д.Ю., Кочеткова А.А., Беспалова А.Г. Пролиферативные заболевания матки. Что предпочесть в программе послеоперационной реабилитации? // Российский вестник акушера-гинеколога. – 2023. Т.23. - №5. – С. 100-105 **(Перечень ВАК РФ, SCOPUS).**