На правах рукописи

ТРИЩЕНКОВА ОЛЬГА ВЛАДИМИРОВНА

ОПТИМИЗАЦИЯ ТАКТИКИ ВЕДЕНИЯ ПАЦИЕНТОК ПОСЛЕ ЭКСЦИЗИОННЫХ МЕТОДОВ ЛЕЧЕНИЯ ПЛОСКОКЛЕТОЧНЫХ ИНТРАЭПИТЕЛИАЛЬНЫХ ПОРАЖЕНИЙ ШЕЙКИ МАТКИ ВЫСОКОЙ СТЕПЕНИ

3.1.4. Акушерство и гинекология

АВТОРЕФЕРАТ
диссертации на соискание ученой степени
кандидата медицинских наук

Москва – 2025г.

Работа выполнена в государственном бюджетном учреждении здравоохранения Московской области «Московский областной научно-исследовательский институт акушерства и гинекологии им. акад. В.И. Краснопольского» Министерства здравоохранения Московской области.

Научный руководитель:
доктор медицинских наук,
профессор РАН **Зароченцева Н.В.**

Официальные оппоненты:

Ищенко Анатолий Иванович - доктор медицинских наук, профессор кафедры акушерства и гинекологии №1 Федерального государственного автономного образовательного учреждения высшего образования «Первый Московский государственный медицинский университет имени И.М. Сеченова» Министерства здравоохранения Российской Федерации (Сеченовский Университет).

Минкина Галина Николаевна - доктор медицинских наук, профессор кафедры акушерства и гинекологии лечебного факультета Федерального государственного бюджетного образовательного учреждения высшего образования «Российский университет медицины» Министерства здравоохранения Российской Федерации.

Ведущая организация:

Федеральное государственное автономное образовательное учреждение высшего образования «Российский национальный исследовательский медицинский университет им. Н.И. Пирогова» Министерства здравоохранения Российской Федерации (ФГАОУ ВО РНИМУим. Н.И. Пирогова Минздрава Россини (Пироговский Университет)).

Защита диссертации состоится «__»_____2025 года в «___» часов на заседании диссертационного совета 72.1.010.01 при Государственном бюджетном учреждении здравоохранения Московской области «Московский областной научно-исследовательский институт акушерства и гинекологии им. академика В.И. Краснопольского» Министерства здравоохранения Московской области (101000, Москва, ул. Покровка, д. 22а).

С диссертацией можно ознакомиться в библиотеке и на сайте (https://moniiag.ru) государственного бюджетного учреждения здравоохранения Московской области «Московский областной научно-исследовательский институт акушерства и гинекологии им. академика В.И. Краснопольского» Министерства здравоохранения Московской области.

Автореферат разослан «__» _____2025 г.

Ученый секретарь диссертационного совета,
доктор медицинских наук Федоров Антон Андреевич

ОБЩАЯ ХАРАКТЕРИСТИКА РАБОТЫ

Актуальность темы исследования

По данным Всемирной организации здравоохранения (ВОЗ), в мире в 2022 году рак шейки матки (РШМ) выявлен у 662 301 женщины, 348 874 из них погибли. Распространенность РШМ в Российской Федерации в 2022 году составила 127,6 наблюдений на 100 тыс. женского населения. В мире (по последним данным ВОЗ) за год выявлено 8,5 миллионов случаев плоскоклеточных интраэпителиальных поражений шейки матки высокой степени (HSIL). В России ежегодно выявляется 127 394 новых случаев HSIL. (Лопухов П.Д., 2018г.; Каприн А.Д., 2022г.),

Несмотря на существующие эксцизионные методы лечения HSIL, частота рецидивов остается достаточно высокой и составляет 30% - 50%. (Hoffman S.R. et al, 2017г., Минкина Г.Н. и соавт., 2024г.). Стоит отметить, что до 30% женщин остаются ВПЧ-позитивными после хирургического лечения (Okunade K.S., 2020г., Зароченцева Н.В., 2022г.).

Согласно ВОЗ (2022г.), к неудачам лечения HSIL относятся остаточные поражения и рецидивы. Остаточные поражения (резидуальные поражения) включают в себя наличие и выявление патологического участка в течение первых двух лет наблюдения после эксцизии. Рецидив – повторное появление заболевания после полного излечения (более двух лет безрецидивного наблюдения). Частота остаточных поражений составляет до 35%, рецидивы HSIL встречаются до 45-50% (ВОЗ, 2022г.).

При резидуальных поражениях/рецидивах HSIL применяются реэксцизия или реконизация. Однако повторные эксцизионные методы лечения могут приводить к развитию истмико-цервикальной недостаточности (ИЦН) и увеличивать риск преждевременных родов (Maria Kyrgiou et al, 2017г.). Поэтому ведется поиск методов, направленных на улучшение результатов хирургического лечения предраковых заболеваний шейки матки.

Начиная с 2005 года, в Российской Федерации постепенно накапливался значительный опыт использования флуоресцентной диагностики (ФД) и фотодинамической терапии (ФДТ) с целью выявления и лечения рака шейки матки in situ (Соколов В.В., Филоненко Е.В., Новикова Е.Г., Трушина О.И., патент RU2237500C1, 2004г.). Механизм действия ФДТ основан на способности фотосенсибилизаторов накапливаться в патологически измененных тканях и при взаимодействии с источником света определенной длины волны образовывать синглетный кислород. Этот процесс приводит к деструкции жизненно важных структур патологических клеток и их последующую гибель (Якубовская Р.И. и соавт., 2014г.). ФДТ является перспективным методом лечения по следующим причинам: минимальная инвазивность, избирательность деструкции (ФДТ позволяет прицельно разрушать патологические зоны), минимальная травматичность, возможность

многократного применения, учитывая отсутствие привыкания к повторным циклам терапии, отсутствие токсических и иммунодепрессивных реакций (Хашукоева А.З., 2014г., Ищенко А.И., 2022г.).

Однако данные в литературе по описанию применению ФДТ при цервикальных интраэпителиальных неоплазиях высокой степени единичны (Хашукоева А.З., 2009г., Choi M., 2013г., Zhang W., 2018г., Новикова Е.Г., 2018г.). Сроки применения ФДТ четко не определены, нет однозначного алгоритма применения данного метода в лечении HSIL.

Степень разработанности темы исследования

Отечественные и международные данные подтверждают высокую эффективность ФДТ в лечении цервикальных интраэпителиальных неоплазий при внутривенном и местном использовании фотосенсибилизаторов. Противовирусная активность ФДТ также вызывает значительный интерес, так как её использование позволяет уменьшить персистирование папилломавирусов в окружающих тканях, снижая риск рецидива заболевания. Однако, несмотря на изученность метода, остается ряд нерешенных вопросов при лечении HSIL с помощь ФДТ. Не существует четкой единой методики применения данного метода. Одни авторы рекомендуют использовать фотодинамическую терапию за несколько месяцев до эксцизионного лечения HSIL (Choi M., 2013г.; Гребенкина Е.В., 2014г.; Zhang W., 2018г.), другие используют данный метод после эксцизионного лечения при сохранении папилломавирусной инфекции (ПВИ) или при наличии положительного края зоны резекции (Новикова Е.Г., 2018г.; Давыдов А.И., 2020г.; Kim M., 2022г.). Единичные публикации описывают возможность применения ФДТ как альтернативу эксцизионному лечению (Хашукоева А.З., 2009г.; Филоненко Е.В., 2020г.; Wu B., 2022г.).

Имеющаяся информация об эффективности и безопасности ФДТ, а также её удобство, возможность применения в качестве одного из этапов комбинированной терапии вызывает большой научно-практический интерес. В настоящее время нет единых рекомендаций по ведения ВПЧ-позитивных пациенток после хирургического лечения: отсутствуют данные об оптимальных сроках применения ФДТ при сохранении вируса после хирургического лечения.

Цель исследования

Улучшить результаты эксцизионного лечения пациенток с HSIL.

Задачи исследования

1. Изучить причины рецидивов HSIL у женщин после применения эксцизионных методов лечения.
2. Изучить инфицированность вирусом папилломы человека (ВПЧ) с определением типа и вирусной нагрузки у женщин после применения эксцизионных методов лечения через 1, 3, 6, 12 и 24 месяца.
3. Оптимизировать тактику ведения ВПЧ-положительных пациенток с HSIL после эксцизионных методов лечения с применением флуоресцентной диагностики и фотодинамической терапии.
4. Определить оптимальные сроки применения фотодинамической терапии у ВПЧ-положительных пациенток с HSIL после хирургического лечения с целью снижения риска развития рецидивов.
5. Оценить эффективность разработанной тактики.

Научная новизна исследования

Впервые проведено комплексное одномоментное применение эксцизионных методов лечения HSIL и флуоресцентной диагностики с фотодинамической терапией во время операции (Патент на изобретение № 2819504 от 21.05.2024 г.).

Впервые проведена оценка ВПЧ-статуса женщин после эксцизионного лечения HSIL через 1 месяц в качестве раннего маркера риска развития рецидива.

Оптимизирована тактика ведения ВПЧ-положительных пациенток после эксцизионных методов лечения путём применения флуоресцентной диагностики с последующей фотодинамической терапией.

Разработаны новые научно-обоснованные подходы к снижению частоты рецидивов у пациенток с HSIL, получивших лечение посредством эксцизионных методов.

Теоретическая и практическая значимость работы

Разработан метод комбинированного лечения пациенток с HSIL (интраоперационное применение ФДТ сразу после эксцизионного лечения).

Предложена тактика ведения ВПЧ-положительных пациенток после проведённого хирургического лечения HSIL с отсроченным применением флуоресцентной диагностики и ФДТ.

Результаты исследования могут быть внедрены на всех уровнях оказания медицинской помощи женщинам с HSIL с целью снижения количества остаточных поражений и рецидивов цервикальный интраэпителиальных неоплазий.

Методология и методы исследования

В диссертационной работе представлены результаты ретро-проспективного одноцентрового исследования, выполненного на базе поликлинического отделения ГБУЗ МО МОНИИАГ им. акад. В.И. Краснопольского в период с 2010 по 2022гг. (директор д.м.н., профессор РАН Шмаков Р.Г.).

Исследование основано на анализе результатов оперативного лечения 235 пациенток с HSIL/CINII+ с помощью эксцизионных методов и последующей оценкой роли фотодинамической терапии в профилактике рецидивов HSIL.

Для решения задач применялись: клинические, лабораторные, инструментальные и статистические методы исследования.

Перед началом исследования у всех пациенток получено информированное согласие на использование данных обследования в научных целях. Получено согласие этического комитета на исследование (выписка №4 из протокола заседания ЛЭК от 22.10.2021г.).

Положения, выносимые на защиту

1. После эксцизионного лечения HSIL персистенция ВПЧ-инфекции наблюдается в 41,9% наблюдений. Вовлеченность эндоцервикса в патологический процесс встречается в 26,7%, края резекции – в 20%, поражение крипт в - 25,7%.
2. Применение флуоресцентной диагностики интраоперационно позволяет выявить наличие патологических участков, что может свидетельствовать об остаточной ВПЧ-инфекции, возможном положительном крае резекции, вовлеченности эндоцервикальных крипт еще до получения результатов гистологического исследования.
3. Инфицированность ВПЧ через 1 месяц после лечения HSIL составляет 28%. Применение флуоресцентной диагностики и фотодинамической терапии отсрочено у ВПЧ-положительных женщин после эксцизионного лечения позволяет воздействовать на ВПЧ-инфекцию, снижая персистенцию вируса на 13,5% (с 32% до 18,5%) (p=0,02), частоту остаточных поражений на 7% (с 18,1% до 11,1%) (p=0,16), частоту развития рецидивов на 8,4% (с 12,4% до 4%) (p=0,04).

Степень достоверности и апробация результатов исследования

Корректное использование современных методик статистической обработки полученных данных, наличие трех групп пациентов для сравнения альтернативных подходов к лечению данного заболевания, достаточный для анализа объем выборок пациентов в каждой из выделенных групп, длительные сроки послеоперационного наблюдения для

оценки результатов исследования служат аргументами в пользу того, что представленные результаты настоящей работы имеют высокую доказательную базу и степень достоверности. Уровень статистической значимости был зафиксирован на уровне 0,05. Статистическая обработка данных осуществлялась с помощью пакетов прикладных программ Statistica 10 и SAS JMP 11.

Все ключевые положения данной работы были представлены на следующих научных конференциях: 24-й Всероссийский научный форум «Мать и дитя» (27-29.09.2023г.), VII Национальный научно-образовательный конгресс «Онкологические проблемы от менархе до постменопаузы» (17.02.2023г.), Международная конференция по репродуктивной медицине (28.10.2023г. ОАЭ, г. Дубай), VIII Национальный научно-образовательный конгресс «Онкологические проблемы от менархе до постменопаузы» (7-9.02.2024г.), научно-практическая конференция «Здоровье женщины. Онкопрофилактика гинекологических заболеваний» (21-22.03.2024г.). XXX Юбилейный Конгресс с международным участием «Амбулаторно-поликлиническая помощь в эпицентре женского здоровья от менархе до менопаузы» (27-29.03.2024г.).

Апробация диссертации проведена на заседании Ученого Совета Государственного бюджетного учреждения здравоохранения Московской области «Московский областной научно-исследовательский институт акушерства и гинекологии им. академика В.И. Краснопольского» 26.03.2024г.

Личный вклад автора в проведенное исследование

Автором лично проведено клиническое и инструментальное обследование пациенток, выполнение оперативных вмешательств, осуществлён послеоперационный мониторинг, выполнено копирование и хранение данных из первичной документации, систематизация, статистическая обработка и анализ полученных данных. Участие автора в сборе первичного материала и его обработке – 95%, обобщении, анализе и внедрении в практику результатов работы – 100%. Все научные положения, выводы, практические рекомендации, представленные в диссертации, автором получены лично.

Внедрение в практику результатов исследования

Результаты работы внедрены в практику работу амбулаторных и стационарных подразделений государственного бюджетного учреждения Московской области «Московский областной научно-исследовательский институт акушерства и гинекологии им. академика В.И. Краснопольского», родильного дома г. Подольска и в Перинатального центра г. Видное.

Публикации

В результате исследований, проведенных в рамках предоставленной научной работы, опубликовано 12 научных работ, в том числе 8 работ – в научных рецензируемых изданиях, рекомендованных Высшей аттестационной комиссией при Министерстве науки и высшего образования Российской Федерации. Получен 1 патент на изобретение.

Структура и объем диссертации

Материалы диссертации изложены на 136 страницах формата А4 текста компьютерного набора, включают 32 рисунка и 36 таблиц. Диссертация включает следующие структурные элементы: титульный лист, оглавление, введение, обзор литературы, материалы и методы исследования, результаты предоперационного обследования и послеоперационного мониторинга сравниваемых групп, обсуждение результатов исследования, заключение, выводы, практические рекомендации, список сокращений и список литературы. Список литературы включает 176 источников.

ОСНОВНОЕ СОДЕРЖАНИЕ РАБОТЫ

Материалы и методы исследования

Для решения поставленных задач было обследовано и пролечено 235 пациенток. Из них 165 были включены в исследование и разделены на группы:

I группа – ретроспективный анализ 105 пациенток с HSIL после применения эксцизионных методов лечения.

II группа – проспективный анализ 60 пациенток с HSIL, которым эксцизионное лечение было дополнено применением ФДТ: IIA подгруппа - проспективный анализ 33 пациенток, которым интраоперационно сразу после эксцизионного лечения проводилась ФД и ФДТ. IIB подгруппа – проспективный анализ 97 пациенток после эксцизионного лечения HSIL, из них 27 (27,8 %) ВПЧ-позитивных, которым проводилась ФД и ФДТ в качестве второго этапа лечения. Дизайн исследования представлен на Рисунке 1.

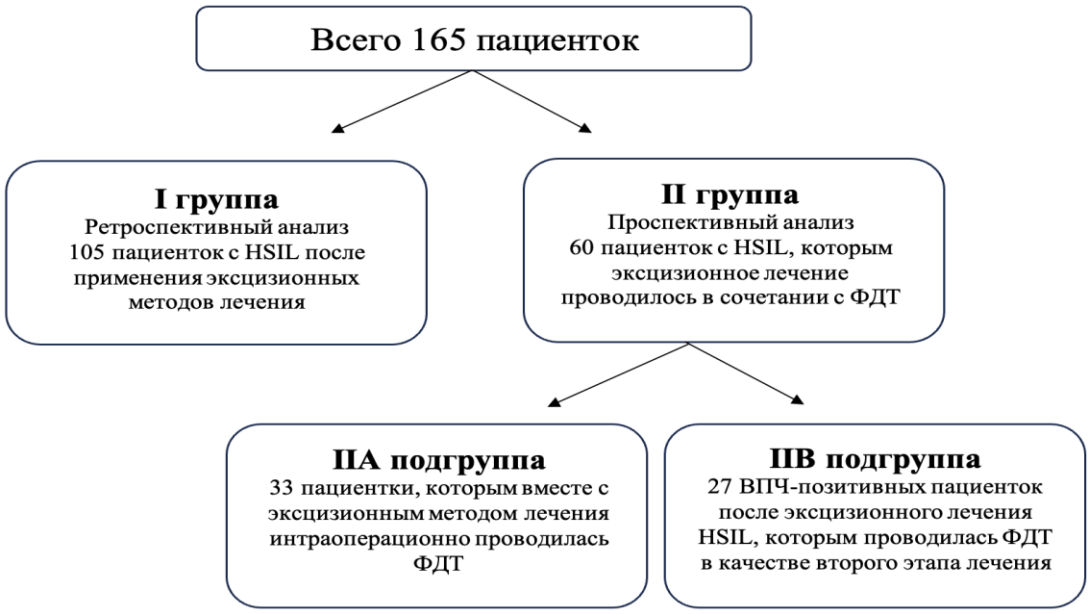

Рисунок 1 - Исследуемые группы пациенток

Критерии включения: Пациентки с верифицированным HSIL, которым показано эксцизионное лечение. Согласие пациентки на оперативное лечение, проведение ФД и ФДТ и участие в научном исследовании.

Критерии исключения: Пациентки с гистологически подтвержденным диагнозом карцинома in situ шейки матки. Отказ пациентки от ФД и ФДТ, и/или участия в данном научном исследовании.

Предоперационное обследование пациенток включало в себя разнообразные методы оценки, такие, как сбор жалоб и анамнеза, физикальный осмотр, общеклинические методы обследования, бактериологический анализ мазков из влагалища и цервикального канала, диагностику инфекций, передающихся половым путем методом полимеразной цепной реакции (ПЦР), тестирование на ВПЧ методом ПЦР и количественное определение ВПЧ, цитологическое исследование мазков с экзо- и эндоцервикса (Пап-тест), расширенная кольпоскопия, биопсия шейки матки или эндоцервикальное выскабливание с последующим гистологическим исследованием полученного материала (биоптата).

Оперативное лечение выполняли с помощью петлевой эксцизии шейки матки (n=71) либо конизации шейки матки (n=94). Дополнительно пациенткам II группы проводилась ФДТ: подгруппа IIA (n=33) - интраоперационно (одномоментно сразу после эксцизионного лечения) и IIB (n=27) - отсроченно ВПЧ-положительным пациенткам после хирургического лечения HSIL.

Послеоперационное обследование включало в себя осмотр через 3, 6, 12, 18 и 24 месяца после проведенного лечения, а в дальнейшем – ежегодно. При каждом визите у всех пациенток проводилось тестирование на ВПЧ, Пап-тест, расширенная кольпоскопия.

Эндоцервикальное выскабливание выполняли при положительном тесте на ВПЧ или выявлении цитологически ASCUS и хуже по данным Пап-теста, биопсию шейки матки производили из всех подозрительных участков по данным кольпоскопии.

К остаточным формам заболевания отнесены все случаи гистологически подтвержденной HSIL до получения четырех последовательных нормальных результатов цитологического исследования после лечения ежеквартально, к рецидивной форме HSIL – все случаи гистологически подтвержденной HSIL после четырех последовательных нормальных результатов цитологического исследования после лечения, то есть после безрецидивного наблюдения в течение года.

Результаты исследования и их обсуждение

Средний возраст пациенток в I группе составил 35,35 ±7,64 лет. Во IIA и IIB подгруппах средний возраст женщин был 29,00 ± 6,60 лет и 34,48 ± 9,88 лет соответственно. При сравнении данных групп по возрасту статистически значимых различий между ними не выявлено (p_1, p_2, p_3 >0,05[1]).

При изучении анамнеза эстрагенитальные заболевания в I группе выявлены у 55 (52,4%) пациенток, во IIA подгруппе – у 23 (69,7%) женщин и в IIB подгруппе – у 17 (63%). Превалировали заболевания органов зрения, доброкачественные заболевания молочной железы, щитовидной железы, хронические заболевания желудочно-кишечного тракта, мочевыводящих путей, ЛОР-органов, заболевания вен. Достоверных различий между группами по этому показателю не было установлено (p_1, p_2, p_3 >0,05[1]).

Частота гинекологических заболеваний в I и II группах (IIA и IIB подгруппы) не имела статистически значимых различий и составила 65,7%, 75,8% и 63,9% соответственно. Наиболее часто встречались эндометриоз, миома матки, бесплодие (p_1, p_2, p_3 >0,05[1]).

При анализе репродуктивной функции пациенток I группы, IIA и IIB подгрупп по частоте наступления беременности, родов, выкидышей группы были сопоставимы (p_1, p_2, p_3 >0,05[1]). При сравнении пациенток по наличию абортов в анамнезе, значимым является больший процент в I группе, чем в подгруппы IIB (p_2<0,001).

Нарушение микробиоценоза влагалища, сопутствующие инфекции, передающиеся половым путем (ИППП), играют роль ко-фактора в персистировании и прогрессировании ВПЧ-инфекции, а также в возникновении HSIL. Доля женщин в I и II группах, которые имели нарушения микробиоценоза влагалища и ИППП составила 96,2% (101/105) и 91,7%

[1] p_1 - сравнение I группы и IIA подгруппы, p_2- сравнение I группы и IIB подгруппы, p_3 - сравнение IIA подгруппы и IIB подгруппы

(55/60) соответственно. По данному показателю эти группы между собой не имели статистически значимых различий (p=0,15).

При оценке ВПЧ-статуса в I группе частота встречаемости вируса до оперативного лечения составила 88,6% (93/105). Во II группе все пациентки до лечения были ВПЧ-позитивными – 100%. Наиболее часто встречались ВПЧ 16-го типа – 63,8% в I группе, 63,6% во IIA подгруппе и 63% во IIB подгруппе. ВПЧ 18-го встречался в 14,3%; 21,2% и 18,5% в I, IIA, IIB группах соответственно. Также достаточно часто выявлялись ВПЧ 31-го и 33-го типов. ВПЧ 31-го типа был диагностирован у 7,6% пациенток I группы, у 24,4% IIA подгруппы и у 33,3% пациенток IIB подгруппы. ВПЧ 33-го типа – у 16,2% женщин I группы и у 18,5% IIB подгруппы. Кроме того, во IIB подгруппе часто встречался ВПЧ 56-го типа (22,2%) – у каждой пятой пациентки. Группы статистически значимо различались (p_1, p_2, p_3 < 0,05) (рисунок 2).

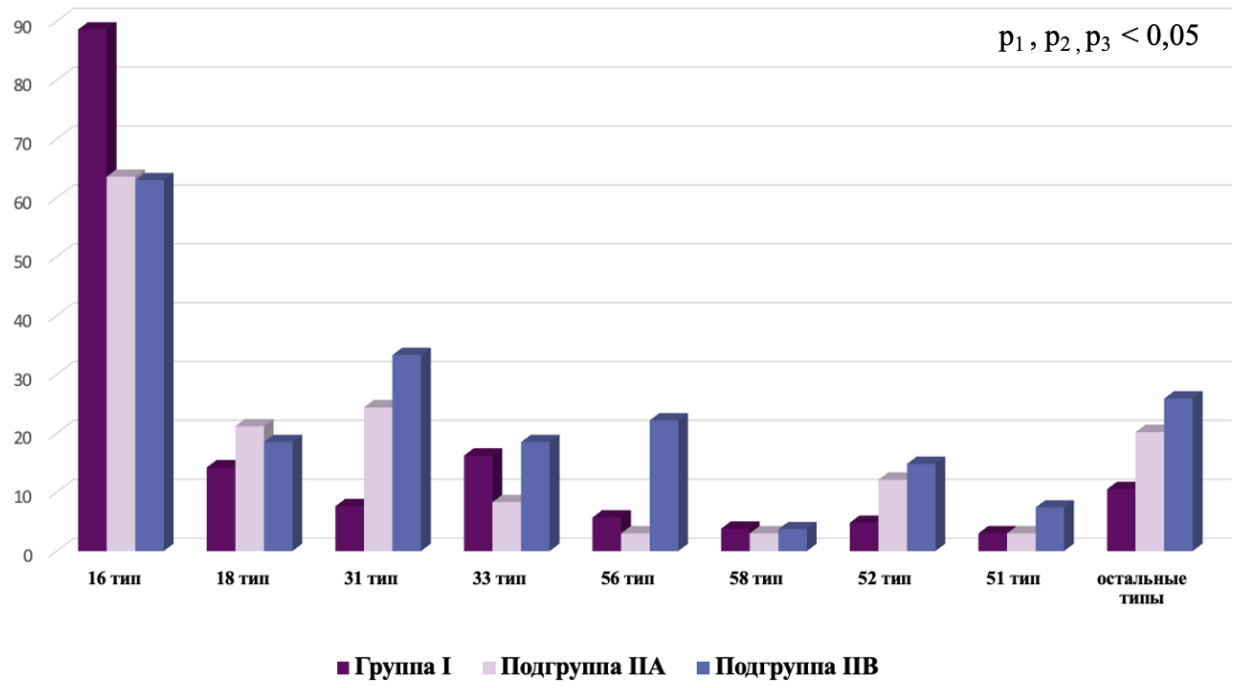

Рисунок 2 - Частота встречаемочти различных типов ВПЧ в исследуемых группах

p_1 - сравнение I группы и IIA подгруппы, p_2- сравнение I группы и IIB подгруппы, p_3 - сравнение IIA подгруппы и IIB подгруппы

Пациенткам I группы выполнены операции, включающие эксцизию (n = 32, 30,5 %) и конизацию (n = 73, 69,5 %) шейки матки. По результатам гистологического заключения у 71,4% (75/105) женщин диагностировано HSIL/CIN III, у 24,8% (26/105) – HSIL/CIN II и у 3,8% (4/105) морфологически был подтвержден LSIL/CIN I. По данным послеоперационного патоморфологического исследования положительный край резекции шейки матки отмечен у 21 (20 %) пациентки, отрицательный – у 84 (80 %). Среди наблюдений с положительным

хирургическим краем в большинстве наблюдений встречался эндоцервикальный вариант. Данные гистологических заключений приведены в таблице 1.

Таблица 1 - Результаты гистологического заключения I группы

Показатель	n %
Гистологическое заключение	
HSIL/CIN III	75 (71,4%)
HSIL/CIN II	26 (24,8%)
LSIL/CIN I	4 (3,8%)
Статус хирургического края	
отрицательный	84 (80 %)
положительный	21 (20 %)
Тип положительного хирургического края	
эндоцервикальный	10 (47,6 %)
экзоцервикальный	8 (38,1 %)
оба типа	3 (14,3 %)
Поражение эндоцервикальных крипт	
Да	27 (25,7 %)
Нет	78 (74,3 %)
Поражение эндоцервикса	
Да	28 (26,7 %)
Нет	77 (73,3 %)

Результаты, полученные в нашей работе по наличию поражения в резецированном крае, совпадают с данным зарубежных авторов, где частота положительного края резекции составила от 12% до 30% (Sangkarat S.et al. 2014г., Jiang Y. et al. 2017г., Chen J.Y. et al. 2018г.).

В ходе наблюдения пациенток I группы рецидив/остаточные поражения были выявлены у 49 из 105 женщин (46,7 %). При этом после эксцизии шейки матки рецидив диагностирован у 18 (56,3 %) пациенток, после конизации – у 31 (42,5 %). Процент рецидивов HSIL, согласно отечественной и иностранной литературе, также сопоставим с данными нашей работы и варьируется от 30% до 50% (Hoffman SR et al, 2017г., Jiang Y. et al. 2017г., Chen J.Y. et al. 2018г., M. Kocken, 2020г., Минкина Г.Н., 2024г.).

У 41,9 % женщин (39/93), перенесших хирургическое лечение, через 3 месяца результат теста на ВПЧ все еще был положительным. Ведущими типами ВПЧ после проведенного хирургического лечения оставались 16-й, 18-й, 31-й и 33-й типы. Остаточные поражения, диагностированные в течение 1-го года после лечения, наблюдались у 9 женщин из 105 (8,6 %). Рецидивы заболевания спустя 1 год наблюдения выявлены у 10 из 105

пациенток (9,5 %). Через 2 года – у 13 (12,4 %), через 5 лет – у 14 (13,3 %), через 7 лет рецидивные формы HSIL обнаружены еще у 3 пациенток (2,9 %).

По данным комплексной оценки нами были выделены наиболее часто встречающиеся типы вируса, которые повышали риск развития остаточных поражений и рецидива заболевания. При остаточных поражениях наиболее часто сохранялись 16-й (28,4 %), 18-й (40 %) типы ВПЧ, а также 52-й (40 %) тип ВПЧ-инфекции. Персистенция ВПЧ 16-го типа в 44,8 % наблюдений вызывала рецидивы (30/67), за ними следовали ВПЧ 33-го типа (9/17), ВПЧ 31-го типа (4/8), ВПЧ 18-го типа (5/15).

После проведенного углубленного статистического анализа данных I группы были выделены основные факторы риска остаточных поражений и рецидивов заболевания после лечения HSIL. Данные представлены в таблице 2.

Таблица 2 - Факторы риска остаточных поражений и рецидивов HSIL (I группа)

Фактор риска	**Общее количество пациентов, n (%)**	**Остаточные поражения/ рецидив, n (%)**	**Метод ранговой корреляции Спирмена (Rs)**	**ОР (95 % ДИ)**	**Уровень достоверности (p)**
ВПЧ-положительный статус после манипуляции	39 (41,9 %)	22 (56 %)	0,9	3,75 (1,62; 8,68)	0,0043
Количество ВПЧ ВКР ≥ 6,3 Lg (копий/образец)	40 (43,0 %)	36 (90 %)	0,9	2,22 (1,09; 4,55)	0,0474
Гистологическое поражение крипт	27 (25,7 %)	11 (40,7 %)	0,86	2,47 (1,94; 3,16)	0,0002
Наличие гистологически подтвержденного поражения в соскобе цервикального канала по типу HSIL	28 (26,7 %)	8 (28,6 %)	0,89	2,51 (1,96; 3,23)	<0,0001
Положительный край резекции	21 (20 %)	10 (47,6 %)	0,82	2,37 (1,87; 2,99)	0,0017
Возраст ≥ 37 лет	42 (40 %)	22 (52,4 %)	0,8	1,5 (1,00; 2,25)	0,0497
Начало половой жизни ранее 20 лет	92 (87,6 %)	37 (40,2 %)	0,78	2,5 (0,89; 7,03)	0,0316
Отсутствие вакцинации против ВПЧ до развития рецидива	57 (54,3 %)	40 (70,2 %)	0,78	1,78 (1,16; 2,71)	0,0055
Персистенция ВПЧ 16-го типа	67 (72,0 %)	33 (49,3 %)	0,88	1,57 (0,96; 2,57)	0,0440

Во II группе, состоящей из 60 больных с HSIL, проведено эксцизионное лечение в следующем объеме: эксцизия (65 %) и конизация шейки матки (35 %). Пациентки были разделены на две подгруппы: IIA подгруппе проводились ФД и ФДТ интраоперационно после эксцизионного лечения, IIB подгруппе ФД и ФДТ проводили отсроченно после эксцизионного лечения при сохранении ВПЧ-инфекции (Рисунок 3.1 и Рисунок 3.2).

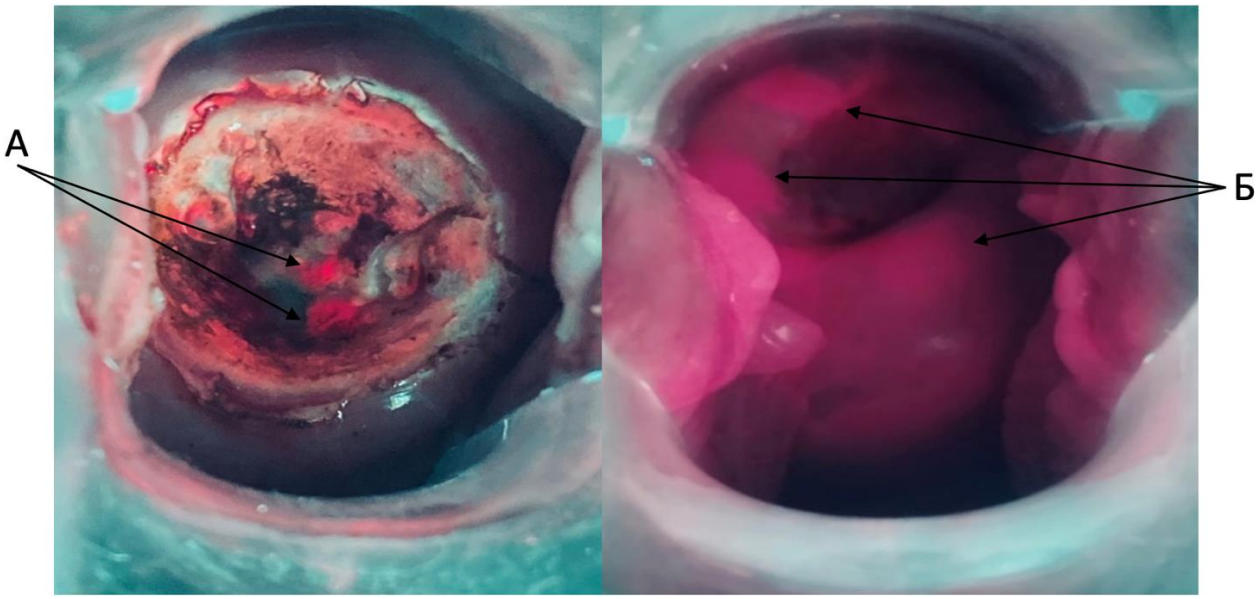

Рисунок 3.1 - Флуоресцентная диагностика после проведенного эксцизионного лечения (интраоперационная ФД и ФДТ). А - визуализируются два участка патологического свечения вокруг цервикального канала.
Рисунок 3.2 - Флуоресцентная диагностика перед проведение отсроченной ФДТ. Б - визуализируются участки патологического свечения на 9, 11-12 и 5 часах условного циферблата.

У всех пациенток II группы на этапе предоперационного обследования определялся ВПЧ ВКР. Наиболее распространенным типом ВПЧ являлся генотип 16 (63,3%), кроме него наиболее часто встречались генотипы 18 (20%), 31 (28,3%), 33 (13,3%), 52 (13,3%) и 56 (11,7%).

В подгруппах IIA и IIB петлевое иссечение шейки матки выполнено у 21 (63,64 %) и 18 (66,67 %) пациенток соответственно, конизация – у 12 (36,36 %) и 9 (33,33 %).

По результатам гистологического заключения после хирургического лечения во IIA подгруппе получены следующие результаты: HSIL/CIN II - у 12 (36,4 %) пациенток, HSIL/CIN III - у 21 (63,6%) женщины. Во IIB подгруппе больше половины гистологических заключений пришлось на HSIL/CIN III – 66,7% (18/27), HSIL/CIN II встречались в 33,3% (9/27) наблюдений (таблица 3).

Таблица 3 — Результаты послеоперационного морфологического исследования у пациенток IIA и IIB подгруппы

Гистологическое заключение	**IIA (n = 33)**	**IIB (n = 27)**	**Уровень достоверности (p)**
HSIL/CIN II	12 (36,4%)	9 (33,3%)	0,66
HSIL/CIN III	21 (63,6%)	18 (66,7%)	0,66

Морфологические заключения I и II (IIA и IIB подгруппы) групп при сравнении различались. Так, положительный хирургический край резекции в I группе (21/105 (20%)) встретился в 2 раза чаще, чем во IIA подгруппе (3/33 (9%)) и во IIB подгруппе (3/27 (11%)) (p=0,03) (рисунок 4), при этом по типу положительного края группы были сопоставимы.

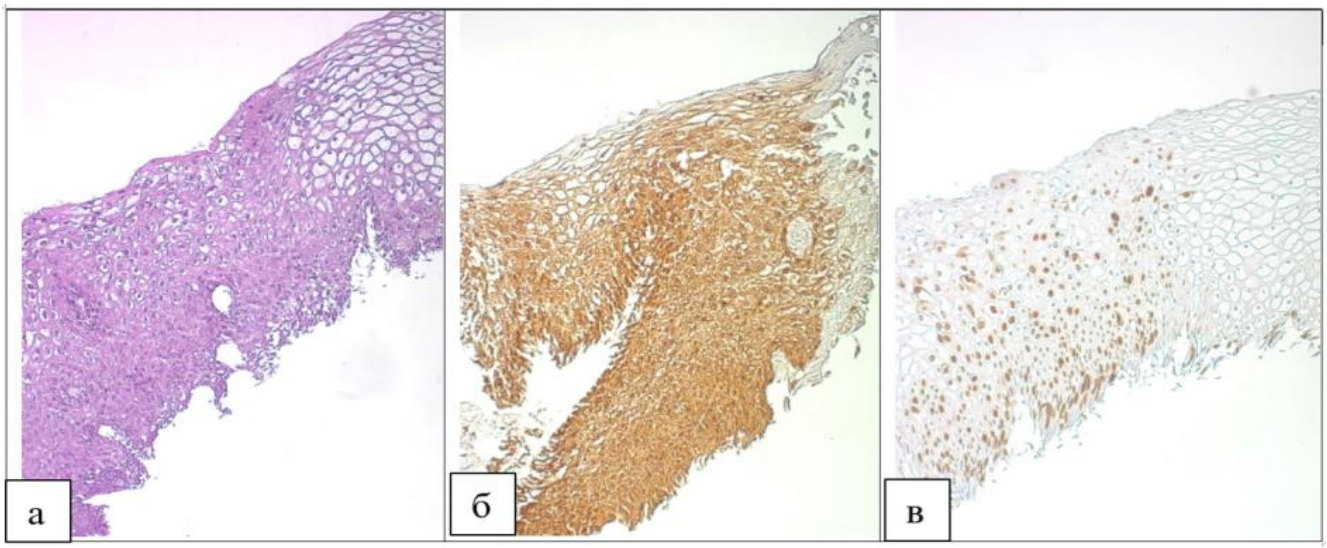

Рисунок 4 - HSIL/CIN III в крае резекции
а – в левой части многослойного плоского эпителия нарушение созревания клеток на всю толщу: полиморфизм ядер, койлоциты в средней и верхней трети, в правой части среза – зрелый многослойный плоский эпителий; окраска гематоксилином и эозином;
б – иммуногистохимическая реакция с антителами к p16: диффузная позитивная реакция с цитоплазматическим и ядерным окрашиванием на 2/3 - всю толщу левой части эпителия;
в – иммуногистохимическая реакция с антителами к Ki67: ядерное окрашивание на 2/3 - всю толщу левой части эпителия x100.

Данные по поражению эндоцервикальных крипт неопластическими процессами при сравнении I группы (27/105 (25,7%)) с подгруппой IIA (15/33 (45,5%)) и подгруппой IIB (14/27 (51,9%)) - имели статистически различия. Частота встречаемости поражений в криптах почти в 1,5 раза чаще диагностировалась в I группе, чем во II группе и составила 74,3% и 48,3% соответственно (p<0,001). Поражение в соскобе цервикального канала также встречались в 1,8 раз чаще в I группе – 26,7% и 15% соответственно (p=0,01).

Частота встречаемости положительного хирургического края, поражения эндоцервикальных крипт, наличия поражения в соскобе цервикального канала в исследуемых группах представлены в таблице 4.

Таблица 4 - Частота встречаемости положительного хирургического края, поражения эндоцервикальных крипт, наличия поражения в соскобе цервикального канала в исследуемых группах (I группа, IIA и IIB подгруппы)

Показатель	**I группа (n=105)**	**IIA группа (n=33)**	**IIB группа (n=27)**	**p_{1*}**	**p_{2**}**	**p_{3***}**
Статус хирургического края:						
отрицательный	84 (80%)	30 (91%)	24 (89%)	**0,03**	0,08	0,80
положительный	21 (20%)	3 (9%)	3 (11%)			
Тип положительного края:						
эндоцервикальный	10 (9,5%)	2 (6%)	1 (3,7%)	0,42	0,07	0,31
экзоцервикальный	8 (7,6%)	1 (3%)	1 (3,7%)	0,19	0,19	1,0
оба типа	3 (2,9%)	0	1 (3,7%)	-	0,65	-
Поражение эндоцервикальных крипт:						
Да	78 (74,3%)	15 (45,5%)	14 (51,9%)	**<0,001**	**<0,001**	0,62
Нет	27 (25,7%)	18 (54,5%)	13 (48,1%)			
Поражение эндоцервикса:						
Да	28 (26,7%)	4 (12,1%)	5 (18,5%)	**0,01**	0,17	0,23
Нет	77 (73,3%)	29 (87,9%)	22 (81,5%)			

*p_1 - сравнение I группы и IIA подгруппы, **p_2 - сравнение I группы и IIB подгруппы, ***p_3 - сравнение IIA подгруппы и IIB подгруппы

Во всех группах оценивалась персистенция ВПЧ-инфекции через 6 месяцев после эксцизионного лечения, данные статистически различались ($p_{1,3}$ <0,001; p_2=0,02)[2]. В I группе частота персистенции ВПЧ через 6 месяцев наблюдения выявлена у 32% женщин. В подгруппах IIA и IIB частота персистенции ВПЧ составила 3% и 18,5% наблюдений соответственно. Наше исследование показало, что комбинированный метод лечения HSIL с применением интраоперационной ФДТ достоверно снижает риск персистенции ВПЧ - инфекции на 29% (с 32% до 3%) при сравнении со стандартным (эксцизионным) лечением и на 13,5% (с 32% до 18,5%) при сравнении с отсроченным проведением ФДТ. Стоит также

[2] p_1 - сравнение I группы и IIA подгруппы; p_2 - сравнение I группы и IIB подгруппы; p_3 - сравнение IIA подгруппы и IIB подгруппы

отметить, что эффективность лечения в отношении персистенции ВПЧ-инфекции после применения интраоперационной ФДТ была в 6 раз выше, чем в группе с отсроченной ФДТ, что может быть связано с более глубоким проникновением фотосенсибилизатора в окружающие ткани при нанесении на раневую поверхность (рисунок 5). Аналогичную высокую эффективность ФДТ в отношении элиминации ВПЧ-инфекции демонстрируют и зарубежные работы. Так в исследовании A.Kim (2022г.) при использовании внутривенного фотосенсибилизатора на основе хлорина Е6 димеглюмина элиминация вируса была достигнута у 96,9% женщин. Ye-Kyu Park (2016г.) в своих работах описывает эрадикацию ВПЧ-инфекции у 95% пациенток при использовании местного фотосенсибилизатора на основе хлорина Е6.

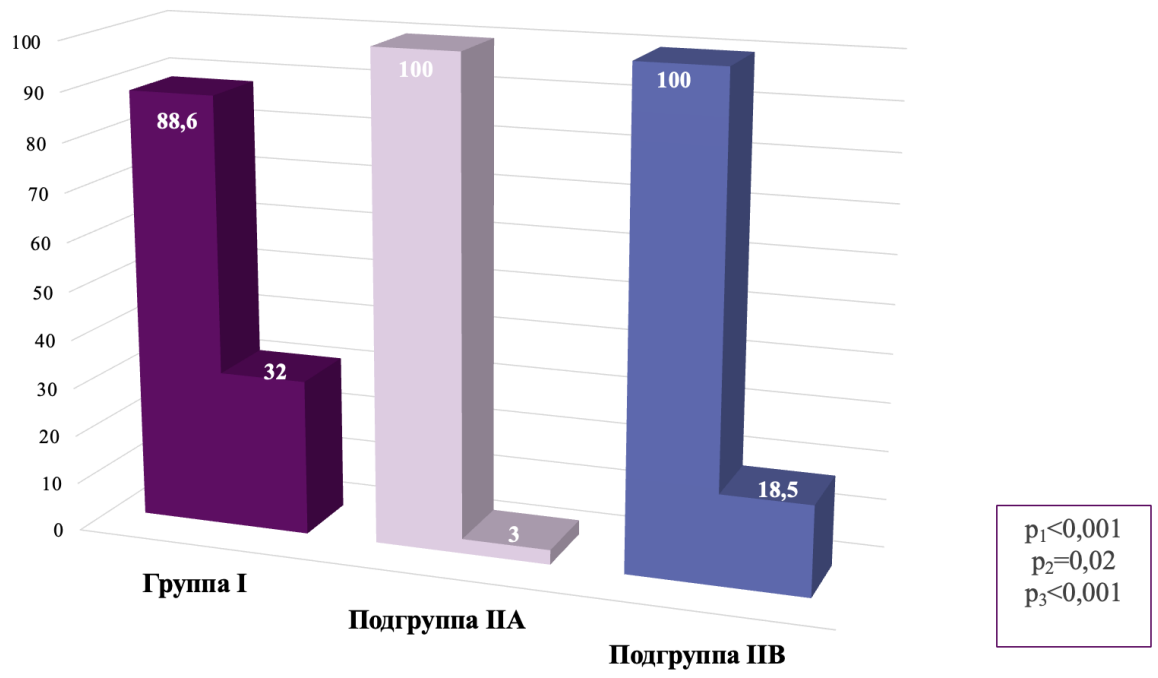

Рисунок 5 – Инфицированность ВПЧ до лечения и персистенция ВПЧ-инфекции через 6 месяцев в исследуемых группах

p_1 - сравнение I группы и IIA подгруппы, p_2- сравнение I группы и IIB подгруппы, p_3 - сравнение IIA подгруппы и IIB подгруппы

По наличию остаточных поражений в I группе (18,1%) и подгруппе IIB (11,1%) статистически значимых различий не было (p_2=0,16). В подгруппе IIA остаточные поражения диагностированы не были (рисунок 6).

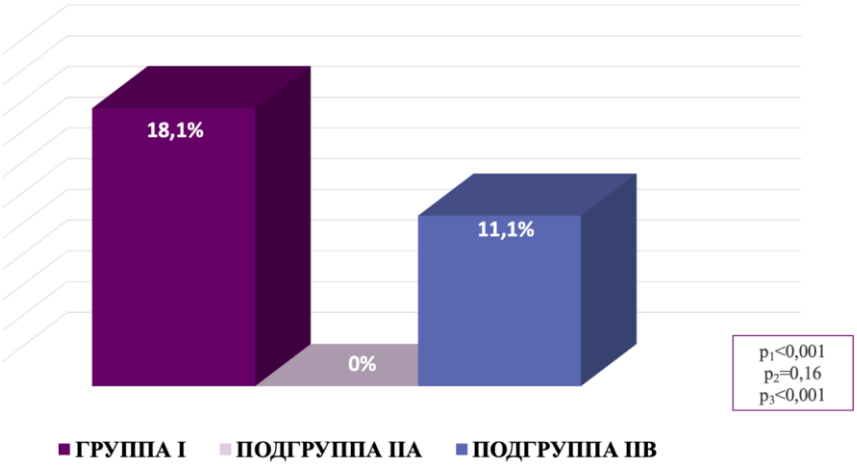

Рисунок 6 - Остаточные поражения в исследуемых группах

p_1 - сравнение I группы и IIA подгруппы, p_2- сравнение I группы и IIB подгруппы, p_3 - сравнение IIA подгруппы и IIB подгруппы

Рецидивы заболевания диагностировались нами после 12 месяцев наблюдения. Эффективность эксцизионного метода лечения в I группе составила 87,6% (рецидив заболевания в I группе был зарегистрирован у 12,4% женщин). Эффективность применения интраоперационной ФДТ в сочетании с эксцизионным лечением составила 97% (снижение рецидивов с 12,4% до 3%), при проведении отсроченной процедуры ФДТ – 96% (снижение рецидивов с 12,4% до 4%). При сравнении двух проспективных подгрупп частота встречаемости рецидивов HSIL статистически значимо не различалась (рисунок 7). По данным иностранных авторов (D.Li et al.,2020г., B.Wang et al.,2022г.) ФДТ также показывает высокую эффективность (90%-94%) в лечении HSIL.

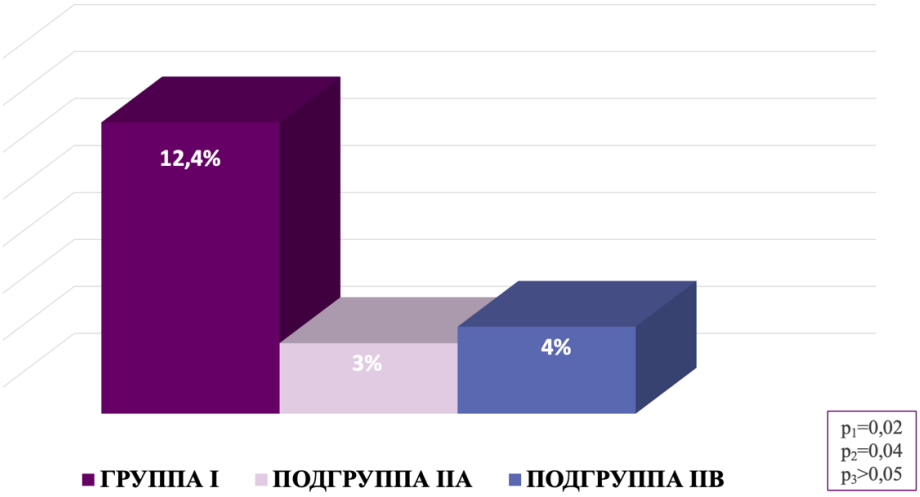

Рисунок 7 - Частота развития рецидива заболевания в исследуемых группах

p_1 - сравнение I группы и IIA подгруппы , p_2- сравнение I группы и IIB подгруппы, p_3 - сравнение IIA подгруппы и IIB подгруппы

Следует отметить, что частота реэксцизий/реконизаций по поводу остаточных поражений и рецидивов HSIL в I группе составила 21%, в то время как во II группе повторное эксцизионное лечение проводилось в 3 раза реже - 7% (IIA подгруппа – 3%, IIB подгруппа – 4%) (p<0,001).

Приведены результаты ROC-анализа и прогнозные показатели качества построенной модели для оценки прогнозирования риска развития рецидива заболевания после эксцизионного лечения с интраоперационной ФДТ (рисунок 8).

Прогнозные показатели качества построенной модели

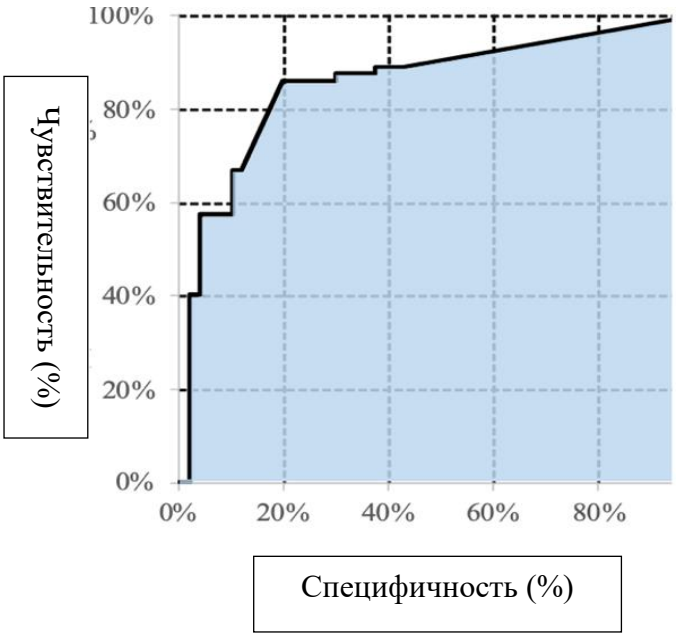

AuROC	0,85
Чувствительность	85,7%
Специфичность	80,0%
Эффективность	97,0%

Рисунок 8 - ROC-кривая прогнозирования развития рецидива HSIL после проведения эксцизионного лечения в комбинации с интраоперационной ФДТ.

Модель на 80,0% правильно предсказывает отрицательный результат в отношении рецидива заболевания после комбинированного лечения. Чувствительность модели в плане предсказания результата составила 85,7%. По результатам построения ROC-кривой показатель AuROC составил 0,85, что говорит о высоком качестве прогнозирования смоделированного дерева-решений. Нами выявлена положительная корреляционная зависимость между интраоперационной ФДТ и отсутствием развития рецидива (Rs=0,89, p<0,001).

При построении ROC - кривой для прогнозирования развития рецидива HSIL после эксцизионного лечения в сочетании с отсроченным проведения ФДТ показатель AuROC составил 0,85, что также говорит о высоком качестве прогнозирования смоделированного дерева-решений (рисунок 9).

Прогнозные показатели качества построенной модели

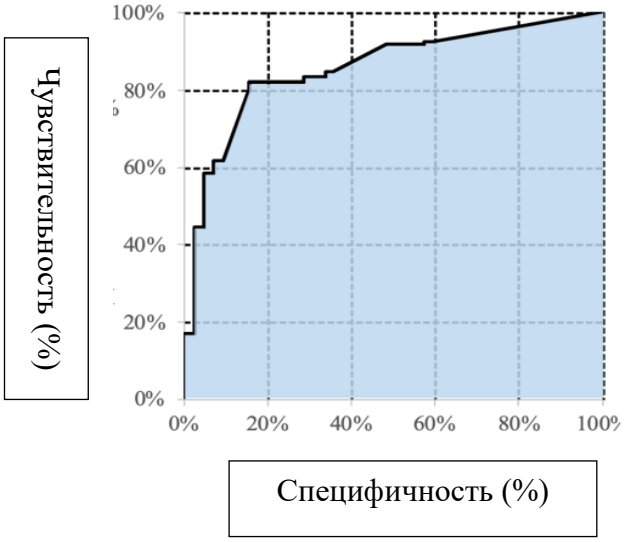

AuROC	0,85
Чувствительность	81,8%
Специфичность	84,4%
Эффективность	92,6%

Рисунок 9 - ROC-кривая прогнозирования развития рецидива HSIL после проведения эксцизионного лечения в комбинации с отсроченной ФДТ

Модель на 84,4% правильно предсказывает отрицательный результат в отношении развития рецидива после проведения вторым этапом ФДТ. Чувствительность модели в плане предсказания результата составила 81,8%. Выявлена положительная корреляционная зависимость между отсроченной ФДТ и развитием рецидива (Rs=0,90, p<0,001).

Вышеописанные результаты сопоставимы с данными зарубежной литературы, которые также демонстрируют высокую эффективность ФДТ в сочетании с эксцизионным лечением HSIL. Эффективность лечения ФДТ, согласно различным авторам, составляет от 92,8% до 97,5% (Choi M.C. et. al., 2013г., Park Y.K. et. al., 2016г., D. Li. et. al., 2020г.).

Заключение

Общепринятые методики лечения HSIL часто не предусматривают комплексного подхода для достижения противовирусного эффекта и проведения этапа реабилитации после эксцизионного вмешательства, что в свою очередь, приводит к рецидиву заболевания.

Полученные результаты метода интраоперационной флюоресцентной диагностики сразу позволяет выявлять возможный патологический вовлеченный край резекции, очаги патологического свечения при сохранении ВПЧ-инфекции. Метод фотодинамической терапии с использованием ФС второго поколения на основе хлорина Е6 показал высокую эффективность при лечении женщин с интраэпителиальными поражениями шейки матки высокой степени. Проведение комплексной лечебной тактики, основанной на сочетании эксцизионного лечения с интраоперационной ФДТ, позволяет обеспечить излечение у 97% пациенток с предраковыми заболеваниями шейки матки.

Результаты противовирусной эффективности ФДТ делают очевидным взаимосвязь между полной регрессией патологического процесса и удалением ПВИ, что свидетельствует о профилактической направленности фотодинамического облучения в развитии рецидивов заболевания. Более высокие показатели исчезновения онкогенных типов ВПЧ в сравнении с другими методами лечения, отсутствие реинфекции на протяжении длительного периода наблюдения, по всей вероятности, можно объяснить хорошим проникновением и накоплением фотосенсибилизатора в строме, сосудах, особенно в послеоперационной ране, (что дает возможность селективного накопления ФС в инфицированных клетках), прямым фототоксическим действием, а также «точечным» воздействием на клинические и субклинические очаги мультифокального вирусного поражения. Применение фотодинамической терапии в комбинации с эксцизионным лечением ведет к значительному снижению вероятности возникновения ВПЧ-ассоциированных рецидивов, персистенции ВПЧ – инфекции и сокращению продолжительности противовирусной терапии в сравнении со стандартными методиками.

Кроме того, простота выполнения процедуры ФДТ, а также отсутствие необходимости в анестезиологическом пособии делает возможным применение данного метода в амбулаторных условиях, что обусловливает необходимость внедрения в широкую клиническую практику.

Выводы

1. Основными причинами возникновения рецидивов/остаточных поражений HSIL после эксцизионных методов лечения являются: ВПЧ-положительный статус после эксцизии/конизации (56%), положительный край резекции (47,6%), вовлеченность цервикального канала в поражение по типу HSIL (28,6%), гистологическое поражение крипт (40,7%), наличие ВПЧ ВКР 16-го типа (49,3%), количество вирусной нагрузки ВПЧ ВКР до эксцизионного лечения ≥ 6,3 Lg (копий/образец) (90%), возраст ≥ 37 лет (52,4%), начало половой жизни ранее 20 лет (40,2%), отсутствие вакцинации против ВПЧ до развития рецидива (70,2%) ($p<0,05$).
2. После эксцизионного лечения HSIL до 41,9% пациенток остаются ВПЧ-положительными через 3 месяца наблюдения. Ведущими типами ВПЧ при остаточных поражениях HSIL являются ВПЧ 16-го (28,4%), 18-го (40%) и 52-го (40%) типов, а при рецидивах HSIL - 16-й (44,8%), 18-й (33,3%), 31-й (50%), 33-й (52,9%) типы. Повторное инфицирование наблюдается в 13,3% наблюдений.
3. Применение комбинированного метода лечения HSIL с помощью интраоперационной ФДТ сразу после эксцизии или конизации позволяет воздействовать на положительный край резекции, включая пораженные эндоцервикальные крипты и оказывать противовирусное действие.
4. Эксцизионное лечение с применением интраоперационной ФДТ снижает риск персистенции ВПЧ - инфекции на 29% (с 32% до 3%) ($p<0,001$), риск развития рецидива га 9,4% (с 12,4% до 3%) ($p=0,02$).
5. Проведение ФДТ в отсроченном режиме после эксцизионного лечения у ВПЧ-положительных пациенток снижает вирусную нагрузку на 13,5% (с 32% до 18,5%) ($p=0,02$), остаточные поражения - на 7% (с 18,1% до 11,1%) ($p=0,16$), частоту рецидивов заболевания - на 8,4% (с 12,4% до 4%) ($p=0,04$).
6. Применение комбинированного лечения (эксцизия/конизация + ФДТ) у пациенток с HSIL снижает частоту повторных хирургических вмешательств по поводу рецидива в 3 раза (с 21% до 7%).

Практические рекомендации

1. Проведение комбинированного лечения HSIL (эксцизионные методики в сочетании с фотодинамической терапией) рекомендовано всем пациенткам. Особое внимание стоит уделять женщинам более молодого возраста, не реализовавшим свою репродуктивную функцию или планирующим беременность, пациенткам с высокой вирусной нагрузкой и длительной персистенцией ВПЧ-инфекцией. Данная методика позволяет заранее воздействовать на возможный положительный край резекции,

поражение эндоцервикальных крипт и оказывать противовирусное действие, снижая персистенцию ВПЧ-инфекции в окружающей ткани, частоту остаточных поражений, рецидива, позволяет избежать повторных эксцизий шейки матки.

2. Методика: после эксцизии/конизации интраоперационно фотосенсибилизатор в виде геля наносится на операционную рану шире краев резекции специальным шпателем за 1,5 -2 часа до светового воздействия. Далее с помощью света длиной волны от 380 до 500 нм (синий свет) проводится флуоресцентная диагностика. Проведение ФД интраоперационно после эксцизии/конизации позволяет уточнить наличие флуоресцентных участков, которые могут свидетельствовать об остаточной ВПЧ - инфекции, вовлеченности края резекции. Выявление флуоресценции тканей позволяет одномоментно провести лечение - фотодинамическую терапию. Выбор времени и плотности энергии зависят от характера и площади патологического процесса.

3. У ВПЧ-положительных пациенток после эксцизионного лечения целесообразно проведение ФДТ в отсроченном режиме (через 3-6 месяцев) с целью снижения вирусной нагрузки, элиминации ВПЧ, предотвращая развитие рецидива HSIL.
4. При наличии остаточных поражениях HSIL, рекомендовано проводить повторное эксцизионное лечение (реэксцизия или реконизация) в сочетании в интраоперационной фотодинамической терапией.

Список работ, опубликованных по теме диссертации

1. Трищенкова О.В., Кардава И.В., Зароченцева Н.В. «Факторы, повышающие риск развития рецидивов цервикальных интраэпителиальных неоплазий высокой степени после эксцизионных методов лечения». // Тезисы XXIII Всероссийский научно-образовательный форум Мать и Дитя - 2022; Москва, 28.09 – 30.09.2022.
2. Трищенкова О.В., Зароченцева Н.В., Чулкова Е.А. Фотодинамическая терапия в лечении предраковых заболеваний шейки матки. Обзор литературы. // Вопросы практической кольпоскопии. Генитальные инфекции – 2022. - №2. – с.50-54. **(Перечень ВАК).**
3. Зароченцева Н.В., Джиджихия Л.К., Трищенкова О.В. Возможности оптико-электронной диагностики цервикальных поражений в современных условиях на аппарате Truscreen: мировой и отечественный опыт (обзор литературы). // Вопросы практической кольпоскопии. Генитальные инфекции. – 2022. - №3. – с.18–24. **(Перечень ВАК).**
4. Трищенкова О.В., Зароченцева Н.В., Будыкина Т.С., Джиджихия Л.К., Пельше Э.В., Кардава И.В. Значение определения типа вируса папилломы человека высокого канцерогенного риска и вакцинации после хирургического лечения в развитии

рецидивов цервикальных интраэпителиальных неоплазий. // Российский вестник акушера-гинеколога. – 2023. – Т. 23. - №2. - с.76-82. **(Перечень ВАК, Scopus).**

5. Трищенкова О.В., Набиева В.Н., Зароченцева Н.В., Джиджихия Л.К., Кардава И.В. Предикторы рецидивов цервикальных интраэпителиальных неоплазий высокой степени тяжести после лечения эксцизионными методами. // Российский вестник акушера-гинеколога. - 2023.- Т. 23. - № 5. - с. 87-92. **(Перечень ВАК, Scopus).**
6. Е.А. Чулкова, Н.В. Зароченцева, О.В. Чулкова, О.В. Трищенкова. Современные возможности фотодинамической терапии в лечении ВПЧ – ассоциированных интраэпителиальных неоплазий влагалища и шейки матки. // Вопросы практической кольпоскопии. Генитальные инфекции. – 2024. - № 1. С.44-50с. (**Перечень ВАК).**
7. **Патент на изобретение №2819504** от 21.05.2024г. Зароченцева Н.В. Чулкова Е.А. Трищенкова О.В. «Способ комбинированного лечения пациенток с ВПЧ-ассоциированными плоскоклеточными интраэпителиальными поражениями CIN II-III шейки матки».
8. Кардава И.В., Баринова И.В., Фаттахов А.Р., Трищенкова О.В., Зароченцева Н.В. // Клиническая морфология вариантов конизации шейки матки по поводу плоскоклеточных интраэпителиальных поражений высокой степени тяжести**. //** Архив патологии. 2024;86(6):43–48. **(Перечень ВАК, Scopus, WoS).**
9. Н.А. Щукина, Л.К. Джиджихия, Е.А. Чулкова, Н.С. Меньшикова, Ю.М. Белая, О.В. Чулкова, О.В. Трищенкова, Т.С. Будыкина. // Фотодинамическая терапия в лечении ВПЧ-ассоциированных интраэпителиальных неоплазий влагалища и шейки матки. // Пособие для врачей. Москва, 2024.
10. Кардава И.В., Зароченцева Н.В., Фаттахов А.Р., Трищенкова О.В. // Эксцизионные методы лечения плоскоклеточных поражений шейки матки высокой степени (обзор литературы). // Вопросы практической кольпоскопии. Генитальные инфекции. – 2024. - № 3. С.38-41с. (**Перечень ВАК).**
11. Tchoulkova E.A., Zarochentseva N.V., Trishchenkova O.V., Tchoulkova O.V. // Role of photodynamic therapy (PDT) in the treatment of HPV-associated cervical diseases. From history to practice. // Ractice oriented science: UEA - Russia - India Proceedings of the international university scientific forum. – 2024. -том 2. P. 145-152.
12. Кардава И.В., Фаттахов А.Р., Трищенкова О.В., Зароченцева Н.В. // Ближайшие и отдаленные результаты петлевой эксцизии (LLETZ) и конизации шейки матки при лечении плоскоклеточных интраэпителиальных поражений высокой степени. // Доктор.Ру. 2025;24(1):43–49. (**Перечень ВАК).**