На правах рукописи

ГАДЖИЕВА
СЕЛЬДЖАН АМАНАТ КЫЗЫ

ПЕРЕДНЯЯ БИЛАТЕРАЛЬНАЯ САКРОСПИНАЛЬНАЯ ФИКСАЦИЯ В ЛЕЧЕНИИ АПИКАЛЬНОГО ПРОЛАПСА ГЕНИТАЛИЙ

3.1.4. Акушерство и гинекология

АВТОРЕФЕРАТ
диссертации на соискание ученой степени
кандидата медицинских наук

Москва – 2024 г.

Работа выполнена в Государственном бюджетном учреждении здравоохранения Московской области «Московский областной научно-исследовательский институт акушерства и гинекологии имени академика В.И. Краснопольского» Министерства здравоохранения Московской области.

Научный руководитель:
доктор медицинских наук, профессор **Попов Александр Анатольевич**

Официальные оппоненты:

Давыдов Александр Ильгизирович – доктор медицинских наук, профессор, Федеральное государственное автономное образовательное учреждение высшего образования Первый Московский государственный медицинский университет имени И.М. Сеченова Министерства здравоохранения Российской Федерации (Сеченовский Университет), профессор кафедры акушерства, гинекологии и перинатологии института клинической медицины имени Н.В. Склифосовского;

Аполихина Инна Анатольевна – доктор медицинских наук, профессор, Федеральное государственное бюджетное учреждение «Национальный медицинский исследовательский центр акушерства, гинекологии и перинатологии имени академика В.И. Кулакова» Министерства здравоохранения Российской Федерации, руководитель отделения эстетической гинекологии и реабилитации.

Ведущее учреждение: Федеральное государственное бюджетное образовательное учреждение высшего образования «Первый Санкт-Петербургский государственный медицинский университет имени академика И.П. Павлова» Министерства здравоохранения Российской Федерации.

Защита диссертации состоится «___»_____2024 года в 14:00 часов на заседании диссертационного совета 72.1.010.01 при Государственном бюджетном учреждении здравоохранения Московской области «Московский областной научно-исследовательский институт акушерства и гинекологии имени академика В.И. Краснопольского» Министерства здравоохранения Московской области (101000, г. Москва, ул. Покровка, д. 22а).

С диссертацией можно ознакомиться в библиотеке и на сайте (http://moniiag.ru) Государственного бюджетного учреждения здравоохранения Московской области «Московский областной научно-исследовательский институт акушерства и гинекологии имени академика В.И. Краснопольского» Министерства здравоохранения Московской области (101000, г. Москва, ул. Покровка, д. 22а).

Автореферат разослан «___» _____ 2024 г.

Ученый секретарь диссертационного совета
доктор медицинских наук, профессор Щукина Наталья Алексеевна

ОБЩАЯ ХАРАКТЕРИСТИКА РАБОТЫ

Актуальность темы исследования

Проблема опущения и выпадения внутренних половых органов остается актуальной, поскольку в структуре гинекологической патологии пролапс тазовых органов (ПТО) занимает третье место после доброкачественных опухолей репродуктивной системы и эндометриоза (Иванцова Е.Н. и др., 2020; Лукьянова К.Д. и др., 2020; Huemer H., 2019, Selihova M.S. et al., 2021). Возникновение и развитие ПТО приводит к функциональной недостаточности органов малого таза разной степени тяжести и с разнообразными клиническими проявлениями (Баринова Э.К. и др., 2020; Fatton B. et al., 2020; Karapanos L. et al., 2018; Wong J.W.H., Ramm O., 2021).

Несмотря на успехи профилактической медицины, уменьшение родового травматизма, снижение числа занятых женщин на тяжелых производствах, частота пролапса в популяции населения в целом остается высокой и продолжает возрастать, что в значительной степени обусловлено увеличением продолжительности жизни (Ганиев Ф.И. и др., 2019; Рахимова Б.С., Камилова М.Я., 2019; Huang L. et al., 2020). Наиболее частой формой ПТО является апикальный пролапс, которым страдают до 47% женщин трудоспособного возраста (Авраменко М.Е. и др., 2021; Селихова М.С. и др., 2021; Collins S. Et al., 2022).

По мнению большинства специалистов, в качестве основного метода лечения ПТО следует рассматривать хирургическую коррекцию дефектов фасциальных структур тазового дна. Расширение популяции пациенток с этой патологией предъявляет высокие требования к качеству хирургического лечения, которое в значительной степени определяется выбором адекватного метода вмешательства (Авраменко М.Е., Надточеева Е.П., 2021; Гарковенко А.С. и др., 2022; Попов А.А. и др., 2020; Maher C.F. et al., 2019; Mattsson N.K. et al., 2020). Однако результаты применения различных подходов к хирургическому лечению ПТО до настоящего времени многие авторы считают неудовлетворительными (Мусин И.И. и др., 2020; Нечипоренко Н.А. и др., 2021; Pelvic Organ Prolapse: ACOG Practice Bulletin, 2019; Dietz H.P., 2019).

Степень разработанности темы исследования

До недавнего времени наиболее часто коррекцию ПТО осуществляли путем

пластики дефектов фасции местными тканями. В 1986 г. французские специалисты предложили к применению синтетические протезы. Основное преимущество этого метода заключается в возможности создания искусственного каркаса вместо разрушенных фасций, что в свою очередь способствует восстановлению ректо-вагинальной и лобково-шеечной фасций, за счет чего происходит коррекция апикального пролапса (Буштырева И.О. и др., 2017; Иманова С.С. и др., 2021; Лапина И.А. и др., 2021; Nygaard I. et al., 2013). В то же время внедрение в гинекологическую практику сетчатых протезов вместе с повышением эффективности лечения ПТО способствовало развитию специфических mesh-ассоциированных осложнений (Берг П.А. и др., 2022; Коршунов М.Ю. и др., 2019; Филимонов В.Б. и др., 2019; Mezzadri M. et al., 2019). Высокая частота подобных осложнений после выполнения вмешательств с применением сетчатых имплантов обусловила интенсивную разработку и апробацию в клинической практике других методов хирургического лечения ПТО (Крутова В.А. и др., 2018; 2020; Мгелиашвили М.В. и др., 2021; Снурницына О.В. и др., 2022; Payne D. et al., 2021).

В качестве одного из эффективных методов апикальной реконструкции при пролапсе рассматривается сакроспинальная фиксация, которая выполняется путем выделения сакроспинальной связки и фиксации к ней шейки матки путем использования нерассасывающихся лигатур. В настоящее время сакроспинальную фиксацию выполняют с помощью переднего или заднего доступов. В то же время отсутствует научное обоснование выбора оптимального доступа для осуществления этого вида вмешательства при коррекции апикального ПТО. В литературе имеются лишь единичные сообщения о применении этого метода хирургического лечения апикального ПТО. Отсутствуют результаты сравнительных клинических исследований с другими методами оперативного лечения рассматриваемой патологии. Таким образом, проблема всесторонней оценки применения метода передней билатеральной сакроспинальной фиксации для лечения пролапса тазовых органов является высокоактуальной.

Цель исследования – повышение эффективности и безопасности лечения больных с апикальным пролапсом за счет оптимизации методики передней билатеральной сакроспинальной фиксации и использования полипропиленового сетчатого импланта.

Задачи исследования:

1. Разработать технику передней билатеральной сакроспинальной фиксации с проведением синтетической ленты для хирургического лечения пролапса тазовых органов.

2. Обосновать целесообразность использования доступа «изнутри-кнаружи» и полипропиленовой ленты повышенного скольжения при выполнении передней билатеральной сакроспинальной фиксации.

3. Оценить частоту интра- и послеоперационных осложнений при использовании переднего и заднего доступов для проведения лигатурной и сетчатой сакроспинальной фиксации, разработать рекомендации по их профилактики и лечению.

4. Проанализировать ближайшие и отдаленные анатомические и функциональные результаты лечения апикального пролапса гениталий, а также качество жизни пациенток после выполнения сакроспинальной фиксации с использованием различных доступов: лигатурной и «mesh»-методики.

Научная новизна исследования

Впервые разработан и апробирован в условиях клиники усовершенствованный метод хирургического лечения пролапса тазовых органов, заключающийся в выполнении передней билатеральной сакроспинальной фиксации с проведением синтетической ленты (патент № 2766667 «Способ хирургической коррекции опущения матки» от 15.03.2022 года; приоритет изобретения от 27.09.2021 г.), охарактеризованы возможности, преимущества и ограничения его применения.

Впервые продемонстрирована более высокая клиническая эффективность и безопасность применения этого метода по сравнению с сакроспинальной фиксацией через заднюю стенку влагалища при помощи лигатур.

Впервые показано, что применение предложенного метода лечения пролапса тазовых органов позволяет достоверно снизить выраженность болевого синдрома в послеоперационном периоде, улучшить анатомические и функциональные результаты, снизить частоту осложнений в раннем и позднем послеоперационном периоде.

Получены достоверные данные при проведении сравнительной оценки показателей дисфункции тазовых органов и качества жизни пациенток с апикальным пролапсом при использовании различных подходов к хирургическому лечению. Впервые продемонстрировано, что применение усовершенствованного метода хирургического лечения пролапса тазовых органов с помощью передней билатеральной сакроспинальной фиксации приводит к значительно лучшей (по сравнению с применением сакроспинальной фиксации через заднюю стенку влагалища при помощи лигатур) динамике показателей дисфункции тазовых органов, общего качества жизни и качества сексуальной жизни пациенток.

Теоретическая и практическая значимость работы

Выполнено анатомо-функциональное обоснование безопасности применения метода передней билатеральной сакроспинальной фиксации с использованием синтетической ленты. Показано, что использование апробированного в работе подхода позволяет минимизировать жалобы, снизить частоту осложнений и рецидивов пролапса тазовых органов.

Результаты работ свидетельствуют о сокращении длительности пребывания пациенток в стационаре при использовании метода билатеральной сакроспинальной фиксации с применением синтетической ленты в лечении пролапса тазовых органов.

По результатам исследования внедрена новая техника хирургического лечения апикального пролапса, применение которой возможно в акушерско-гинекологических стационарах.

Основные положения, выносимые на защиту:

1. Применение метода передней билатеральной сакроспинальной фиксации способствует уменьшению выраженности болевого синдрома и снижению длительности стационарного лечения пациенток с пролапсом тазовых органов.

2. Использование представленного метода хирургического лечения пролапса тазовых органов приводит к снижению частоты осложнений и рецидивов пролапса.

3. Выполнение передней билатеральной сакроспинальной фиксации с использованием синтетической ленты при хирургическом лечении пролапса тазовых органов по сравнению с использованием задней сакроспинальной фиксации способствует лучшей динамике показателей тазовой дисфункции, качества жизни и сексуальной функции пациенток через 3, 6 и 12 месяцев после операции.

Степень достоверности и апробация результатов

Основные результаты исследования представлены в виде докладов на российских и международных конференциях и конгрессах: IUGA 46-th Annual Meeting (Singapore, 2021); 3-м Международном научном конгрессе «Инновации в акушерстве, гинекологии и репродуктологии» (Санкт- Петербург, 2021), XIV Всероссийской урологической видеоконференци (Москва, 2022), IUGA 48-th Annual Meeting (Hague, Netherlands, 2023).

Апробация диссертационной работы состоялась в ходе заседания Ученого совета ГБУЗ МО МОНИИАГ (в рамках Государственной итоговой аттестации) 25.09.2023 г.

Личный вклад соискателя заключается в непосредственном участии на всех этапах подготовки диссертационной работы. Автором были сформулированы цель и задачи, исходя из них составлен дизайн исследования, разработана программа лечения и дальнейшего наблюдения за пациентками с пролапсом тазовых органов. Проведен поиск и анализ научной литературы по изучаемой проблеме. В ходе реализации исследования диссертант лично участвовал в наборе и скрининге пациенток, их обследовании и хирургическом лечении, проводил статистический анализ полученных материалов. Автором лично произведена формулировка основных положений, выносимых на защиту, выводов и практических рекомендаций. Диссертантом в соавторстве подготовлены к печати публикации по теме работы.

Внедрение результатов исследования в практику

Результаты, полученные в ходе выполнения исследования, используются в клинической практике отделения оперативной гинекологии с онкогинекологией и

дневным стационаром ГБУЗ «Московский областной НИИ акушерства и гинекологии имени академика В.И. Краснопольского», клиники «Москворечье», учреждений здравоохранения Московской области. Полученные данные представлены в курсе лекций, практических занятий и семинаров в ходе обучения врачей акушеров-гинекологов по программе клинической ординатуры, а также курсов повышения классификации, проводимых на кафедре акушерства и гинекологии ГБУЗ МО МОНИКИ им. М.Ф. Владимирского Минздрава России.

Публикации

По теме диссертации опубликовано 3 печатные работы в научных рецензируемых изданиях, рекомендованных Высшей аттестационной комиссией при Министерстве науки и высшего образования Российской Федерации для публикации основных результатов диссертаций на соискание ученой степени кандидата медицинских наук, получен патент на изобретение.

Структура и объем диссертации

Диссертационная работа состоит из введения, обзора литературы, главы с описанием материалов и методов исследования, главы с описанием полученных результатов, обсуждения, выводов, практических рекомендаций и списка литературы. Общий объем диссертации изложен на 114 страницах, включая 14 рисунков и 31 таблицу. Список литературы включает 204 источника, в том числе 87 отечественных и 117 зарубежных публикаций.

ОСНОВНОЕ СОДЕРЖАНИЕ РАБОТЫ

Материал и методы исследования

Для решения поставленных в работе задач в период с 2020 по 2023 гг. на базе клиники ГБУЗ МО МОНИИАГ проведено одноцентровое открытое ретроспективно-проспективное сравнительное в параллельных группах клиническое исследование. В рамках исследования выполнено обследование, хирургическое лечение и последующее наблюдение с участием 155 пациенток с симптомным апикальным или передне-апикальным пролапсом гениталий II-IV стадии по системе POP-Q, которым выполнялись различные варианты

сакроспинальной фиксации.

Критериями включения пациенток в исследование были:

– наличие симптомного передне-апикального или апикального пролапса гениталий (C или Ba+C пролапс по POP-Q, II-IV стадии);

– сопутствующий симптомный пролапс заднего компартмента влагалища (Bp пролапс II стадии); а также сопутствующая элонгация шейки матки (ШМ) (выявление сопутствующих ректоцеле и элонгации ШМ не являлось противопоказанием для включения больных в данное исследование);

– наличие информированного согласия пациентки на участие в исследовании и хирургическое вмешательство.

В качестве **критериев исключения** рассматривали: ранее перенесенную гистерэктомию; воспалительные заболевания органов малого таза; тяжелую экстрагенитальную патологию; злокачественные новообразования.

В зависимости от использованного метода лечения пациентки были разделены на 2 группы:

– группа 1 (ретроспективный анализ) – 34 пациентки с симптоматическим апикальным пролапсом гениталий, которым выполнялась сакроспинальная фиксация через заднюю стенку влагалища при помощи лигатур – метод LPSSF (ligature posterior sacrospinous fixation);

– группа 2 (проспективный анализ) – 42 пациентки с симптоматическим апикальным или передне-апикальным пролапсом гениталий, которым выполнялась лигатурная сакроспинальная фиксация передним доступом – метод LASSF (ligature anterior sacrospinous fixation);

– группа 3 (проспективный анализ) – 79 пациенток с симптоматическим апикальным или передне-апикальным пролапсом гениталий, которым лечение проводилось с использованием метода передней билатеральной сакроспинальной фиксации с применением синтетической ленты – метод MESH TASSF (tape anterior sacrospinous fixation).

Длительность наблюдения пациентов после выполнения операции составила более 12 месяцев. Оценивали частоту интра- и послеоперационных осложнений, жалоб, рецидивов. Сравнивали анатомические и функциональные результаты лечения апикального пролапса гениталий.

Методы хирургического лечения пролапса тазовых органов. Хирургическое вмешательство пациенткам первой группы, включенным в исследование, проводили с использованием техники задней лигатурной сакроспинальной фиксации. Выполняли линейный разрез по задней стенке влагалища, диссекцию тканей в параректальные пространства с целью выделения сакроспинальной связки, далее заднюю поверхность ШМ подшивали к связке при помощи специального сшивающего устройства или иглы Мия.

Пациенткам второй группы производили крестцово-остистую фиксацию через переднюю стенку влагалища. Переднюю поверхность ШМ подшивали к крестцово-остистой связке (КОС) с двух сторон при помощи инструмента I-Stitch посредством полиэстерных узловых швов. Фиксирующий шов затягивали в состоянии умеренного натяжения.

Лечение пациенток третьей группы проводили с помощью разработанного нами способа коррекции апикального пролапса гениталий. При этом проводили ленту через переднюю стенку влагалища и осуществляли ее фиксацию швами к передней стенке ШМ. Затем ленту протеза проводили через перфорационное отверстие КОС и выводили наружу в ягодичной области.

Важным этапом данной операции является тактильный контроль КОС с отступом от седалищной ости на 1,5–2 см, что профилактирует травму анатомических структур таза, таких как прямая кишка, средние прямокишечные артерия и вена, а также срамной нерв. Данный метод профилактики помогает стандартизировать технологию оперативного вмешательства и избежать отсроченные послеоперационные осложнения ввиду минимизации контакта синтетического протеза с важными анатомическими структурами таза.

Ниже приводится более подробное описание техники операции.

После катетеризации мочевого пузыря с использованием катетера Фолея, выполняли гидропрепаровку 40 мл 0,9% раствора NaCl. Гидропрепаровка осуществлялась субфасциально по передней стенке влагалища и по направлению седалищно-прямокишечных ямок с обеих сторон. Затем выполняли продольный разрез на передней стенке влагалища длиной 4–5 см. Края слизистой влагалища захватывали мягкими зажимами для отсепаровки задней стенки мочевого пузыря от передней стенки влагалища и ШМ. После отсепаровки

мочевого пузыря производилось мобилизация КОС с обеих сторон. Для перфорации КОС использовали специальный проводник, который вводили на расстоянии 1,5–2,0 см от седалищной ости под углом 20° к срединной сагиттальной плоскости пациента под контролем пальца. Проводник с эндопротезом проводили через связку до кожи ягодиц. Свободный конец эндопротеза-ленты выводили через технический прокол в ягодичной области.

В качестве эндопротеза использовали монофиламентную полипропиленовую ленту с атравматическими краями. Физиологичное натяжение достигалось путем сравнительно меньшей выраженности адгезивных свойств ленты при имплантации, а также за счет ее подвижности. Подвижность ленты в раннем послеоперационном периоде при активных движениях позволяло минимизировать симптомы гиперкоррекции.

Данные этапы вмешательства проводили с обеих сторон. Центральную часть эндопротеза-ленты фиксировали 2–3 узловыми швами к передней поверхности ШМ с использованием нерассасывающегося шовного материала.

Разрез на стенке влагалища ушивали с помощью непрерывных рассасывающихся швов. Свободные концы эндопротеза, которые выходили из ягодичной области, подтягивали до восстановления нормального анатомического положения ШМ.

В конце оперативного лечения влагалище обрабатывалось водным раствором антисептика, а затем туго тампонировалось марлевым тампоном. Тампон во влагалище оставался в течение 24 часов. Катетеризация мочевого пузыря осуществлялась до следующего дня. Активизация пациенток происходила через 12 часов после операции в присутствии врача.

При выполнении сакроспинальной фиксации пациенткам, включенным в исследование, также был выполнен ряд симультанных вмешательств: большинству пациенток групп 2 и 3 была выполнена кольпоперинеолеваторопластика (КПЛП)- соответственно в 32 (76,2%) и 52 (65,8%) случаях, а также передняя кольпорафия - 22 пациенткам (52,4%) второй группы и 50 (63,3%) – третьей группы. Сфинктеропластика была произведена 3 пациенткам (9,7%) группы 1 и 4 – (9,5%) группы 2. Ампутация ШМ выполнялась соответственно 4 (11,8%), 4 (9,5%) и 18 (22,8%) пациенткам 1, 2 и 3 групп. В единичных случаях пациенткам, включенным

в исследование, выполнялись конизация ШМ, гистероскопия, лабиопластика по показаниям.

Осмотры пациенток проводили через 3, 6 и 12 месяцев после операции. Анатомические характеристики положения стенок влагалища оценивали по системе POP-Q, функциональные результаты лечения – с помощью валидизированных опросников PFIQ-7 («Pelvic Floor Impact Questionnaire-7»), PFDI-20 («Pelvic Floor Distress Inventory-20»), которые позволили оценить качество жизни пациенток на основании выявления мочевых, аноректальных симптомов и симптомов пролапса гениталий, а также опросника PISQ-12 («Pelvic Organ Prolapse»/»Urinary Incontinence Sexual Questionnaire-12»), позволяющего оценить качество сексуальной жизни пациенток.

Статистический анализ данных, полученных в ходе исследования, проводили с использованием пакетов программ STATISTICA 10 for Windows (StatSoft, США). Нормальность распределения показателей в группах проверяли с использованием критерия Колмогорова–Смирнова. При оценке статистической значимости различий между группами использовали непараметрический критерий Манна – Уитни, при сравнении показателей одной группы на разных этапах наблюдения - критерий Уилкоксона. Оценку достоверности различий между качественными показателями сравниваемых групп проводили с помощью критерия χ^2 (хи-квадрат). Критический уровень достоверности нулевой статистической гипотезы принимали равным 0,05.

РЕЗУЛЬТАТЫ ИССЛЕДОВАНИЯ И ИХ ОБСУЖДЕНИЕ

Апикальный пролапс наблюдался у всех пациенток, включенных в исследование. У абсолютного большинства из них было выявлено цистоцеле - в 24 случаях (70,6%) в группе 1, у 22 - (52,4%) группы 2 и у 50 - (63,3%) группы 3 (таблица 1). Ректоцеле диагностировано у 16 пациенток (47,1%) первой группы, у 32 (76,2%) второй группы и в 52 случаях (41,1%) в третьей группе. Элонгация ШМ отмечена в 5 случаях (14,7%) в группе 1, у 6 пациенток (14,3%) группы 2 и в 18 случаях (22,8%) в третьей группе. Достоверных различий по представленным характеристикам пролапса выявлено не было.

Таблица 1 – Разновидность пролапса гениталий у обследуемых пациенток

Проявления	Группа 1 (LPSSF) (n=34)		Группа 2 (LASSF) (n=42)		Группа 3 (MESH TASSF) (n=79)	
	Абс.	%	Абс.	%	Абс.	%
Апикальный пролапс	34	100	42	100	79	100
Цистоцеле	24	70,6	22	52,4	50	63,3
Ректоцеле	16	47,1	32	76,2	52	41,1
Элонгация шейки матки	5	14,7	6	14,3	18	22,8

Оценка интраоперационных параметров при выполнении хирургических вмешательств по поводу ПТО показала меньшую длительность операции в 3 группе (51,6±10,5 мин) по сравнению с соответствующими значениями в группах 1 и 2 (соответственно 58,4±12,3 и 54,0±6,5 мин, p>0,05) (таблица 2). В целом, применение метода передней билатеральной сакроспинальной фиксации при хирургическом лечении ПТО характеризовалось меньшим объемом кровопотери по сравнению с использованием лигатурного метода (60,6±7,3 мл в группе 3 и 85,7±11,3 мл - в группе 1 (p=0,015 и 0,034 соответственно).

Таблица 2 – Интраоперационные показатели пациенток (M±m)

Показатели	Группа 1 (LPSSF) (n=34)	Группа 2 (LASSF) (n=42)	Группа 3 (MESH TASSF) (n=79)
Длительность операции, мин	58,4±12,3	54,0±6,5	51,6±10,5
Объем кровопотери, мл	85,7±11,3	74,8±6,2	60,6±7,3*#

Примечание: * – p<0,05 относительно группы 1; # – p<0,05 относительно группы 2 (кр. Манна-Уитни)

В процессе выполнения операций не было зарегистрировано интраоперационных осложнений во всех группах пациенток.

Установлено, что в раннем послеоперационном периоде после применения метода билатеральной сакроспинальной фиксации у пациенток 3 группы отмечалась достоверно меньшая, чем при использовании лигатурных методов частота нарушений мочеиспускания. Отмечены следующие нарушения: стрессовая инконтиненция (в группе 1 – 35,3%, в группе 3 – 13,9%, p<0,001), смешанная форма недержания мочи (в группе 1 – 35,8%, в группе 3 – 3,8%, p<0,001),

ургентное недержание мочи (в группе 1 – 41,2 %, в группе 3 – 15,2, p=0,003%) затруднение мочеиспускания (14,7 % только в первой группе) (таблица 3).

Таблица 3 – Нарушения мочеиспускания у пациенток после хирургического лечения

Нарушения мочеиспускания	Группа 1 (LPSSF) (n=34)		Группа 2 (LASSF) (n=42)		Группа 3 (MESH TASSF) (n=79)	
	Абс.	%	Абс.	%	Абс.	%
Стрессовая инконтиненция	12	35,3	12	28,5	11	13,9*
Купировалось самостоятельно	1	2,9	6	14,3	23	29,1*
Смешанная форма нарушений мочеиспускания	12	35,3	8	19,0	3	3,8*#
Обструктивное мочеиспускание	5	14,7	2	4,8	-	-
Ургентное нарушения мочеиспускания	14	41,2	12	28,5	12	15,2*
Купировалось самостоятельно (ургентность)	4	11,8	10	23,8	28	35,4*

Примечание: * – p<0,05 относительно группы 1 ; # – p<0,05 относительно группы 2 (кр. χ^2)

Проведенное исследование показало, что применение метода передней билатеральной сакроспинальной фиксации у пациенток третьей группы способствовало уменьшению длительности стационарного лечения на 26,2% (таблица 4).

Таблица 4 – Длительность госпитализации (M ± m)

Показатель	Группа 1 (LPSSF) (n=34)	Группа 2 (LASSF) (n=42)	Группа 3 (MESH TASSF) (n=79)
Длительность госпитализации, сут	4,2±0,7	3,4±0,9	3,1±0,5*

Примечание: * – p<0,05 относительно группы 1 (кр. Манна-Уитни)

У женщин этой группы было отмечено также статистически значимо меньшее количество осложнений раннего послеоперационного периода: острой задержки мочеиспускания, снижения частоты образования гематом (27,8% в группе 3 и 35,3% в группе 1, p=0,196); ягодичных болей (6,3 % в группе 3, 47,1% в

группе 1, p<0,001) (таблица 5).

Таблица 5 – Частота осложнений в раннем послеоперационном периоде

Осложнения	Группа 1 (LPSSF) (n=34)		Группа 2 (LASSF) (n=42)		Группа 3 (MESH TASSF) (n=79)	
	Абс.	%	Абс.	%	Абс.	%
Острая задержка мочи	8	23,5	6	14,3	1	1,3*#
Гипотония мочевого пузыря	14	41,2	12	28,6	7	8,9*#
Гематома	12	35,3	12	28,6	22	27,8
Ягодичные боли	16	47,1	10	23,8	5	6,3*#
Экструзия шовного материала	-	-	-	-	1	1,3

Примечание: * – p<0,05 относительно группы 1 ; # – p<0,05 относительно группы 2 (кр. χ^2)

Применение метода передней билатеральной сакроспинальной фиксации способствовало снижению частоты жалоб у пациенток с пролапсом –- на 20–60%, в том числе жалоб на нарушение дефекации (7,1% в группе 3 и 17,6% в группе 1), уменьшение частоты диспареунии (2,5% в группе 3 и 20,6% в группе 1, p=0,002), частоты диспареунии de novo (1,3% в группе 3 и 8,8% в группе 1, p=0,047) (таблица 6).

Таблица 6 – Частота рецидивов пролапса (M±m)

Проявления рецидива	Группа 1 (LPSSF) (n=34)		Группа 2 (LASSF) (n=42)		Группа 3 (MESH TASSF) (n=79)	
	Абс.	%	Абс.	%	Абс.	%
Ректоцеле	4	11,8	2	4,8	1	1,3*
Цистоцеле	7	20,5	2	4,8*	2	2,5*
Апикальный пролапс	9	26,5	1	2,4*	-	-
Всего	20	58,8	5	11,9*	3	3,8*

Примечание: * – p<0,05 относительно группы 1 (кр. χ^2)

Частота рецидивов пролапса в отдаленном послеоперационном периоде была значительно ниже в основной группе (3,8 % в группе 3 и 58,8% в группе 1, p<0,001). Рецидив апикального пролапса не встретился ни в одном из наблюдений в основной группе, тогда как в группе сравнения – у 26,5% пациенток.

При этом после выполнения операции в основной группе наблюдалось эффективное устранение апикального пролапса, о чем свидетельствовало положение наиболее выступающей точки ШМ (С), также отмечена положительная

динамика показателей положения наиболее выступающей точек передней (Ва) и задней стенок влагалища (Вр), что также соответствовало о хороших анатомических результатах репозиции стенок влагалища.

Анализ проявлений дисфункции тазовых органов с помощью опросника PFDI-20, показал, что в группе 3 спустя 3, 6 и 12 месяцев значения данного показателя были статистически значимо ниже (p=0,018, 0,008 и 0,022 соответственно) соответствующих уровней в группах 1 и 2, что свидетельствовало о лучшем функциональном результате лечения (рисунок 1).

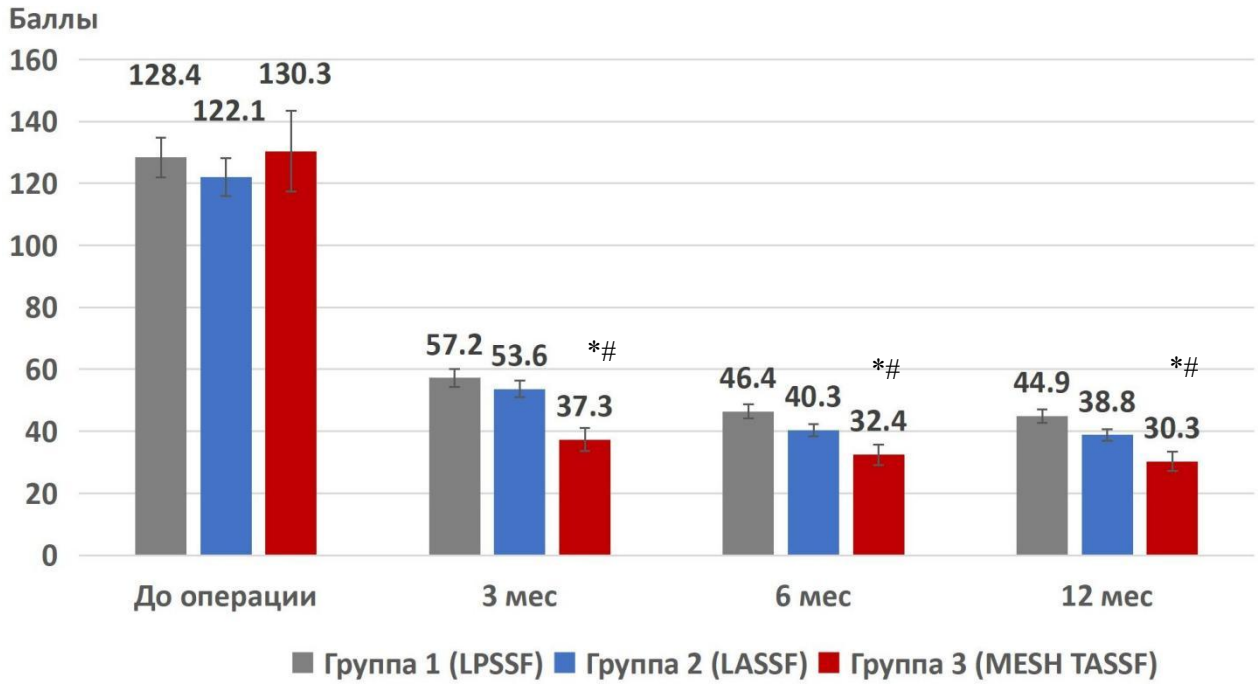

Рисунок 1. Динамика показателей дисфункции тазовых органов (PFDI-20) у пациенток с ПТО при использовании разных методов лечения пролапса, сумма баллов (M±m); * – p<0,05 относительно группы 1; # - p<0,05 относительно группы 2 (кр. Манна- Уитни).

Оценку качества жизни пациенток проводили с помощью опросника PFIQ-7. Было установлено, что если до операции значение суммарного балла этого опросника в группах значительно не различались, то через 3, 6 и 12 месяцев после выполнения вмешательства уровни этого параметра были статистически значимо ниже (p=0,003, 0,015 и 0,044 соответственно) в группе 3 по сравнению с показателями групп 1 и 2 (рисунок 2).

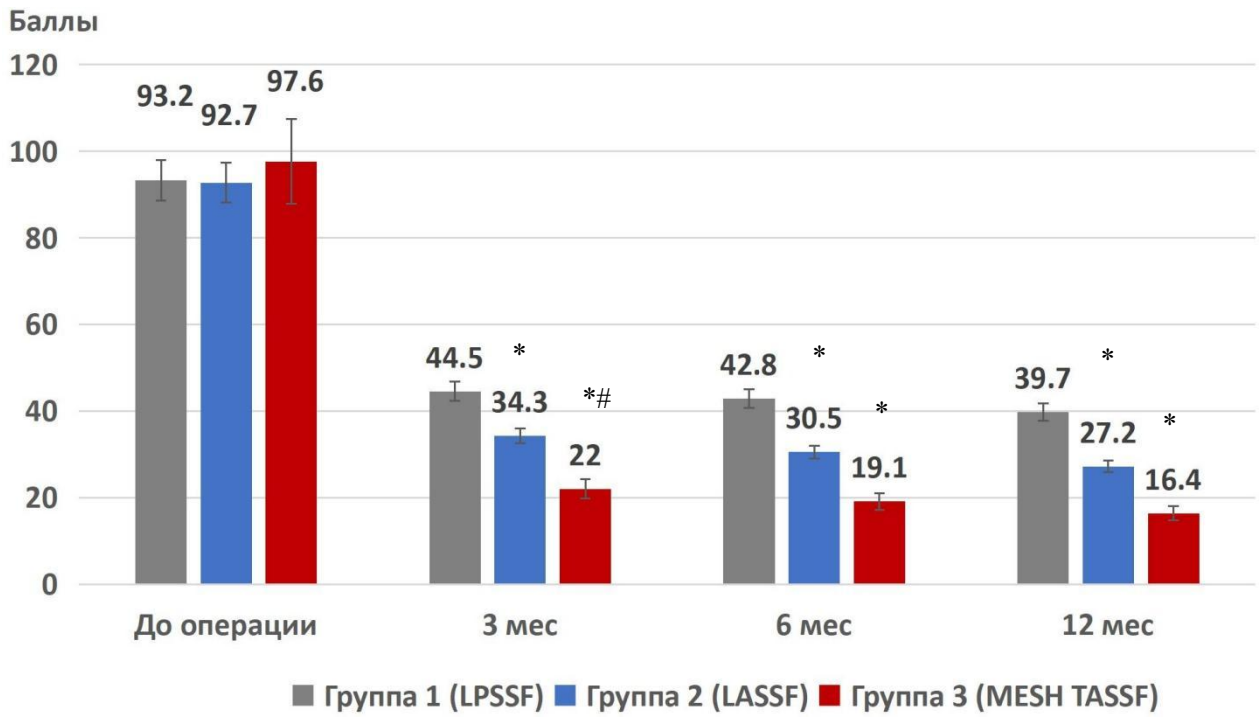

Рисунок 2. Динамика показателей качества жизни (PFIQ-7) пациенток с ПТО при использовании разных методов лечения пролапса, сумма баллов (M±m); * – p<0,05 относительно группы 1; # – p<0,05 относительно группы 2 (кр. Манна-Уитни)

Анализ качества сексуальной жизни пациенток по опроснику PISQ-12 показал, что до хирургического лечения ПТО значение показателя в группах обследуемых женщин существенно не различалось и было на уровне 11,4–12,5 балла (рисунок 3).

Через 3 месяца после хирургического лечения ПТО у пациенток группы 1 значение данного показателя возросло до 15,2±1,9 балла, во второй группе было выше – 19,6±3,8 балла, но достоверно не отличалось от такового в первой группе. Максимальным было значение данного показателя у пациенток третьей группы – 21,0±2,7 балла, при этом оно было статистически значимо выше (p=0,034), чем в группе 1.

Спустя 6 месяцев подобная тенденция сохранилась, отмечалось дальнейшее повышение значения показателя во всех группах пациенток. При этом в группе 3 его величина возросла, достоверно превышая (p<0,001 и 0,018 соответственно) таковые в группах 1 и 2.

Через 12 месяцев после выполнения вмешательства у женщин группы 1 значение показателя несколько снизилось, составив 15,5±3,9 балла, а в группах 2 и 3 увеличилось соответственно до 24,9±2,4 и 30,7±3,5 балла. Выявленные ранее соотношения сохранялись, величина данного параметра у пациенток третьей группы была статистически значимо больше (p<0,001 и 0,025 соответственно), чем в группах 1 и 2.

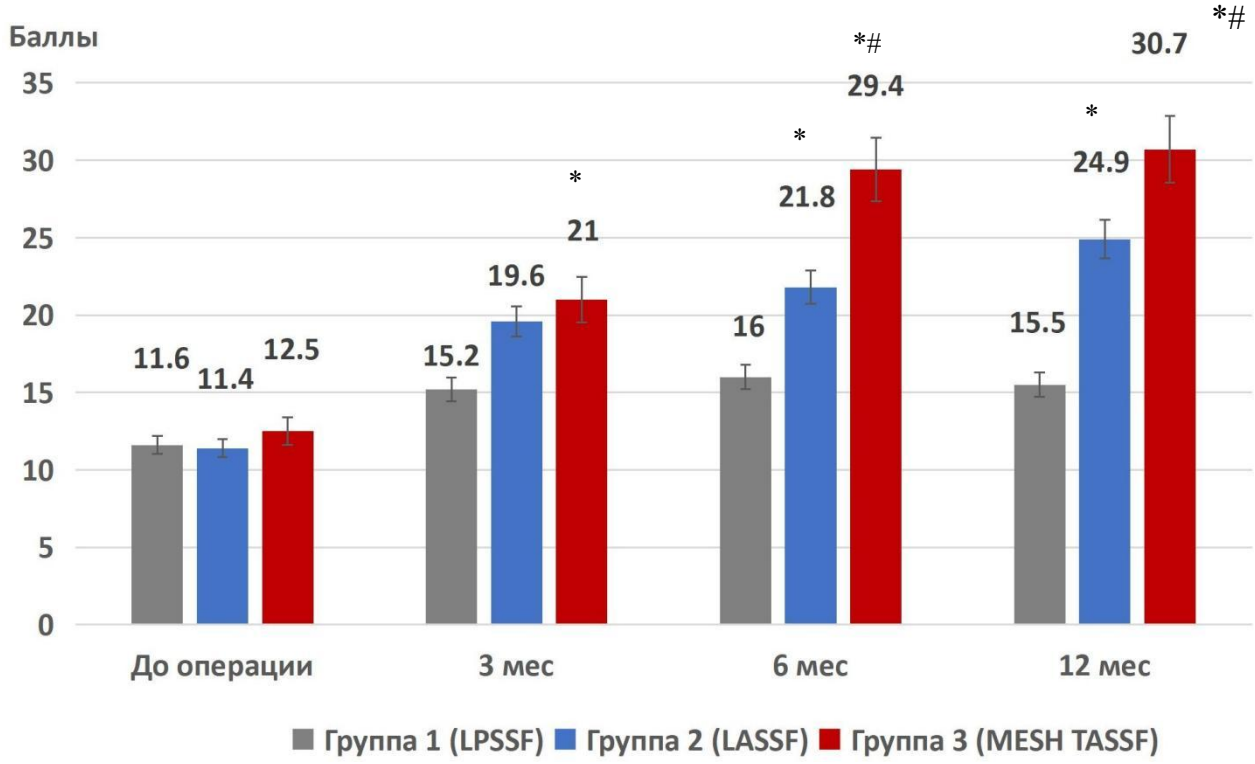

Рисунок 3. Результаты оценки качества сексуальной жизни у пациенток с ПТО по опроснику PISQ-12 при использовании разных методов лечения пролапса, сумма баллов (M±m); * – p<0,05 относительно группы 1; # – p<0,05 относительно группы 2 (кр. Манна- Уитни)

Таким образом, по результатам анкетирования PISQ-12 у пациенток, включенных в исследование, после проведенного хирургического лечения ПТО наблюдалось повышение показателей, характеризующих сексуальную функцию, а также улучшение психоэмоционального состояния, которое было более выражено у женщин третьей группы.

Проведенное исследование показало, что разработанный метод лечения апикального ПТО с использованием переднего доступа является клинически эффективным и безопасным.

ВЫВОДЫ

1. Преимуществом передней билатеральной сакроспинальной фиксации с применением синтетической ленты является более безопасная техника проведения протеза «изнутри-кнаружи». Сочетание коррекции апикального пролапса гениталий с одномоментной реконструкцией шейки матки, цисто- и ректоцеле является обоснованным.

2. Представленный метод характеризуется меньшим объемом кровопотери по сравнению с использованием задней сакроспинальной фиксации (60,6±7,3 мл в группе 3 и 85,7±11,3 мл – в группе 1, p=0,015 и 0,034 соответственно) и минимизацией интра- и послеоперационных осложнений: снижения частоты образования гематом (27,8% в группе 3 и 35,3% в группе 1, p=0,176); ягодичных болей (6,3% в группе 3, 47,1% в группе 1, p<0,001), снижением частоты нарушений мочеиспускания: стрессовой инконтиненции (13,9% в группе 3 и 35,3% в группе 1, p<0,001), смешанной формы недержания мочи (3,8% в группе 3 и 35,3% в группе 1, p<0,001), ургентного недержания мочи (15,2% в группе 3 и 41,2% в группе 1, p=0,003); затрудненного мочеиспускания (14,7% в группе 1), гипотонии мочевого пузыря (8,9% в группе 3 и 41,2% в группе 1, p<0,001).

3. Применение авторского метода хирургического лечения пролапса тазовых органов способствует уменьшению продолжительности стационарного лечения на 26,2% (3,1±0,5 в группе 3 и 4,2±0,7 суток в группе 1, p=0,013), снижению выраженности болевого синдрома в послеоперационном периоде.

4. Использование MESH TASSF фиксации по сравнению с лигатурным методом лечения пролапса способствует улучшению качества жизни, в том числе снижению нарушений дефекации (7,1% в группе 3 и 17,6% в группе 1, p=0,173), уменьшению частоты диспареунии (2,5% в группе 3 и 20,6% в группе 1, p=0,002), частоты диспареунии de novo (1,3% в группе 3 и 8,8% в группе 1, p=0,047), при этом выявленные отличия сохранялись у пациенток на протяжении 12 месяцев и более после операции.

5. MESH-билатеральная сакроспинальная фиксация с использованием переднего доступа является клинически эффективным, сравнительно безопасным методом лечения пролапса тазовых органов, способствующим значительному

снижению рецидивов заболевания (3,8% в группе 3 и 58,8% в группе 1, $p<0,001$), частоты протрузии и возникновения эрозии влагалища.

ПРАКТИЧЕСКИЕ РЕКОМЕНДАЦИИ

1. Для достижения максимальной эффективности проводимого оперативного лечения у больных с пролапсом гениталий, целесообразно оценивать наличие функциональных нарушений, используя валидизированные опросники и выполнять комплексную одномоментную коррекцию структурно-функциональных изменений тазового дна.

2. В качестве показаний к выполнению передней билатеральной сакроспинальной фиксации следует рассматривать наличие передне-апикального или апикального пролапса гениталий (C или Ba+C пролапс по POP-Q, II-IV стадии). Пациентки, планирующие беременность, должны быть проинформированы о необходимости последующего абдоминального родоразрешения.

3. Способ коррекции апикального пролапса гениталий – передняя билатеральная сакроспинальная фиксация включает следующие этапы:

– катетеризация мочевого пузыря, субфасциальная гидропрепаровка в переднюю стенку влагалища и седалищно-прямокишечные ямки;

– проведение продольного разреза передней стенки влагалища (4–5 см), отсепаровка мочевого пузыря, мобилизация крестцово-остистых связок;

– проведение свободных концов эндопротеза – ленты проводником-перфоратором путем перфорации крестцово-остистой связки на расстоянии 1,5–2,0 см от седалищной ости под углом 20° к срединной сагиттальной плоскости «изнутри-кнаружи» и выведение их через кожные проколы в ягодичной области с обеих сторон;

– фиксация центральной части эндопротеза – ленты к передней поверхности шейки матки нерассасывающимися нитями;

– зашивание кольпотомной раны непрерывным швом;

– подтягивание свободных концов эндопротеза-ленты, обеспечивая физиологическое положение шейки матки (на уровне седалищных остей), отсечение выведенных концов протеза на уровне кожных разрезов в ягодичных областях.

4. Использование в качестве фиксирующего элемента нерассасывающейся макропористой монофиламентной полипропиленовой ленты-протеза обеспечивает надежную фиксацию шейки матки с исключением вероятности отрыва. Использование проводника по методике «изнутри-кнаружи» позволяет уменьшить диаметр раневого канала, предотвратить ранение смежных органов, нервных окончаний и сосудистых пучков, снизить продолжительность операции, стандартизировать технику вмешательства. Отсутствие прямого контакта кольпотомной раны с сетчатой лентой минимизирует риск формирования эрозии влагалища.

СПИСОК СОКРАЩЕНИЙ

КОС – крестцово-остистая связка

КПЛП – кольпоперинеолеваторопластика

ПТО – пролапс тазовых органов

LASSF (ligature anterior sacrospinous fixation) – передняя сакроспинальная фиксация с использованием лигатуры

MESH TASSF (tape anterior sacrospinous fixation) – передняя сакроспинальная фиксация с использованием синтетической ленты

LPSSF (ligature posterior sacrospinous fixation) – задняя сакроспинальная фиксация с использованием лигатуры

СПИСОК РАБОТ, ОПУБЛИКОВАННЫХ ПО ТЕМЕ ДИССЕРТАЦИИ

1. Попов А.А. Хирургическая коррекция передне-апикального пролапса гениталий с позиции оперативного доступа / Попов А.А., Еникеев М.Э., Клюшников И.Д., Снурицына О.В., Федоров А.А., Коваль А.А., Тюрина С.С., Бабаева С.А. // Российский вестник акушера-гинеколога. – 2023. – Т. 23. – № 3. – С. 85–91 **(перечень ВАК РФ).**

2. Попов А.А. Изучение клинической эффективности и безопасности методов хирургической коррекции апикального пролапса гениталий / Попов А.А., Бабаева С.А., Федоров А.А., Тюрина С.С., Идашкин А.Д., Клюшников И.Д., Ефремова Е.С. // Российский вестник акушера-гинеколога. – 2023. – Т. 23. – № 4. –

С.58–64 **(перечень ВАК РФ).**

3. Попов А.А. Применение передней билатеральной сакроспинальной фиксации в лечении апикального пролапса гениталий / Попов А.А., Гаджиева С.А. // Акушерство, гинекология и репродукция. – 2024. – Т.18. – № 3. – https://doi.org/10.17749/2313-7347/ob.gyn.rep.2024.470 **(перечень ВАК РФ).**

4. ПАТЕНТ № RU 2021128237 Российская Федерация, МПК A61B 17/42. Способ хирургической коррекции опущения матки: 2021128237: заявл. 27.09.2021: опубл. 15.03.2022 / Попов А.А., Бабаева С.А., Федоров А.А., Ефремова Е.С., Клюшников И.Д.