На правах рукописи

Сафонова Наталья Евгеньевна

КЛИНИЧЕСКОЕ ЗНАЧЕНИЕ КОМПЛЕКСНОЙ НЕИНВАЗИВНОЙ ДИАГНОСТИКИ ОПУХОЛЕЙ ЯИЧНИКОВ У ЖЕНЩИН РЕПРОДУКТИВНОГО ВОЗРАСТА

3.1.4. Акушерство и гинекология

АВТОРЕФЕРАТ

диссертации на соискание ученой степени кандидата медицинских наук

Москва – 2024 г.

Диссертационная работа выполнена в Федеральном государственном бюджетном образовательном учреждении дополнительного профессионального образования «Российская медицинская академия непрерывного профессионального образования» Министерства здравоохранения Российской Федерации.

Научный руководитель:
доктор медицинских наук, профессор **Подзолкова Наталия Михайловна**

Официальные оппоненты:
Давыдов Александр Ильгизирович – доктор медицинских наук, профессор, Федеральное государственное автономное образовательное учреждение высшего образования Первый Московский государственный медицинский университет имени И.М. Сеченова Министерства здравоохранения Российской Федерации (Сеченовский Университет), кафедра акушерства, гинекологии и перинатологии Института клинической медицины имени Н.В. Склифосовского, профессор кафедры;
Козаченко Андрей Владимирович – доктор медицинских наук, профессор РАН, Федеральное государственное бюджетное учреждение «Национальный медицинский исследовательский центр акушерства, гинекологии и перинатологии имени академика В.И. Кулакова» Министерства здравоохранения Российской Федерации, гинекологическое отделение отдела оперативной гинекологии и общей хирургии, ведущий научный сотрудник.
Ведущая организация: Федеральное государственное автономное образовательное учреждение высшего образования «Российский национальный исследовательский медицинский университет имени Н.И. Пирогова» Министерства здравоохранения Российской Федерации.

Защита диссертации состоится «_____» _____2024 г., в 14.00 ч. на заседании диссертационного совета 72.1.010.01 при Государственном бюджетном учреждении здравоохранения Московской области «Московский областной научно-исследовательский институт акушерства и гинекологии имени академика В.И. Краснопольского» Министерства здравоохранения Московской области (101000, г. Москва, ул. Покровка, д. 22а).

С диссертацией можно ознакомиться в библиотеке и на сайте (http://moniiag.ru) Государственного бюджетного учреждения здравоохранения Московской области «Московский областной научно-исследовательский институт акушерства и гинекологии имени академика В.И. Краснопольского» Министерства здравоохранения Московской области (101000, г. Москва, ул. Покровка, д. 22а).

Автореферат разослан “_____” _____ 2024 г.
Ученый секретарь диссертационного совета
доктор медицинских наук, профессор Щукина Наталья Алексеевна

ОБЩАЯ ХАРАКТЕРИСТИКА РАБОТЫ

Актуальность темы исследования

Несмотря на длительную историю, проблема ранней диагностики опухолей яичников в практической гинекологии продолжает оставаться нерешенной (Коган Я.Э., 2018; Давыдов А.И. и др., 2017; Подзолкова Н.М. и др., 2009; Forstner R., et al., 2017). К сожалению, об эффективных методах раннего обнаружения новообразований яичников говорить сложно, поскольку созданные к настоящему времени скрининговые программы в отношение рака органов репродуктивной системы женщины неприемлемы к раку яичников (Саевец В.В., Ульрих А.А. и др., 2023; Paik E.S., et al., 2016). Скрининговое УЗИ и определение уровня опухолевых маркеров крови, специфичных для новообразований яичников, не входят в обязательную программу диагностики и, несмотря на большую доказательную базу, носят преимущественно рекомендательный характер (Адамян Л.В. и др., 2018; Протасова А.Э. и др., 2019; Халмухамедова А. Е., 2017). Отсутствие патогномоничных или высокоспецифичных клинических симптомов опухолей яичников затрудняет своевременную диагностику новообразований, увеличивает частоту значительных по объему ургентных хирургических вмешательств, в т.ч. в непрофильных отделениях (Гасымова Д.М., 2017).

Вместе с тем, определение точной характеристики новообразований яичников имеет принципиальное значение для маршрутизации больных и создания оптимального алгоритма их ведения (Матейкович Е.А. и др., 2021; Сергейко И.В. и др., 2014; Sehgal N., 2019).

Степень разработанности темы исследования

Учитывая отсутствие единого мнения о целесообразности проведения предоперационной биопсии новообразования яичника, с целью гистологической верификации опухоли, современные исследования направлены на улучшение неинвазивной предоперационной диагностики опухолей

яичников и определение правильной хирургической тактики у данных пациенток.

Наиболее изученными неинвазивными методами диагностики являются определение опухолевых маркеров и расчет диагностических индексов, таких как CA 125, CA 19-9, HE4, РЭА, ROMA, RMI и других. В литературе имеются противоречивые данные об эффективности опухолевых маркеров, в частности, отсутствуют рекомендации о необходимом наборе онкомаркеров и характере новообразований, при котором последние необходимо исследовать.

Наиболее изученным обязательным методом неинвазивной диагностики новообразований яичников является трансвагинальное УЗИ (ТВУЗИ). Данный метод, обладающий высокой информативностью, к сожалению, не лишен недостатков, главным из которых является субъективность интерпретации полученного изображения в зависимости от квалификации специалиста.

В настоящее время внимание исследователей привлекает ультразвуковое исследование с контрастным усилением (КУУЗИ). В первую очередь оно предназначено для оценки степени и характера кровотока (Torre L.A., et al., 2018). По данным исследователей, данный метод не уступает таким методам исследования, как МРТ и КТ (Агеев А.С. и др., 2016; Соснова Е.А., 2013; Солопова А.Е., 2019; Matalliotakis M., et al., 2019). Однако роль ультразвукового метода с контрастным усилением в гинекологии остается неопределенной.

Цель исследования:

Усовершенствование системы обследования пациенток репродуктивного возраста с опухолями яичников.

Задачи исследования:

1. Изучить особенности анамнеза, клинической картины и морфологической структуры опухолей яичников у пациенток репродуктивного возраста.
2. Провести сравнительный анализ диагностической эффективности исследования опухолевых маркеров (CA 125,

HE4), диагностических индексов (RMI, ROMA), данных ультразвукового исследования в качестве предоперационной диагностики опухолей яичников у пациенток репродуктивного возраста.

3. Оценить и сравнить диагностическую эффективность ультразвукового исследования в В-режиме с применением стратификационной системы O-RADS и ультразвукового исследования с внутривенным контрастным усилением в дифференциальной диагностике опухолей яичника.
4. Оценить влияние органосохраняющего лечения опухолей яичников на репродуктивную функцию пациенток в возрасте от 18 до 40 лет.
5. Разработать алгоритм диагностики и тактики ведения женщин с опухолями яичников в репродуктивном возрасте.

Научная новизна исследования

В данном исследовании была оценена эффективность комплексной неинвазивной диагностики опухолей яичников у женщин репродуктивного возраста. Было изучено применение классификации O-RADS в условиях реальной клинической практики. В рамках данного исследования оценивалась эффективность ультразвукового исследования с контрастным усилением в дифференциальной диагностике новообразований яичников и возможность интегрирования данного метода в алгоритм диагностики и маршрутизации пациенток с опухолями яичников. Проведен анализ ультразвуковых характеристик новообразований яичников, характерных для доброкачественных новообразований процессов. Оценена диагностическая эффективность опухолевых маркеров (CA 125, HE4) и диагностических индексов (ROMA, RMI) и возможность их комбинированного применения при диагностике опухолей яичников. На основании полученных данных был уточнен алгоритм тактики ведения и маршрутизации пациенток с опухолями яичников. Впервые были изучены отдаленные результаты органосохраняющего лечения опухолей яичников,

через 3-5 лет, на репродуктивную функцию пациенток в возрасте 18-40 лет.

Теоретическая и практическая значимость работы

Результаты работы позволили систематизировать и дополнить принципы дифференциальной диагностики опухолей яичников, определить роль и место ТВУЗИ с контрастированием у больных с объемными образованиями яичников, проследить отдаленные результаты хирургического лечения пациенток с нереализованной репродуктивной функцией. На основании применения современных методов математического анализа доказана невысокая информативность определения опухолевых маркеров в дифференциальной диагностике доброкачественных новообразований яичников. Онкомаркеры позволяют лишь заподозрить злокачественный характер опухоли, выявленной по данным инструментального исследования, но не могут являться весомым аргументом в определении характера опухолевидного процесса. Применение в нашей работе стратификационной системы O-RADS показало высокую эффективность в дифференциальной диагностике доброкачественных и злокачественных новообразований яичника с достижением высоких показателей специфичности при сохранении показателей чувствительности. Контраст-усиленное ультразвуковое исследование обеспечило дополнительную визуализацию строения опухоли яичника (перегородки в опухоли, солидный компонент, неоднородное содержимое опухоли, кровоток в опухоли) по сравнению с данными, полученными при ультрасонографии в режиме серой шкалы у 88% пациентов, что подтверждает перспективность дальнейшего изучения этого метода в диагностике гинекологической патологии.

Методология и методы исследования

В диссертационной работе представлены результаты ретроспективно-проспективного исследования, выполненного на базе гинекологического и онкогинекологического отделений ГБУЗ «ГКБ им. Д.Д. Плетнева» ДЗМ в период с 2016 года по 2020

гг. В проспективную группу было включено 100 пациенток (n=100), прооперированных в ГБУЗ «ГКБ им. Д.Д. Плетнева» ДЗМ в период с 09.2019 года по 12.2020 год по поводу новообразований яичников. В ретроспективную группу включено 1195 пациенток, прооперированных в ГБУЗ «ГКБ им. Д.Д. Плетнева» ДЗМ в период с 2016 года по 2019 год по поводу доброкачественных опухолей яичников. Для решения поставленных цели и задач применялись клинические, лабораторные, инструментальные и статистические методы исследования. Ретроспективно показатели изучались на основании данных медицинских карт, архивных документов, вопросников, анкет.

Проведение настоящего исследования одобрено локальным Комитетом по этике научных исследований ФГБОУ ДПО РМАНПО Минздрава России до его начала (протокол №12 от 11.12.2018г.). Все испытуемые перед включением в исследование подписали информированное добровольное согласие на обработку их персональных данных в научных целях.

Основные положения, выносимые на защиту:

1. Наиболее информативными опухолевыми маркерами и диагностическими индексами в дифференциальной диагностике новообразований яичников являются CA 125, HE4, ROMA, RMI. Данные маркеры имеют вспомогательное значение и должны применяться при получении ультразвукового изображения по системе O-RADS 3 и более.
2. Оценка УЗ-изображения по системе O-RADS позволяет стандартизировать заключение врача, повышает объективность проводимого УЗИ. УЗИ с контрастным усилением позволяет повысить информативность данного метода при трудных клинических случаях и может применяться при исследовании УЗ-изображений O-RADS 3 и более.
3. После органосохраняющего лечения новообразований яичников, вне зависимости от гистологического типа опухоли, повышаются показатели беременности с абортивным исходом, увеличиваются показатели беременности, наступившей в

результате вспомогательных репродуктивных технологий (ВРТ). Наиболее значимыми предикторами снижения овариального резерва служили наличие эндометриоидных кист, а также размер образования, превышающий в диаметре 5 см.

Степень достоверности результатов исследования

Степень достоверности результатов исследования обеспечивается научной постановкой цели и задач исследования, подтверждается достаточным числом наблюдений. Достоверность результатов обоснована выбором точных инструментальных методов исследования. Статистическая обработка данных выполнена с использованием пакетов прикладных программ Statistica 10 и Microsoft Exel 2010.

Апробация материалов диссертации

Материалы и результаты исследований представлены и доложены на XI, XII Конференции молодых ученых с международным участием «Трансляционная медицина: возможное и реальное» (Москва, 2020, 2021), XXI Всероссийском научно-образовательном форуме «Мать и дитя» (Москва, 2020), IV Всероссийской конференции молодых ученых с международным участием «Здоровье женщины в XXI веке» (Москва, 2020), XXIII Всероссийском научно-образовательном форуме «Мать и дитя» (Москва, 2022), VII Национальном научно-образовательном конгрессе с международным участием «Онкологические проблемы от менархе до постменопаузы» (Москва, 2023).

Апробация диссертации состоялась на научной конференции сотрудников кафедры акушерства и гинекологии ФГБОУ ДПО РМАНПО Минздрава России (09.06.2023г.).

Внедрение в практику результатов исследования

Результаты диссертационного исследования внедрены в клиническую практику гинекологического отделения ГБУЗ «ГКБ им. Д.Д. Плетнёва ДЗМ». Кроме того, результаты проведенного исследования включены в учебные планы программ подготовки ординаторов и врачей по направлению «Акушерство и

гинекология» на кафедре акушерства и гинекологии ФГБОУ ДПО РМАНПО Минздрава России.

Личный вклад автора

Автором самостоятельно разработаны дизайн и программа исследования, выполнено более 70% диагностических манипуляций, включая ультразвуковые методы. Автором обоснована система комплексной дифференциальной диагностики и тактики ведения больных с опухолями яичников репродуктивного возраста. Автор выполнил статистический анализ работы, описал полученные результаты, сформулировал выводы, практические рекомендации и основные положения, выносимые на защиту.

Публикация материалов исследования

По теме диссертации опубликовано 9 работ, из них 5 – в журналах, включенных в перечень ведущих периодических изданий ВАК и международную базу данных Scopus (Q3), 4 – в виде тезисов докладов на международных конгрессах.

Соответствие диссертации паспорту научной специальности

Диссертация соответствует паспорту научной специальности 3.1.4. Акушерство и гинекология. Результаты диссертации соответствуют области исследования специальности.

Объем и структура диссертации

Диссертация изложена на 113 страницах машинописного текса, состоит из введения, обзора литературы, клинической характеристики обследованных пациентов и методов исследования, результатов собственных исследований и их обсуждения. Работа иллюстрирована 14 таблицами и 21 рисунком.

ОСНОВНОЕ СОДЕРЖАНИЕ РАБОТЫ

Материал и методы исследования

Предметом данного исследования являются новообразования яичника у женщин репродуктивного возраста. Объектом

исследования являются пациентки репродуктивного возраста (18-40 лет) с подтвержденным новообразованием яичника (неуточненного характера) различными методами диагностики (УЗИ, КТ, МРТ). В соответствие с поставленными целью и задачами, в частности с целью оценки влияния органосохраняющего лечения на репродуктивную функцию женщин, было сформировано 2 группы пациенток: проспективная и ретроспективная группы. Имея проспективный характер, данное исследование включило 100 пациенток (n=100), прооперированных в гинекологическом и онкогинекологическом отделениях ГБУЗ «ГКБ им. Д.Д. Плетнева» ДЗМ по поводу новообразований яичников. В ретроспективную группу вошло 1195 пациенток, прооперированных в гинекологическом и онкогинекологическом отделениях ГБУЗ «ГКБ им. Д.Д. Плетнева» ДЗМ по поводу доброкачественных образований яичников. Пациентки были разделены на 3 группы по возрастному интервалу: в I группу вошли пациентки 18-26 лет (n=233), во II группу – пациентки 27-35 лет (n=539), в III группу - пациентки 36-40 лет (n=423).

Всем пациенткам на предоперационном этапе выполнялось клинико-лабораторное и инструментальное обследование, в т.ч. обследование желудочно-кишечного тракта (эзофагогастродуоденоскопия, колоноскопия), а также изучался соматический и акушерско-гинекологический анамнез. Из числа лабораторных показателей оценивался уровень опухолевых маркеров венозной крови, таких как CA-125, HE4 с последующим расчетом индексов RMI и ROMA для пременопаузы (референсные значения – CA 125 (<35 Ед/мл), HE4 (<70 пмоль/л), RMI <200 баллов, ROMA <7,4%). На первом этапе пациенткам проспективной группы производилось ультразвуковое исследование в режиме серой шкалы с допплерометрической оценкой кровотока (аппарат Voluson E8 Expert (GE Medical Systems, MA, USA)). Оценка нативного изображения проводилась согласно критериям O-RADS, 2018г. На втором этапе пациенткам производилось УЗИ с внутривенным контрастированием

СОНОВЬЮ (SONOVUE) BRACCO SUISSE, SA (Швейцария), зарегистрированный в России с 2014 года.

Пациентки проспективной группы были разделены на 2 подгруппы: 1 подгруппа (n=67), соответствовала критериям международной терминологии O-RADS – 2-3 (низкий риск злокачественности), 2 подгруппа (n=33) соответствовала критериям O-RADS – 4-5 (средний и высокий риск злокачественности). Если ультразвуковая картина трактовалась O-RADS-1 и представляла нормальную структуру яичника, то такие пациенты были исключены из исследования. Пациенты, классифицированные как O-RADS -2, были включены в исследовании после наблюдения в течение 3-12 месяцев, при отсутствии динамики размеров новообразования и при наличии жалоб. Пациенты, у которых новообразования соответствовали критериям O-RADS 4-5, направлялись для оперативного лечения к гинекологу-онкологу.

В исследование были включены пациенты, которым производились следующие виды эндоскопического хирургического лечения: одно-/двусторонняя цистэктомия (энуклеация капсулы кисты), резекция яичника, аднексэктомия с одной стороны. Для достижения гемостаза использовались электрохирургические инструменты (биполярная коагуляция). У оперированных пациенток выполнялось исследование уровня АМГ до операции, через 6 месяцев и через год после хирургического лечения. Уровень АМГ в сыворотке венозной крови измеряли методом иммуноферментного анализа. Низким уровнем АМГ считали менее 1,2 нг/мл, согласно клиническим рекомендациям Министерства здравоохранения РФ от 2019г.

РЕЗУЛЬТАТЫ ИССЛЕДОВАНИЯ И ИХ ОБСУЖДЕНИЕ

Средний возраст пациенток составил 32,7±6,72 лет («M±S»).

Анализ репродуктивной функции показал, что у 23% пациенток выявлено бесплодие. В большинстве случаев по поводу наличия первичного бесплодия и наличия новообразования яичников (15%) было рекомендовано оперативное лечение. У каждой второй обследованной в анамнезе

были роды. У остальных 27% женщин предыдущие беременности закончились абортами (искусственными и самопроизвольными), неразвивающейся беременностью в различные сроки гестации, а также трубной беременностью (3%). Ранее оперативные вмешательства на придатках матки по поводу цистаденом, эндометриоидных кист яичников, трубно-перитонеального бесплодия перенесли 18% пациенток. Кесарево сечение в анамнезе отмечено у 12% женщин. Основными жалобами, предъявляемыми в предоперационном периоде, были: бесплодие – 23 (23%), дисменорея различной степени выраженности – 19 (19%), тазовая боль – 13 (13%), диспареуния – 7 (7%), аномальные маточные кровотечения – 6 (6%). 32 (32%) пациентки жалоб не предъявляли, а образования яичников у них были обнаружены при профилактическом осмотре по данным УЗИ органов малого таза. Детальный сбор и анализ данных анамнеза показал, что новообразования яичников не обладают характерной клинической картиной, но появившиеся жалобы заставляют пациенток обратиться к гинекологу для обследования. Как показали проведенные исследования, в реальной клинической практике сложности вызывает интерпретация кистозных образований яичников, персистирующих более 3-4 месяцев поскольку, с одной стороны, данная ситуация позволяет предположить наличие истинной опухоли яичника, с другой — не исключена возможность длительного сохранения ретенционного образования. Диагностическая эффективность опухолевых маркеров (CA 125, HE4) и диагностических индексов RMI и ROMA (расчет для пременопаузы) в диагностике злокачественных новообразований яичников представлена в таблице 1.

Стоит отметить, что в качестве дифференциальной диагностики доброкачественных опухолей яичников онкомаркеры CA 125 и HE4 имеют крайне низкую прогностическую ценность (Glorie N., et al., 2019; Gomes T.A., et al., 2020; Huang X., et al., 2019). Но тем не менее в нашем исследовании продемонстрировано, что изучение комбинации опухолевых маркеров CA 125 и HE4 приводит к повышению

чувствительности - 92,3% (95% ДИ, 88-96%) и специфичности - 91,8% (95% ДИ, 77-96%) диагностических тестов при выявлении ЗНО яичника и уменьшается количество ложноотрицательных результатов (AUC=0,94, p<0,01), что согласуется с данными Dochez V. и соавторов, 2019. При сравнении индексов ROMA и RMI, отмечены эквивалентные показатели чувствительности и специфичности, диагностической эффективности (ROMA – Se - 87,1% (95% ДИ, 82-91%), Sp - 80,9% (95% ДИ, 76-93%), AUC=0,84 и RMI - Se - 79,4% (95% ДИ, 75-83%), Sp - 86,4% (95% ДИ, 82-91%), AUC=0,85), соответственно. Эти данные согласуются с данными Moro F. и соавторов, 2019, согласно которым комбинирование УЗИ органов малого таза и определение опухолевых маркеров повышает чувствительность и специфичность диагностических алгоритмов. В частности, диагностическая эффективность RMI увеличивается за счет данных ультразвукового исследования (p≤0,05).

Согласно проведенному исследованию в структуре заболеваемости преобладали эндометриоидные кисты яичников - 32%; 21% новообразований был представлен дермоидными кистами, 18% приходилось на серозные и муцинозные цистаденомы, 3% – на функциональные кисты и кисты желтого тела. Показания к удалению фолликулярных кист присутствовали только у пациенток, имеющих симптомы (отсутствие эффекта от консервативной терапии в течение 3 и более месяцев, рецидивирующий характер образований, а также ошибки интерпретации данных предоперационного обследования).

Согласно результатам гистологического исследования из 100 опухолей яичников у 21 (21%) пациентки подтвержден злокачественных характер новообразований, в 79 (79%) – удаленные новообразования были доброкачественными.

Таблица 1 – Диагностическая эффективность опухолевых маркеров (CA 125, HE4) и диагностических индексов RMI и ROMA

	Se (%) (95% ДИ)	Sp (%) (95% ДИ)	PPV (%)	NPV (%)	LR+	LR-	OR	Acc (%) (95% ДИ)	AUC
CA 125	76,6 (72-80)	75,7 (71-80)	57,5	88,3	3,152 (1,28 – 5,82)	0,309 (0,001 – 0,62)	10,25 (2,8 – 21,26	76 (72-80)	0,78
HE4	86,5 (82-90)	82,5 (78-86)	74,4	91,2	4,943 (1,12 – 6,73)	0,164 (0,001 – 0,58)	30,31 (5,9 – 52,1)	84 (80-88)	0,89
CA125 + HE4	92,3 (88-96)	91,8 (77-96)	87,8	94,9	11,26 (3,01 – 27,4)	0,083 (0,004 – 0,62)	133,3 (80,7 – 162,4)	92 (88-96)	0,94
RMI	79,4 (75-83)	86,4 (82-91)	75,0	89,0	5,84 (1,17 – 12,3)	0,238 (0,003 – 1,5)	24,39 (7,4 – 46,8)	84 (80-88)	0,85
ROMA	87,1 (82-91)	80,9 (76-93)	73,9	90,7	4,56 (1,23 – 10,8)	0,159 (0,003 – 1,5)	27,77 (5,3 – 42,9)	83 (79-86)	0,84

По данным цветового доплеровского картирования (ЦДК) у 25% пациенток не выявлено васкуляризации в новообразовании яичника (1 балл), у 59% отмечены единичные локусы кровотока в капсуле образования (2 балла), у 6% - умеренная васкуляризациия (3 балла), у 10 % - высокая васкуляризация (4 балла).

Индекс резистентности (ИР) <0,4 наблюдался в 25 (25%) опухолях яичников, и 9 (9%) были злокачественными, тогда как ИР ≥ 0,4 присутствовал в 27 (27%) опухолях, и 14 (14%) были злокачественными (p≤0,05). Пороговое значение ИР, равное 0,4, не позволяло надежно дифференцировать злокачественные опухоли яичников от доброкачественных. При оценке показателя ИР <0,4, ассоциированного со злокачественностью, определены следующие статистические показатели: чувствительность (Se) - 42% (95% ДИ, 37-46%), специфичность (Sp) - 70% (95% ДИ, 66-74%), Acc – 0,63 (95% ДИ, 0,59 – 0,7), OR – 1,78.

Чувствительность (Se) системы O-RADS в прогнозировании злокачественности составила 84,8% (95% ДИ, 80-88%), специфичность (Sp) составила 88,1% (95% ДИ, 85-91%), Acc – 0,86 (0,82-0,90), OR – 41,18 (ДИ, 21,0-80,7).

Для определения степени злокачественности опухолей яичника наиболее чувствительными оказались следующие эхографические признаки: толщина капсулы (>3 мм), многокамерность новообразования, наличие солидных и папиллярных компонентов, центральный кровоток в опухоли, асцит, согласно системе O-RADS. В то время как размер новообразования (более 5 см), наличие перегородок не являлись абсолютными признаками злокачественности (таблица 2). Наиболее неоднозначными для интерпретации УЗ-изображения в режиме серой шкалы были жировые и солидные компоненты капсулы новообразований. Согласно данным анализа данные признаки коррелировали со злокачественностью опухоли, но в то же время 5 пациентов из 1 и 2 групп при использовании системы O-RADS имели ложноотрицательный результат.

В нашем исследовании имелись трудности в интерпретации УЗ-изображений жировых и солидных компонентов новообразований. Поэтому мы сделали вывод, о том, что при

неоднозначной трактовке новообразований, относящихся к O-RADS 4-5, необходимо проведение экспертного УЗИ, а также применение дополнительных методов исследования, таких как КУУЗИ и МРТ (рисунок 1).

Схема	УЗ-изображение в В-режиме	УЗИ с контрастным усилением
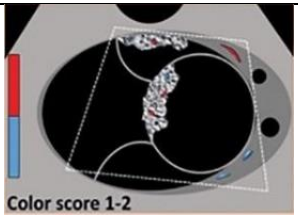		
Описание: Двухкамерное образование, с четкими, ровными контурами, гетерогенным содержимым, наличие солидного компонента внутренней капсулы. Размеры солидного компонента: 1,08 х 0,88 мм. Диаметр большей камеры - 3,02 мм. Диаметр меньшей камеры - 1,48 мм. Индекс васкуляризации – 1-2.		Гистологическое заключение: зрелая тератома 9080/0.

Рисунок 1 – Ультразвуковая диагностика новообразования яичника O-RADS 4

Чувствительность (Se) КУУЗИ в прогнозировании злокачественности составила 90,9% (95% ДИ 85-95%), специфичность (Sp) составила 92,5% (95% ДИ, 89-97%), Acc – 0,92 (0,88-0,96), OR – 150,0 (ДИ, 76,5-294,0).

Для пациентов 1 группы (низкий риск злокачественности) было характерно накопление контраста в капсуле образования, солидные включения накапливали контрастный препарат в 12 (17,9%) случаев. Для больных 2 группы (средний и высокий риск злокачественности) была характерна выраженная смешанная периферическая и центральная васкуляризация образований у 20 пациентов (60,6%) при контрастном усилении.

Таблица 2 – Корреляционно-регрессионный анализ непараметрических ультразвуковых признаков

	Корреляция	Регрессия				
Признак	ρ (коэффициент Спирмена)	Хи-квадрат Пирсона	Хи-квадрат с поправкой Йетса	Точный критерий Фишера	Фи-квадрат	
Размер (более 5 см)	0,315	0,00008	0,0002	0,001	0,15	p<0,005
Одно- / двусторонний характер поражения	0,483	0,002	0,004	0,001	0,1	p<0,005
Толщина капсулы	0,688	3,59	2,18	19,73	0,30	p>0,005
Наличие перегородок	0,401	0,001	0,003	0,002	0,05	p<0,005
Количество камер образования	0,807	0,006	0,014	4,19	0,08	p>0,005
Пристеночные солидные компоненты	0,697	4,86	3,77	61,71	0,52	p>0,005
Внутреннее содержимое	0,711	0,007	0,01	0,24	0,07	p>0,005
Наличие и тип кровотока	0,906	8,64	1,11	156	0,56	p>0,005
Наличие асцита	0,850	1,59	1,49	48	0,27	p>0,005

С помощью построения кривой интенсивности накопления контраста во времени, основанной на оценке параметров TIC («Time-Intensity Curve»), выявлены достоверные различия изучаемых параметров у пациенток 1 и 2 групп, p≤0,01 (рисунок 2 и таблица 3).

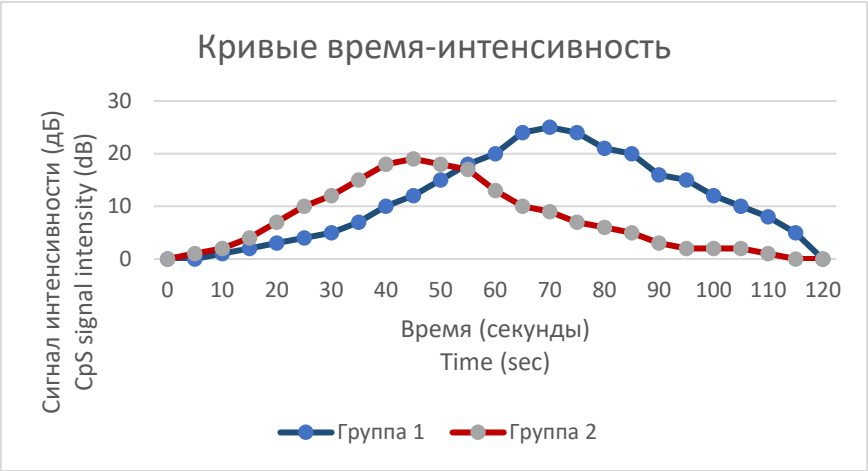

Рисунок 2 – Кривые время-интенсивность при использовании УЗИ с контрастным усилением

Таблица 3 – Параметры TIC «Time-Intensity Curve» - Кривые Время-Интенсивность

	AT (сек)	TTP (сек)	Imax (дБ)	Wash in (сек)	Wash out (сек)
1 группа	30±4,2	70±5,1	24,7 ± 4,2	80±3,9	90±6,8
2 группа	20±3,7	45±4,9	17,8 ± 3,3	50±4,4	59,8±7,3

Примечание. **Условные обозначения: AT – arrival time (время от момента введения контрастного вещества до появления контрастирования), TTP – time-to-peak (время до пика интенсивности), Imax – maximal intensity (максимальная интенсивность), Wash in - накопление контрастного вещества, Wash out – вымывание контрастного вещества, p≤ 0,01.*

При ROC-анализе чувствительности и специфичности КУУЗИ – площадь под кривой AUC=0,895. При исследовании чувствительности и специфичности системы O-RADS - площадь под кривой AUC=0,744 (значение p≤0,005).

В данном исследовании показано, что применение КУУЗИ обеспечило дополнительную визуализацию строения опухоли (перегородки в опухоли, солидный компонент, неоднородное содержимое опухоли, кровоток в опухоли), по сравнению с данными, полученными при ультрасонографии в режиме серой шкалы у 88% пациентов. В данном исследовании не проводилось оценки сравнительной эффективности КУУЗИ и МРТ, поскольку МРТ не является методом первой линии в диагностике опухолей яичников, а применяется, как правило, для уточнения характеристик образования после ультразвуковой диагностики. Назначение КУУЗИ не исключает последующее проведение МРТ, однако в будущем может позволить сузить показания к проведению МРТ, значительными ограничениями использования которого служат высокая стоимость, невозможность проведения при наличии ожирения (более 120 кг), кардиостимулятора, металлических имплантатов, кохлеарных имплантатов, инсулиновых помп, клаустрофобии, а также затруднения при исследовании тяжелых больных и детей (обеспечение неподвижного положения, проведение ИВЛ), и т.д.

Для оценки отдаленных результатов органосохраняющего лечения опухолей яичников были проанализированы данные 1195 пациенток, прооперированных в ГБУЗ «ГКБ им. Д.Д. Плетнева» ДЗМ по поводу доброкачественных образований яичников. Средний возраст пациенток составил – 32,7±6,72 лет (M±S). Средний период послеоперационного наблюдения составил – 3,24±0,36 года. Средний период предоперационного наблюдения за женщина с новообразованием яичника составил 2,43±0,31 года.

Проводя анализ популяции, в структуре новообразований яичников преобладают эндометриоидные кисты яичников - 51,2% в возрастной группе 27-35 лет, при этом порядка 16% отмечают наличие бесплодия, а 23% в этой возрастной группе пока не

планировали беременность. «Отложенное» материнство способствует прогрессированию эндометриоза, наличие которого нарушает физиологические процессы оплодотворения, что является причиной эндометриоз-ассоциированного бесплодия. К 35 годам растут показатели беременности с абортивным исходом до 12 недель – с 2,6% до 9,0%. Также увеличиваются показатели беременности, наступившей в результате ВРТ в группе 36-40 лет – 7,6%. В большинстве случаев это объясняется снижением овариального резерва после перенесенных операций на яичниках. При образованиях яичников диаметром 5 см и более, вне зависимости от гистологического типа опухоли, отмечалось статистически значимое снижение АМГ до операции с 3,87 ± 3,02 нг/мл до 1,05 ± 1,98 нг/мл после операции через 3 месяца ($p = 0,002$). По данным нашего исследования частота наступления эктопической беременности после перенесенных операций на яичниках в разных возрастных группах составила 3-5% в разных группах.

Оперативное вмешательство на одном или двух яичниках проведено всем пациенткам в рамках настоящего исследования. По объему оперативного вмешательства при ретроспективном анализе преобладает резекция яичника в 60% случаев (n=758), а цистэктомия имела место в 30% случаев (n=354). В большинстве случаев операция выполнялась по стандартной методике с механической энуклеацией капсулы кисты с последующей биполярной коагуляцией ложа (Asgari Z., et al., 2016; Xu J., et al., 2019).

На основании данных, полученных в ходе нашего исследования, сформирован алгоритм диагностики опухолей яичников у женщин репродуктивного возраста (см. рисунок 3).

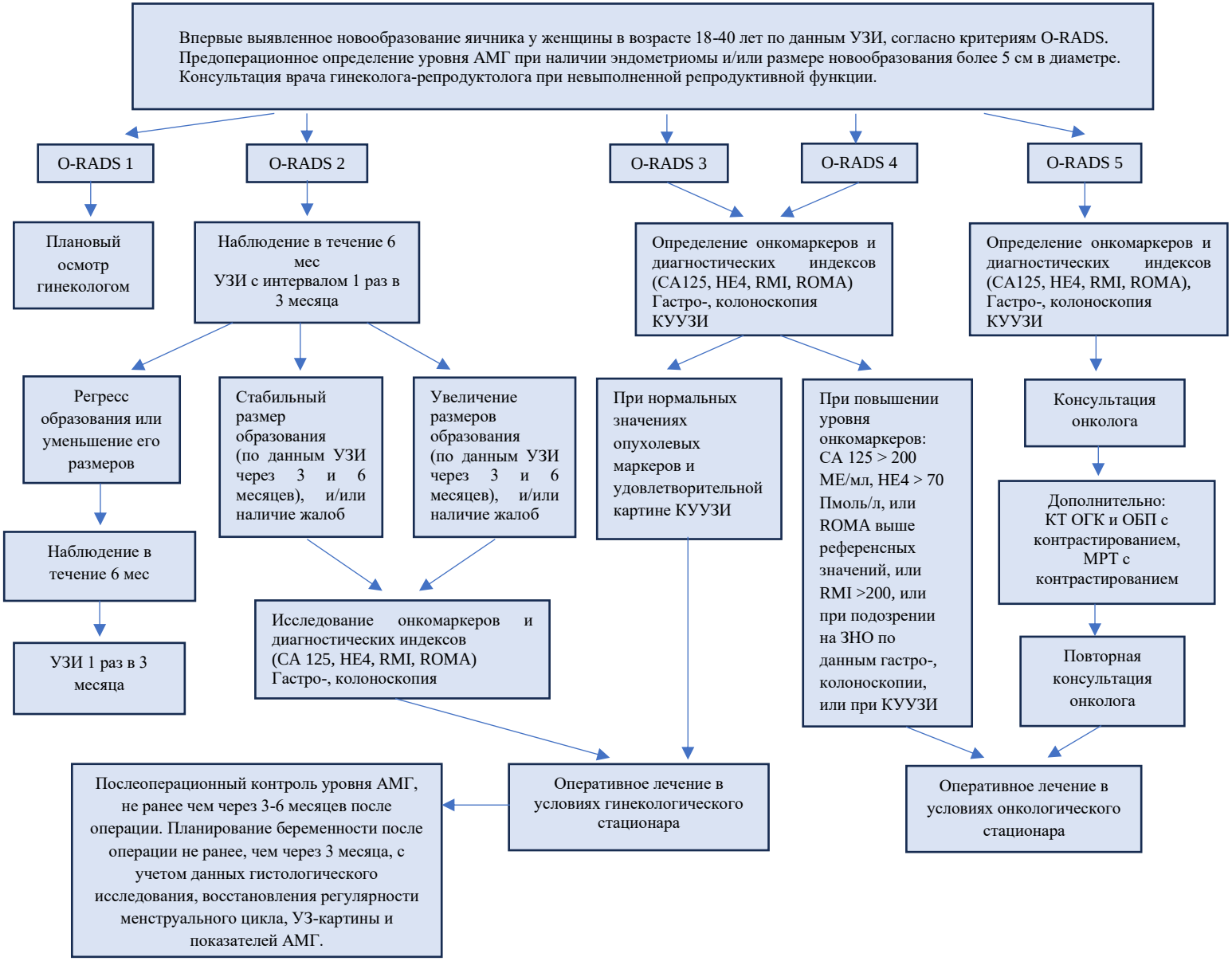

Рисунок 3 - Алгоритм диагностики опухолей яичников у женщин репродуктивного возраста

ВЫВОДЫ

1. В репродуктивном возрасте в структуре опухолей яичников преобладают доброкачественные новообразования, составляющие 79% всех опухолей, из них 32 % – эндометриоидные кисты, 21% - зрелые тератомы, 13 % - серозные цистаденомы, 5 % – муцинозные цистаденомы. Основными жалобами, предъявляемыми пациентками в предоперационном периоде, являлись: тазовая боль – у 354 пациенток (29,6%), аномальные маточные кровотечения - 221 (18,5%), дисменорея – 209 (17,5%), бесплодие – 198 (16,6%) и диспареуния – 98 (8,2%). Наиболее частым объемом оперативного лечения является резекция яичника (62,3%).

2. Изолированное исследование опухолевого маркера CA 125 малоэффективно для диагностики ЗНО яичников, его чувствительность (Se) составила 76,6%, специфичность (Sp) – 75,7%, AUC=0,78. При исследовании опухолевого маркера HE4 отмечаются более высокие показатели Se и Sp – 86,5% и 82,5% соответственно, AUC=0,89. Комплексное определение опухолевых маркеров CA 125 и HE4 повышает Se диагностических тестов до 92,3%, Sp до 91,8% и уменьшает количество ложноотрицательных результатов (AUC=0,94, $p<0,01$).

3. Исследование диагностических индексов RMI и ROMA показало высокую эффективность в определении злокачественного характера новообразований яичников (индекс RMI: Se - 79,4% и Sp - 86,4%, AUC=0,85; индекс ROMA: Se - 87,1%, Sp - 80,9%, AUC=0,84). Диагностическая эффективность RMI увеличивается при его дополнении результатами УЗИ ($p\leq0,05$).

4. ТВУЗИ является основным скрининговым неинвазивным методом обследования пациенток с новообразованиями яичников. Se системы O-RADS в прогнозировании злокачественности составила 84,8%, Sp – 88,1%, AUC=0,744. КУУЗИ обеспечило дополнительную визуализацию строения опухоли, что повысило его информативность (Se 90,9%, Sp 92,5%, AUC=0,895). Применение КУУЗИ нецелесообразно в качестве скрининга, но оправдано в диагностически сложных случаях при наличии ультразвуковых критериев O-RADS 4, 5.

5. В группе пациенток с эндометриоидными кистами и при новообразованиях яичников диаметром 5 см и более, вне зависимости от гистологического типа опухоли, отмечалось статистически значимое снижение АМГ с 3,87 ± 3,02 нг/мл до операции до 1,05 ± 1,98 нг/мл через 3 месяца после хирургического вмешательства (p = 0,002). Операции по поводу дермоидных кист и цистаденом не продемонстрировали значительного снижения показателей АМГ после операции. Снижение частоты самопроизвольного наступления беременности на протяжении 1 года после хирургического вмешательства у пациенток с эндометриодными кистами отмечено в возрастной группе 27—35 лет (28,3%). В группе пациенток с дермоидными кистами, циастаденомами, фолликулярными кистами в возрастной группе 18—26 лет значимого снижения показателей самопроизвольного наступления беременности не зарегистрировано (35,6% по сравнению с 39,5%), p≤0,05.

ПРАКТИЧЕСКИЕ РЕКОМЕНДАЦИИ

1. Пациенткам с O-RADS 2 показано наблюдение гинеколога в течение не более 6 месяцев с проведением контрольного УЗИ 1 раз в 3 месяца.

2. При выявлении новообразования яичника, соответствующего при УЗИ критериям O-RADS 3 и более, рекомендуется проведение КУУЗИ органов малого таза, обследование желудочно-кишечного тракта (гастро- и колоноскопия), количественное определение онкомаркеров CA125, HE4 и расчет диагностических индексов ROMA и RMI (для пременопаузы).

3. При повышении показателей опухолевых маркеров CA 125 >35 Ед/мл, HE4 >70 Пмоль/л, вне зависимости от ультразвуковой характеристики опухоли, а также соответствии новообразования яичника критериям O-RADS 4 и O-RADS 5 необходимо назначение консультации врача-онколога и дополнительного обследования: исследования онкомаркеров (CA125, HE4), расчета диагностических индексов (ROMA, RMI), КТ органов грудной клетки и брюшной полости с контрастированием, МРТ органов

малого таза с внутривенным контрастированием и оценкой состояния региональных лимфоузлов, обследование желудочно-кишечного тракта (гастро- и колоноскопия).

4. Всем пациенткам, планирующим реализовать репродуктивную функцию, вне зависимости от гистологического типа опухоли, необходимо исследовать уровень АМГ на предоперационном этапе, а также через 3 и 6 месяцев после оперативного лечения. Пациенткам с подозрением на эндометриодный характер кисты или опухолью размером более 5 см при сниженном овариальном резерве (АМГ <1,0 нг/мл) перед хирургическим лечением рекомендуется консультация врача-репродуктолога с целью рассмотрения вопроса о криоконсервации яйцеклеток (эмбрионов).

Список работ, опубликованных по теме диссертации

1. Сафонова Н.Е. Дискуссионные вопросы клинической, лабораторной и инструментальной диагностики опухолей яичников у женщин репродуктивного возраста (обзор литературы) / Н.М. Подзолкова, В.Б. Осадчев, К.В. Бабков, Н.Е. Сафонова // Гинекология (ИФ – 0,694). – 2020. – Т. 22. - №1. – С. 7–13 (**Перечень ВАК РФ, Scopus**).
2. Сафонова Н.Е. Отдаленные результаты органосохраняющего лечения доброкачественных новообразований яичников у женщин репродуктивного возраста / Н.М. Подзолкова, Н.Л. Шамугия, В.Б. Осадчев, К.В. Бабков, Н.Е. Сафонова, М.С. Борисова // Проблемы репродукции (ИФ-0,613). – 2021. – Т. 27. – №5. – С.84–91 (**Перечень ВАК РФ, Scopus**).
3. Сафонова Н.Е. Возможности применения стратификационной системы O-RADS и ультразвукового исследования с контрастным усилением в дифференциальной диагностике опухолей яичников / Н.М. Подзолкова, В.Б. Осадчев, К.В. Бабков, Н.Е. Сафонова // Вопросы гинекологии, акушерства и перинатологии (ИФ-1,354). – 2021. – Т. 20. – №6. – С. 101–109 (**Перечень ВАК РФ, Scopus**).

4. Сафонова Н.Е. Алгоритм дифференциальной диагностики новообразований яичников у пациенток репродуктивного периода: проспективное исследование / Н.М. Подзолкова, В.Б. Осадчев, К.В. Бабков, Н.Е. Сафонова // Гинекология (ИФ-0,694). – 2022. -Т. 24. – №2. – С. 80–87 (**Перечень ВАК РФ, Scopus**).
5. Сафонова Н.Е. Дифференциальная диагностика новообразования придатков матки с использованием контраст-усиленного ультразвука (клиническое наблюдение) / Н.Е. Сафонова, Н.М. Подзолкова, В.Б. Осадчев, К.В. Бабков, И.Е. Фадеев // Лечащий врач (ИФ-0,404). – 2022. - Т. 25. - №5–6. – С.14–19 (**Перечень ВАК РФ**).
6. Сафонова Н.Е. Оценка овариального резерва после лапароскопической цистэктомии / Н.Е. Сафонова // Материалы XI конференции молодых ученых «Трансляционная медицина: возможное и реальное». – М., 2020. – С. 233–235.
7. Сафонова Н.Е. Особенности репродуктивной функции и качество жизни женщин после органосохраняющих операций на яичниках / Н.М. Подзолкова, Н.Е. Сафонова // Материалы XXI Всероссийского научно-образовательного форума «Мать и Дитя – 2020». – М., 2020. – С.77.
8. Сафонова Н.Е. Возможности ультразвукового исследования с контрастным усилением в дифференциальной диагностике опухолей яичников / Н.Е. Сафонова, М.Н. Мангал // Материалы XII конференции молодых ученых «Трансляционная медицина: возможное и реальное». – М., 2021. – С. 201–203.
9. Сафонова Н.Е. Оценка диагностической эффективности опухолевых маркеров при новообразованиях яичников / Н.М. Подзолкова, В.Б. Осадчев, К.В. Бабков, Н.Е. Сафонова // Материалы XXIII Всероссийского научно-образовательного форума «Мать и Дитя - 2022». – М., 2022. – С. 204–205.