На правах рукописи

ТОРОБАЕВА

Мадина Торобаевна

ОСОБЕННОСТИ ФОРМИРОВАНИЯ НЕСОСТОЯТЕЛЬНОГО РУБЦА НА МАТКЕ ПОСЛЕ КЕСАРЕВА СЕЧЕНИЯ (ФАКТОРЫ РИСКА, ДИАГНОСТИКА, ЛЕЧЕНИЕ, ИСХОДЫ)

3.1.4. Акушерство и гинекология

АВТОРЕФЕРАТ

диссертации на соискание ученой степени

кандидата медицинских наук

Москва — 2024 г.

Работа выполнена в Государственном бюджетном учреждении здравоохранения Московской области «Московский областной научно-исследовательский институт акушерства и гинекологии имени академика В.И. Краснопольского» Министерства здравоохранения Московской области.

Научный руководитель:
доктор медицинских наук,
профессор **Буянова Светлана Николаевна**

Официальные оппоненты:

Беженарь Виталий Федорович – доктор медицинских наук, профессор, Федеральное государственное бюджетное образовательное учреждение высшего образования «Первый Санкт-Петербургский государственный медицинский университет имени академика И.П. Павлова» Министерства здравоохранения Российской Федерации, кафедра акушерства, гинекологии и неонатологии, заведующий кафедрой;

Давыдов Александр Ильгизирович – доктор медицинских наук, профессор, Федеральное государственное автономное образовательное учреждение высшего образования Первый Московский государственный медицинский университет имени И.М. Сеченова Министерства здравоохранения Российской Федерации (Сеченовский Университет), кафедра акушерства, гинекологии и перинатологии института клинической медицины имени Н.В. Склифосовского, профессор кафедры.

Ведущее учреждение: Федеральное государственное автономное образовательное учреждение высшего образования «Российский национальный исследовательский медицинский университет имени Н.И. Пирогова» Министерства здравоохранения Российской Федерации.

Защита диссертации состоится «____»_____2024 года в ____ часов на заседании диссертационного совета 72.1.010.01 при Государственном бюджетном учреждении здравоохранения Московской области «Московском областном научно-исследовательском институте акушерства и гинекологии имени академика В.И. Краснопольского» Министерства здравоохранения Московской области (101000, г. Москва, ул. Покровка, д. 22а).

С диссертацией можно ознакомиться в библиотеке и на сайте (http://moniiag.ru) Государственного бюджетного учреждения здравоохранения Московской области «Московском областном научно-исследовательском институте акушерства и гинекологии имени академика В.И. Краснопольского» Министерства здравоохранения Московской области (101000, г. Москва, ул. Покровка, д. 22а).

Автореферат разослан «____ » _____2024 г.

Ученый секретарь
диссертационного совета
доктор медицинских наук, профессор Щукина Наталья Алексеевна

ОБЩАЯ ХАРАКТЕРИСТИКА РАБОТЫ

Актуальность темы исследования

Беспрецедентный рост частоты КС (30% и более) отмечается в мировом масштабе вне зависимости от уровня социально-экономического развития государств (A.K. Pandey, 2023). По данным Федеральной службы государственной статистики, частота КС в РФ в 2020 году составила 32%. Отсутствие тенденции к снижению частоты первого КС поддерживается высокой частотой повторного оперативного родоразрешения. Наступление следующей беременности способствует риску реализации истончения области нижнего маточного сегмента и образованию «аневризмы» матки или «расползанию» рубца (М.А. Курцер, 2023).

В повседневной клинической практике акушеры-гинекологи все чаще сталкиваются с такими отсроченными осложнениями кесарева сечения, как несостоятельный рубец на матке. Риск формирования несостоятельного рубца на матке после КС составляет 35%, а после одного, двух и трех КС в анамнезе достигает 63%, 76% и 88% соответственно (R.M. Antila-Långsjö, 2018). М.А. Чечнева с соавторами сообщают о 5–10% «идеальной» толщины миометрия в области рубца на матке согласно проведенным ультразвуковым исследованиям, большинство рубцов представлено нишами (М.А. Чечнева, 2020).

Ниша рубца на матке – мультифакторное осложнение после КС. Поиск литературных данных представил широкую совокупность разноплановых (клинико-анамнестических, ультразвуковых, материнских) факторов риска формирования дефекта рубца на матке: хронический эндометрит, осложненное течение беременности, патологический послеродовый период, нарушение сократительной деятельности матки, «материнский» фактор (индекс массы тела, курение, возраст ≥ 30 лет, ретрофлексия матки, дисплазия соединительной ткани), технические особенности КС (низкое расположение разреза, однорядное восстановление), ятрогенный фактор (С.Н. Буянова, 2015; A.J. Vervoot, 2015; Н.А. Щукина, 2018; Е.Ю. Глухов, 2020; Krentel H., 2022; F. Armstrong, 2023).

Наступление беременности на фоне несостоятельного рубца на матке чревато высоким риском развития гестационных осложнений (развитие плодного яйца в области ниши, патологическое прикрепление плаценты, прерывание беременности, разрыв матки, массивное кровотечение). Помимо акушерских осложнений, анатомическая и функциональная несостоятельность рубца проявляется различными гинекологическими

и урологическими симптомами: аномальными маточными кровотечениями, дисменореей, хронической тазовой болью, вторичным бесплодием, диспареунией (L.López-Torres, 2021; A. Murji, 2022; Anh Duy Nguyen 2022; P. Gozzi, 2023). Изучены и доказаны существенные изменения психоэмоционального статуса пациенток с клиническими проявлениями несостоятельного рубца на матке вплоть до развития депрессивных эпизодов (S.I. Stegwee, 2020).

Многогранность проблем рубца на матке у пациенток преимущественно активного репродуктивного возраста диктует необходимость его прицельного изучения не только с научной целью, но и в социальном аспекте.

Степень разработанности темы исследования

В настоящее время изучение клинической картины несостоятельного рубца на матке после кесарева сечения с определением адекватного лечения различных его вариантов является дискуссионным. Стратификация всех факторов риска и их профилактика в акушерской практике позволит снизить частоту формирования несостоятельного рубца на матке. Предоперационная подготовка и послеоперационная реабилитация позволят повысить эффективность органосберегающей операции.

Цель исследования

Снизить частоту органоуносящих операций у пациенток с несостоятельным рубцом на матке после кесарева сечения за счет оптимизации диагностики, предоперационной подготовки, хирургической технологии и реабилитации.

Задачи исследования

1. Определить наиболее значимые факторы риска развития несостоятельного шва (рубца) на матке после кесарева сечения.
2. Изучить информативность клинических, лабораторных, морфологических и инструментальных методов исследования в оценке несостоятельного шва (рубца) на матке после кесарева сечения, определить варианты формирования несостоятельности шва (рубца) на матке.
3. Обосновать показания для органосберегающего объема операции, сформулировать алгоритм предоперационного обследования и подготовки к операции.

4. Разработать и оценить эффективность комплекса персонализированной послеоперационной реабилитации в зависимости от особенностей формирования несостоятельности рубца.
5. Изучить состояние рубца на матке у пациенток после наложения вторичных швов и метропластики в отсроченном периоде.

Научная новизна исследования

На основании ретро-проспективного анализа впервые систематизированы факторы риска формирования несостоятельного шва (рубца) на матке после кесарева сечения, на основании математических расчетов выделены статистически значимые.

Впервые разработана система ранней диагностики, тактики ведения, предоперационной подготовки и реабилитации женщин с несостоятельным рубцом на матке после кесарева сечения при различных вариантах его формирования.

Впервые изучено репродуктивное здоровье женщин после наложения вторичных швов и метропластики.

Теоретическая и практическая значимость работы

В результате проведенного исследования выявлены факторы риска формирования несостоятельного шва (рубца) на матке после кесарева сечения, их ранние признаки и хирургическая коррекция. Оптимизирована послеоперационная лечебная методика для реализации репродуктивных планов женщин.

Методология и методы исследования

Диссертационная работа выполнена на базе отделения оперативной гинекологии с онкогинекологией и дневным стационаром НИИ акушерства и гинекологии Московской области имени академика В.И. Краснопольского в дизайне ретро-проспективного исследования в период с 2016 по 2022 гг.

Нами обследованы 180 пациенток, разделенные на 3 группы сравнения:

- I группа (n=38) – пациентки с расхождением швов (локальный некроз миометрия в зоне шва на матке) и эндометритом после кесарева сечения;
- II группа (n=36) – пациентки с беременностью в нише рубца на матке;
- III группа (n=106) – больные с несостоятельным рубцом на матке после кесарева сечения, диагностированном на этапе планирования беременности: 58 – с

несостоятельным рубцом на матке и клиническими симптомами; 48 – с несостоятельным рубцом на матке без клинических симптомов.

Кроме того, с целью выявления статистически достоверных факторов риска дополнительно сформирована группа контроля с включением 37 пациенток с рубцом на матке после кесарева сечения без признаков анатомической несостоятельности.

Для решения поставленных задач применялись клинико-лабораторные, инструментальные, эндоскопические, морфологические и статистические методы исследования.

Исследование одобрено независимым локальным этическим комитетом ГБУЗ МО МОНИИАГ, выписка из протокола от 26.12.19, регистрационный номер 006, согласно требованиям законодательных актов о юридических и этических принципах медико-биологического обследования человека.

Положения, выносимые на защиту:

1. Группу риска по развитию несостоятельного шва (рубца) на матке составляют пациентки, имеющие в анамнезе отягощенное течение беременности (низкое расположение плаценты, обострение заболеваний мочеполовой и бронхолегочной систем, угроза прерывания беременности), два и более кесаревых сечений; аномалии родовой деятельности, безводный промежуток ≥ 12 часов, экстренное КС, однорядное восстановление целостности стенки матки, послеродовый эндометрит, внутриматочные вмешательства в раннем послеродовом периоде.

2. Показанием к выполнению органосберегающих операций является наличие локального некроза миометрия в зоне шва с расхождением краев раны при отсутствии генерализации инфекционного процесса (в пределах послеродового периода), на этапе планирования беременности – диагностированная «ниша» с толщиной остаточного миометрия ≤ 2 мм, беременность в «нише» рубца на матке.

3. Наличие клинических симптомов несостоятельного шва (рубца) на матке определяется временным промежутком – в послеродовом периоде преобладает интоксикационный синдром, в отсроченном периоде на этапе планирования беременности – нарушения менструального цикла, болевой симптом, наличие меж- или постменструальных кровянистых выделений, вторичное бесплодие.

4. Ранняя диагностика, тщательная предоперационная подготовка, персонализированная хирургическая коррекция и послеоперационная реабилитация

позволяют сохранить гормональную функцию в 100% наблюдений, репродуктивную – в 99,4%; достичь купирования клинических проявлений – у 79,1%, наступление беременности – у 70,5% пациенток.

Степень достоверности и апробация результатов исследования

Статистическая обработка материала после введения в базу кодированных пациенток выполнена с использованием компьютерной программы SPSS 16.0. Для выявления достоверности различий в исследуемых группах использовали критерий хи-квадрат, критерий Фишера, критерий Колмогорова-Смирнова, параметрический t-критерий, критерий V Крамера. Для выявления факторов риска несостоятельного рубца на матке проведены математические выражения вероятности с определением отношения шансов, относительного риска (OR) и 95% доверительный интервал (ДИ).

Апробация диссертации проведена на заседании Ученого Совета Государственного бюджетного учреждения здравоохранения Московской области «Московский областной научно-исследовательский институт акушерства и гинекологии имени академика В.И. Краснопольского» Министерства здравоохранения Московской области 27.06.2023 г.

Личный вклад автора в проведенное исследование

Автором проведен полный клинико-анамнестический анализ 180 пациенток с несостоятельным швом (рубцом) на матке после кесарева сечения и 37 пациенток контрольной группы. Диссертант принимала непосредственное участие в предоперационной подготовке пациенток, хирургическом лечении и ведении послеоперационного периода. Автором лично изучено состояние рубца на матке у пациенток после проведенной реконструктивно-восстановительной операции в отдаленном периоде. В ходе выполнения работы автором проведен сбор, составление и статистический анализ полученных результатов исследования. Совместно с научным руководителем по результатам проведенного исследования сформулированы выводы и практические рекомендации.

Внедрение в практику результатов исследования

Тактика обследования и ведения пациенток с несостоятельным швом (рубцом) на матке после кесарева сечения используется в отделении оперативной гинекологии с

онкогинекологией и дневным стационаром государственного бюджетного учреждения здравоохранения Московской области Московского областного научно-исследовательского института акушерства и гинекологии имени академика В.И. Краснопольского.

Публикации и доклады

По теме диссертации опубликовано 5 печатных научных работ, в том числе 5 работ в рецензируемых изданиях, рекомендованных Высшей аттестационной комиссией при Министерстве науки и высшего образования Российской Федерации.

Структура и объем диссертации

Диссертация представлена рукописью на русском языке, объемом 163 машинописных страниц и состоит из введения, 5 глав, выводов, практических рекомендаций и списка используемой литературы. Иллюстративный материал включает 22 таблицы и 30 рисунков. Список литературы сформирован из 51 отечественных и 123 – зарубежных публикаций.

ОСНОВНОЕ СОДЕРЖАНИЕ РАБОТЫ

Материал и методы исследования

Проведено полное комплексное обследование и хирургическое лечение 180 пациенток с несостоятельным швом (рубцом) на матке после кесарева сечения в отделении оперативной гинекологии НИИ акушерства и гинекологии Московской области имени академика В.И. Краснопольского. Клиническое исследование выполнено в дизайне одноцентрового ретро- и проспективного контролируемого исследования («наблюдение – контроль») без ослепления.

Для достижения поставленных задач, обследуемые пациентки распределены на 3 группы сравнения: I группа (n=38) – пациентки с расхождением швов (локальный некроз рубца на матке) и эндометритом или локальным эндометритом в зоне шва (рубца) на матке после КС; II группа (n=36) – пациентки с беременностью в нише послеоперационного рубца; III группа (n=106) – пациентки с несостоятельным рубцом на матке на этапе планирования беременности: III_a подгруппа (58) – несостоятельный рубец на матке (ниша) после кесарева сечения, подтвержденный при ультразвуковом исследовании с клиническими симптомами; III_b подгруппа (48) – несостоятельный рубец

на матке (ниша) после кесарева сечения, подтвержденный при ультразвуковом исследовании без клинических симптомов. Дизайн исследования отображен на рисунке 1.

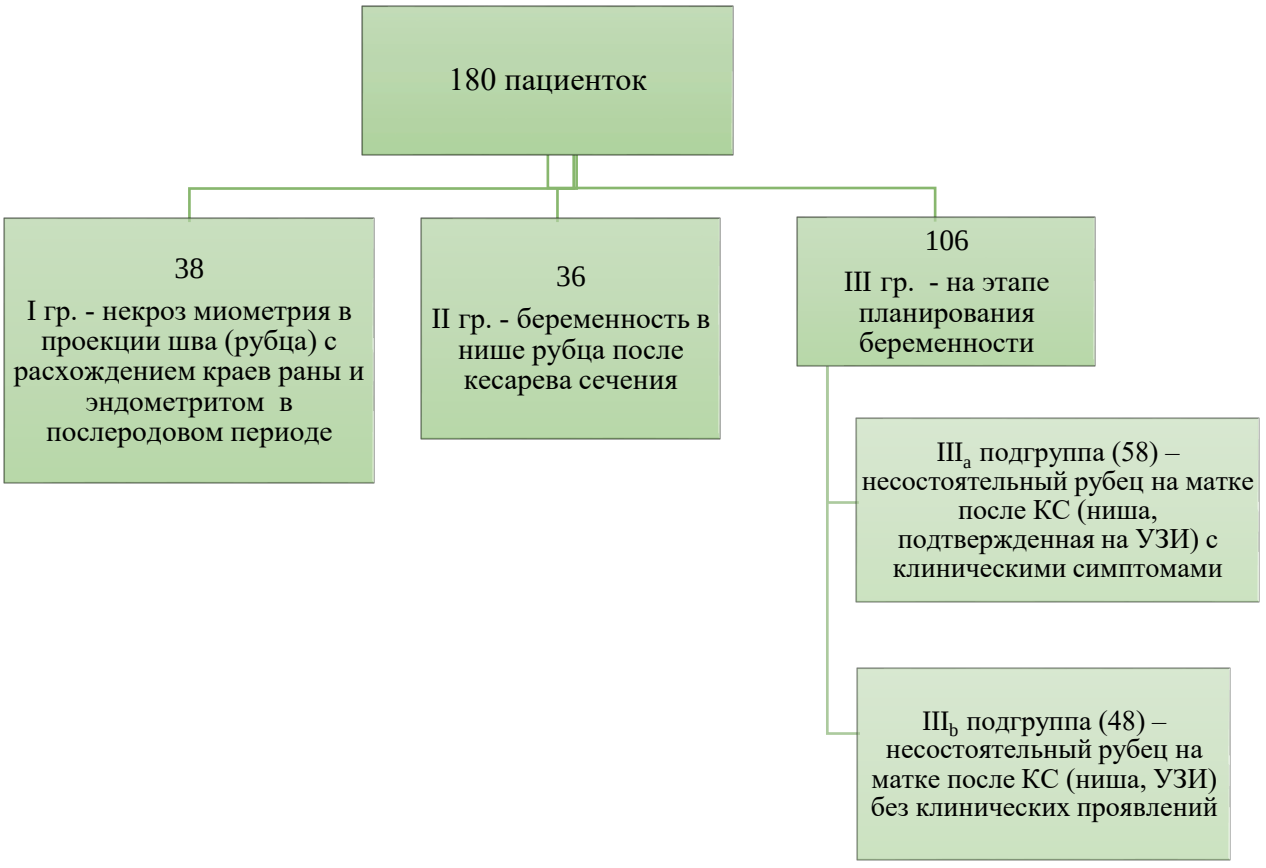

Рисунок 1 - Распределение пациенток по клиническим группам.

Критерии включения пациенток в исследование: репродуктивный возраст; согласие на добровольное участие в научном исследовании; ультразвуковые признаки несостоятельности шва (рубца) на матке, требующих хирургической коррекции, внематочная беременность с расположением плодного яйца в нише несостоятельного рубца.

Критерии невключения пациенток в исследование: отказ от научного исследования; пре/постменопаузальный период; признаки несостоятельного рубца на матке при беременности ≥ 22 недель; несостоятельный шов на матке после кесарева сечения на фоне тяжелых форм панметрита с генерализацией инфекционного процесса.

Критерии исключения пациенток из исследования: отсутствие клинико – анамнестических сведений о пациентке, результатов динамического наблюдения, необходимых для соблюдения протокола исследований.

С целью выявления факторов риска развития несостоятельного рубца на матке (OR) и 95% доверительного интервала (ДИ) включена IV группа – контроль с участием

37 пациенток: IV_a (n = 22) – пациентки с рубцом на матке после кесарева сечения на этапе планирования беременности; IV_b (n=15) – пациентки с маточной беременностью и рубцом на матке после кесарева сечения без признаков анатомической несостоятельности. Наблюдение выполнено в дизайне одномоментного проспективного обсервационного исследования (рис.2).

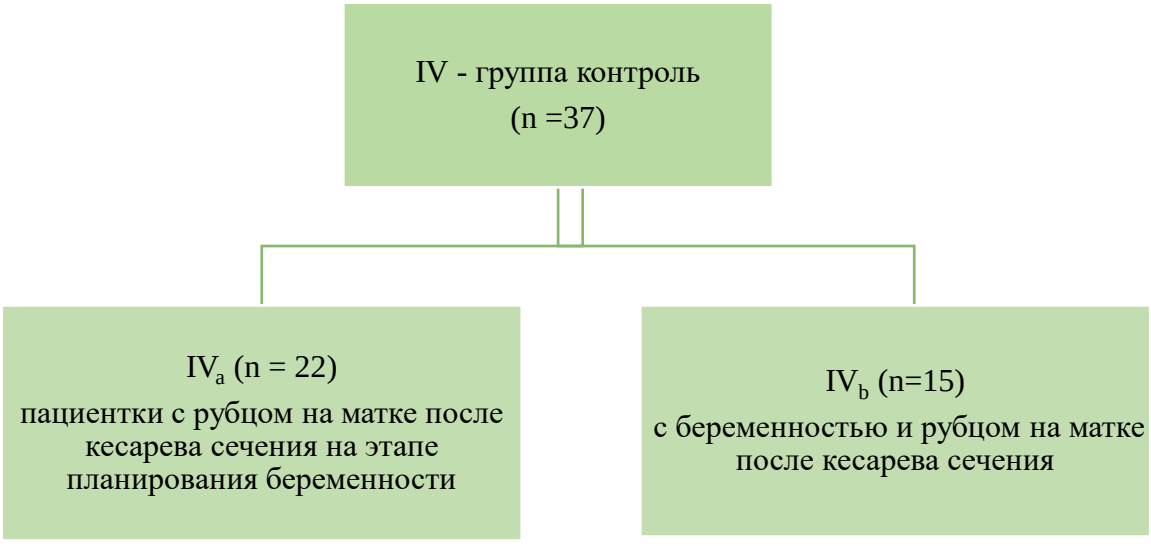

Рисунок 2 – Распределение пациенток контрольной группы.

Критерии включения пациенток в контрольную группу: наличие маточной беременности и рубца на матке без признаков несостоятельности; оценка состояния рубца на матке после кесарева сечения в качестве прегравидарной подготовки.

Критерии невключения пациенток в контрольную группу: наличие маточной беременности ≥ 22 недель и рубца после кесарева сечения; отсутствие абдоминального родоразрешения в анамнезе.

В случае выявления признаков несостоятельного рубца на матке на этапе планирования беременности при офисной гистероскопии и гидросонографии, формирования эктопической беременности в нише рубца, обследуемые пациентки ранжированы в одну из основных групп.

Критерии исключения пациенток из исследования: маточная беременность с формированием несостоятельного рубца на матке после кесарева сечения, отсутствие доступа к пациентке в отдаленном периоде для оценки состояния рубца на матке после хирургической коррекции и анализа репродуктивного здоровья.

После формирования групп, на первом этапе исследования проведен сбор и тщательный анализ клинико-анамнестических данных 180 пациенток с несостоятельным

швом (рубцом) на матке после кесарева сечения и 37 пациенток контрольной группы. Приоритетом при оценке клинико – анамнестических сведений у 217 пациенток был анализ: течения беременности, родов, особенностей течения послеродового периода, менструальной и репродуктивной функций. Дополнительно запрошены и изучены медицинские документации (выписки из стационаров, протоколы операций, амбулаторные карты, результаты ранее проведенных обследований и/или внутриматочных вмешательств).

Тактика ведения пациенток с несостоятельным швом (рубцом) на матке на этапе персонифицированной предоперационной подготовки включало: полное клинико-лабораторное обследование, проведение экспертного ультразвукового исследования и/или офисной гистероскопии с гидросонографией, ультразвуковую санацию нижних отделов генитального тракта, аспирационно-промывное дренирование. В период послеоперационной реабилитации проведена ультразвуковая санация нижних отделов генитального тракта на 2-е и 3-и сутки. Экспертное ультразвуковое исследование проведено при поступлении, на 5–6-е сутки и через 2–6 месяцев после реконструктивно-восстановительной операции, а также в отдаленном периоде у пациенток ретроспективной группы. Особое внимание было уделено оценке состояния шва (рубца) на матке, наличие/отсутствие гематом, гипо/гиперэхогенных участков, включений в проекции, степень её кровоснабжения.

На втором этапе исследования проанализированы результаты хирургического лечения у пациенток с несостоятельным швом (рубцом) на матке после кесарева сечения, морфологического исследования иссеченных рубцов и других макропрепаратов, проведен сбор клинико-анамнестических сведений и медицинских документаций. Оценено репродуктивное здоровье у пациенток основных (I, II, III_a, III_b) и контрольной групп, в том числе проведен проспективный анализ: частоты наступления и течения беременности, родов, способов родоразрешения, репродуктивных потерь, особенностей течения послеродового периода.

Третий этап исследования уделен пациенткам, не реализовавшим репродуктивную функцию после хирургической коррекции с целью оценки состояния сформированного рубца на матке и/или выявления возможной внутриматочной патологии. Проведена офисная гистероскопия и гидросонография с диагностической, при необходимости лечебной целью.

Полученные в ходе клинического исследования данные пациенток были кодированы и внесены в специально разработанную базу компьютерной программы SPSS 16.0.

РЕЗУЛЬТАТЫ ИССЛЕДОВАНИЯ И ИХ ОБСУЖДЕНИЕ

Обследуемые пациентки сформированных основных (n=180) и контрольной (n=37) групп были сопоставимы по всем исследуемым параметрам.

Возраст пациенток, включенных в клиническое исследование составлял 19–45 лет (Me 32,1±0,3 года (95% ДИ: 31,6; 31,7), 71% пациенток было от 28 до 37 лет, что соответствовало активному репродуктивному периоду. Значимо чаще в I группе преобладали пациентки в возрасте 18-27 лет ($p<0,05$), во II группе – 33–37 лет (достоверные различия с I группой, $p<0,05$), III_a и III_b подгруппах – 28–32 года (достоверные различия с пациентками II и IV групп, $p <0,05$).

Оценив соматический статус обследованных пациенток, установлено, что наиболее встречаемыми экстрагенитальными заболеваниями у пациенток были: заболевания дыхательной системы (19,8%) и мочевыделительной системы – (18,8%). Достоверной разницы между сравниваемыми показателями не обнаружено ($p>0,05$). Тем не менее, у 63,5% пациенток основных групп (I, II, III_a, III_b) выявлены сопутствующие экстрагенитальные заболевания, тогда как в 60,5% наблюдений в группе контроль – отсутствовали. На наш взгляд экстрагенитальные заболевания являются благоприятным фоном для развития несостоятельного шва (рубца) на матке.

В структуре гинекологических заболеваний I группы сравнения в 65,7% (n = 25/38) наблюдений выявлен эндомиометрит, в том числе отграниченный, у пациенток II группы: воспалительные заболевания органов малого таза (22,2%), миома матки (19,4%), аденомиоз (16,6%). Достоверно чаще у пациенток в III_a подгруппе диагностирован аденомиоз (39,6%), гинекологический анамнез в III_b подгруппе был отягощён: аденомиозом (31,2%) и миомой матки (20,8%). Среди гинекологических заболеваний у пациенток в контрольной (IV) группе были: аденомиоз (24,3%) и бесплодие (21,6%).

При оценке частоты произведенных КС в анамнезе обследуемых групп обращает на себя внимание преобладание в группах пациенток, имеющих только одно КС: 31/38 (81,6%) в I группе, 43/58 (74,2%) в III_a подгруппе, 40/48 (83,4%) в III_b подгруппе и 23/37 (62,2%) в группе – контроль. Наглядно, риск развития несостоятельного шва (рубца)

формируется и после одного КС. Достоверно чаще у 19 из 36 (52,8%) пациенток II группы КС было произведено два и более раз ($p<0,05$).

У пациенток основных групп (I, II, III_a, III_b) с двумя и более КС в анамнезе интергенеративный интервал между ними составил в среднем – 3,84±0,3, в контрольной группе – 4,95±0,5 года.

Значимо больше КС произведено в экстренном порядке у пациенток основных групп (84,2% в I группе, 77,8% – во II, 70,7% – в III_a и 81,3% – в III_b подгруппах), чем у пациенток контрольной группы ($p<0,05$). Очевидно, выполнение экстренного КС сопряжено с высоким риском нарушения техники кесарева сечения, а необходимый этап предоперационного обследования был упущен.

Первым по частоте показанием к кесареву сечению были нарушения родовой деятельности, возникшие у 25% пациенток. Данное осложнение родов является одним из основных факторов, способствующих развитию несостоятельного рубца на матке, что прослеживается в проведенном нами исследовании. Определено увеличение развития несостоятельного рубца на матке после кесарева сечения без клинических симптомов у пациенток III_b подгруппы с дискоординацией родовой деятельности в 2,3 раза, чем в группе контроля (ОР=2,3, 95% ДИ: 1,020–5,242). Среди ведущих показаний КС у пациенток основных групп также были: рубец на матке после кесарева сечения (23,8%) и внутриутробная гипоксия плода (16,6%). Значительно чаще рубец на матке был показанием к выполнению КС во II группе по сравнению с пациентками I и III_b групп ($p<0,05$), тогда как у пациенток I группы чем у пациенток III_a подгруппы значимо превалировало показание – внутриутробная гипоксия плода ($p<0,05$).

Согласно рекомендациям ВОЗ предпочтительная длительность грудного вскармливания составляет 2 года. Длительность грудного вскармливания у пациенток основных групп (I, II, III_a, III_b) составила 7,6±1,4 месяцев. Корреляционный анализ показал наличие прямой связи ($p=0,001$) в изучаемых группах и продолжительностью грудного вскармливания: чем тяжелее состояние женщины, тем короче лактационный период.

Всем пациенткам при поступлении в отделение оперативной гинекологии НИИ акушерства и гинекологии Московской области проведено комплексное ультразвуковое исследование. Особое внимание было уделено оценке миометрия передней стенки матки в области предполагаемого рубца. В 43,3% наблюдений объем ниши был более 25 мм^2. У пациенток I группы объем ниши более 25 мм^2 диагностирован в 52,6% наблюдений,

следует отметить что в 21,1% наблюдениях имелось полное расхождение швов. У всех больных II группы плодное яйцо было обнаружено в проекции рубца. В III_a подгруппе у 55,1% пациенток объем ниши составлял более 25 мм^2, кроме того, в 24,1% наблюдений выявлено эндометриодное поражение рубца. В III_b подгруппе ниша объемом 16–25 мм^2 обнаружена в 20,8% наблюдений, 25 мм^2 – в 29,1%. Также произведена оценка толщины остаточного миометрия (ТОМ). Значительно чаще в I, II и III_a группах, ТОМ составляла 0–1,0 мм в 60,5%, 58,2% и 63,7% наблюдений соответственно. Проведенный статистический анализ обнаружил отрицательную корреляционную зависимость между объемом ниши и ТОМ, при увеличении объема ниши, толщина остаточного миометрия уменьшалась и наоборот ($p<0,05$).

Учитывая высокую частоту развития несостоятельного шва (рубца) на матке из-за влияния множества факторов в раннем послеоперационном периоде, нами дополнительно запрошены и оценены полученные сведения из медицинских документаций: анализ течения беременности и родов, показаний и техники КС, особенности интра/послеоперационного течения.

Изучение медицинской документации, а именно протоколов КС удалось провести у 158/217 пациенток. Следует отметить, что не в каждой описан ход операции, в одних выписках отсутствовали данные о кровопотери и/или технологии операции (метод вскрытия матки, метод восстановления целостности разреза на матке и т.д.). Техника разреза на матке описана в 138 медицинских документациях. Разрез нижнего маточного сегмента, продленный в латеральных направлениях ножницами по Дерфлеру произведен у пациенток основных групп (I, II, III_a, III_b) в 47,8% наблюдений и у пациенток в контрольной группе в 45,4% наблюдений, по Л.А. Гусакову (пальцевое расширение без отсепаровки и смещения мочевого пузыря), у пациенток основных групп (I, II, III_a, III_b) в 44,2% наблюдений, в контрольной группе – в 40,9% наблюдений. Достоверно значимых различий между группами не выявлено ($p>0,05$). В 67,9% наблюдений основных групп целостность матки была восстановлена однорядным швом, тогда как двухрядный шов был наложен в 32,1% наблюдений.

Оценка клинико-анамнестического и хирургического анамнеза позволила выделить основные факторы, предрасполагающие к формированию несостоятельного шва (рубца) на матке: течение беременности, осложненное низким расположением плаценты (ОР=9,81), отслойкой хориона (ОР = 8,1), обострением заболеваний мочеполовой (ОР=3,2) и бронхолегочной (ОР = 2,9) систем, аномалии родовой

деятельности (ОР=2,3), экстренное кесарево сечение (ОР=3,1), КС, выполненное на фоне активной родовой деятельности в течение ≥ 6 часов (ОР=3,3, 95% ДИ: 1,473–7,812), раскрытии маточного зева (ОР 1,7, 95% ДИ: 1,161–2,719) и безводном промежутке ≥ 12 часов (ОР = 9,6, 95% ДИ: 1,376– 67,830), однорядное восстановление целостности матки (ОР=2,5), патологическое течение раннего послеоперационного периода (внутриматочные операции, анемия), послеродовый эндометрит (ОР=25,3, 95% ДИ: 3,041–150,328).

Несмотря на выявление множества общепризнанных факторов риска, при сопоставлении сведений клинико-анамнестического анализа, хирургического анамнеза и результатов обследования представлены характерные особенности течения несостоятельного шва (рубца) на матке после КС в изучаемых группах.

Госпитализация пациенток **I группы** в отделение оперативной гинекологии НИИ акушерства и гинекологии Московской области была экстренной: имели направление из других медицинских учреждений (44,2%), самообращение (31,2%), перевод из акушерского стационара (23,4%). Все пациентки предъявляли жалобы общеинтоксикационного характера: повышение температуры тела (64,9%), боли внизу живота (65%), кровяные выделения (34,2%), общая слабость (18,4%), гноевидные выделения из половых путей (13,1%).

Время с момента выполнения КС и до поступления в НИИ акушерства и гинекологии Московской области в среднем составило 48,1±4,9 сутки (8–98). Учитывая широкий диапазон сроков обнаружения несостоятельного шва (рубца) на матке после кесарева сечения, нами представлены особенности клинического течения и вероятные причины позднего обращения пациенток:

1. С 8 до 42 суток (завершение послеродового периода) после КС поступили 16 из 38 пациенток (42,1%). Клиническая картина в данном периоде представлена выраженным воспалительно-интоксикационным синдромом: повышение температуры тела (87,5 %), болевой симптом (50%), гноевидные выделения из половых путей (12,5%). В результате анализа проведенных стандартных методов исследования выявлено: уровень гемоглобина – 106,7±3,63, лейкоцитов – 8,6±0,68, С-реактивный белок – 54±19,5, тотальная деструкция мышечного слоя в области шва на матке в 62,5% (толщина сохраненного миометрия до 0,9 мм, в большинстве случаев с полным его отсутствием), повышение уровня лейкоцитарного индекса интоксикациии (5,06±1,1). По нашему

мнению, представленная клиническая картина объясняется поздней манифестацией послеродового эндомиометрита.

2. На 43–70-е сутки после КС (процесс завершения послеродового периода и перехода шва в рубец) госпитализированы 9/38 (23,7%) пациенток. При тщательном сборе анамнестических данных, пациентки отметили длительную антибактериальную терапию в послеоперационном периоде, что вероятно привело к отграничению инфекционно-воспалительного процесса в зоне шва на матке. Позднее обращение пациенток объясняется стертостью клинических проявлений (боли, повышение температуры тела ≤ 37,5^{0}С), и отсутствием выраженности лабораторных показателей (СРБ менее 40 мг/л, лейкоцитарный индекс интоксикации составил 4,7±0,7). Представленная клиническая картина не отображала реальной тяжести состояния, у 77,8% пациенток обнаружена тотальная деструкция мышечного слоя в области шва на матке.

3. У 13/38 (34,2%) пациенток после КС прошло 71–98 дней. В 61,6% наблюдений, пациентки были направлены из медицинских учреждений. Всем пациенткам с жалобами на мажущие кровяные выделения, аномальные маточные кровотечения и/или боли внизу живота, врачами 1 уровня ошибочно были произведены внутриматочные вмешательства (кюретаж матки). На наш взгляд, произведенные «слепые» внутриматочные операции способствовали некротическим повреждениям в деструктивном рубце.

При изучении клинико-анамнестического анализа, помимо вышеизложенных факторов риска, у пациенток I группы достоверной оказалось осложненное течение беременности: анемией, цитомегаловирусной и папилломавирусной инфекцией, фетоплацентарной недостаточностью (ФПН) по сравнению с пациентками II группы и III_a подгруппы, $p < 0,05$.

Персонифицированная подготовка и послеоперационная реабилитация I группы (n = 38) включали: ультразвуковую санацию нижних отделов генитального тракта кавитированным раствором перед реконструктивно-восстановительной операцией в течение 2 дней до и через день после оперативного лечения с целью уменьшения риска генерализации инфекционного процесса и сохранения репродуктивной функции. Кроме того, при поступлении начата антибактериальная, дезинтоксикационная терапии.

Всем пациенткам первой группы (n = 38) сравнения на 2–3-и сутки после поступления произведена операция в объеме релапаротомия, реконструктивно – пластическая операция (хирургическая обработка швов с наложением вторичных швов на матку) после купирования признаков гнойно-септических осложнений.

Особенностями при макроскопической визуализации были: дополнительно наложенные гемостатические швы, перевязка восходящих ветвей маточных артерий с последующим нарушением анатомических коллатералей и кровоснабжения в области шва на матке, использование блокирующих швов, тугое затягивание краев раны до ишемического состояния в сочетании с неблагоприятным фоном (экстренное КС, активная родовая деятельность, многократные влагалищные исследования), наличие гематом в области шва и параметриев.

При проведении оценки результатов морфологического исследования, иссеченные рубцы в 65,7% представлены фрагментами гладкомышечной ткани с очагами некроза или тотального некроза на большом протяжении с инкапсулированным шовным материалом.

При обращении **пациенток II группы** прослежена непатогномоничная клиническая картина (боли внизу живота, кровяные выделения). Проведенное ультразвуковое исследование обнаружило во всех наблюдениях плодное яйцо, локализованное в нише рубца в среднем в 8,21±0,35 (min – max, 5,3–15,5) недель гестации с толщиной сохраненного миометрия 0–0,5 мм у 52,7% пациенток (p=0,0164).

Анализируя характерные предикторы, группу высокого риска по развитию эктопической беременности в нише рубца на матке формировали пациентки, имеющие в анамнезе: воспалительные заболевания органов малого таза, (ОР = 8,2, 95% ДИ: 1,082–62,456), хирургическое прерывание беременности (ОР=2,4, 95% ДИ: 1,275–4,511), два и более КС (p=0,0002), интервал ≤ 3 лет между повторными КС (ОР = 3,8, 95% ДИ: 1,036–13,675). В 44,4% наблюдений пациенткам значимо чаще были в возрасте 33–37 лет (p=0,015) с избыточной массой тела (25–30%), что объясняет репродуктивный анамнез (в 52,7% наблюдений ≥ 2 КС, в 58,3% – прерывание беременности).

Эктопическая беременность в рубце на матке сформировалась в среднем через 4,03±0,4 года после КС.

У 80,5% пациенток толщина сохраненного миометрия варьировала в пределах 0–1,8 мм, составляя в среднем 0,8±0,1 мм, учитывая высокий риск реализации гестационных осложнений произведена метропластика с одномоментным прерыванием беременности в среднем в сроке гестации 8,79±0,3 (5,5–15,6) недель. На наш взгляд использование термина истмоцеле (*«cele»,* с греческого грыжа) полностью отображает макроскопически визуализирующий дефект миометрия, «выбухающий» в сторону мочевого пузыря. Пред/послеоперационное ведение включало: периоперационную

антибактериальную профилактику, утеротоническую терапию. В результате морфологического исследования в 41,3% (12/29) наблюдений получены фиброзно-мышечные ткани с инфильтрацией инвазивным трофобластом и ворсинами хорона по типу беременности со структурными особенностями: *placenta accreta* (n=4/12); *placenta increta* (n=1/12).

У 6 из 36 пациенток с беременностью в нише рубца в сроке до 9 недель гестации с толщиной сохраненного миометрия ≥ 2 мм и при отсутствии репродуктивных планов произведена вакуум-аспирация плода под контролем УЗИ и/или гистероскопии. Пациентки были выписаны на 3 сутки под контролем анализа клинико-лабораторных показателей, включая мониторирование β – ХГЧ, также пациенткам рекомендовано соблюдение строгой контрацепции, проведение реконструктивно-восстановительной операции (метропластика) на этапе планирования беременности или при появлении клинических симптомов несостоятельного рубца на матке после КС.

В 1 (2,8%) наблюдении отсутствовали технические возможности сохранения матки, проведена органоуносящая операция по поводу нарушенной эктопической беременности в рубце и с глубоким проникновением ворсин хориона во всю толщу миометрия (*placenta percreta*).

Пациентки **III_a подгруппы** поступили с различными жалобами: нарушения менструального цикла по типу альгодисменореи/менометроррагии (46,5%); боли внизу живота/жжение в области послеоперационного рубца (41,3%); меж/постменструальные «мажущие» выделения (32,7%); отсутствие беременности (10,3%), нарушения мочеиспускания (3,4%) и диспареуния (3,4%).

Примечательным фактором риска развития «симптомного» несостоятельного рубца на матке был аденомиоз ($p<0,05$), обнаруженный у 23/58 (39,6%) пациенток.

Учитывая наличие сопутствующих гинекологических заболеваний у пациенток III_a (аденомиоз – 39,6%, миома матки – 22,4%, наружно – генитальный эндометриоз – 17,2%) подгруппы, необходимым было анализирование зависимости их с жалобами. При сопоставлении данных гинекологического анамнеза и результатов анализа обнаружена прямая достоверная корреляция у пациенток: с миомой матки связаны нарушения менструального цикла($r=0,167$) и болевой симптом ($r=0,200$); с аденомиозом – болевой симптом ($r=0,197$) и болезненные менструации ($r=0,156$), с эндометриозом рубца - болевой симптом ($r=0,209$). Несмотря на полученные результаты исследования, следует отметить, что у пациенток III_b подгруппы *без клинических проявлений* несостоятельного

рубца на матке отмечена высокая частота встречаемости аденомиоза (31,2%) и миомы матки (20,8%).

В соответствии с проведенным корреляционным анализом установлено усиление симптомов при увеличении объема ниши ($p<0,05$). У 31 из 58 пациенток с нишей объемом $\geq$ 25 мм^2 значимо чаще были жалобы на: альгодисменорею, меж- или постменструальные выделения ($p<0,05$), боли ($p<0,05$), менометроррагии ($p<0,05$). Но значимой корреляционной связи между клиническими симптомами и толщиной сохраненного миометрия не обнаружено. Временной интервал между последним КС и обращением пациенток в медицинское учреждение в среднем составил 5,55±0,32 лет. Следует отметить, что клинические симптомы несостоятельного рубца на матке проявлялись через 6 месяцев (min) после КС, в среднем пациентки отметили начало появления жалоб спустя 2,3±0,4 года.

В III_a подгруппе (n = 58) необходимой и достаточной была реконструктивно-восстановительная коррекция симптомного дефекта рубца на матке после КС. В 37,9% наблюдений иссеченные рубцы на матке представлены фрагментами фиброзно-мышечной ткани неравномерной толщины, в 18,9% – фрагменты гладкомышечной ткани с эндометриоидными гетеротопиями. Интересен факт выявления лейомиом в рубце на матке (5,1%) при морфологическом исследовании.

У 40 из 48 пациенток **III_b подгруппы** было в анамнезе только одно КС, что подчеркивает нарушение техники (ятрогенный фактор) в формировании несостоятельного рубца на матке, требующего хирургической коррекции на этапе планирования беременности. Следует отметить, что отсутствие клинических проявлений несостоятельного рубца на матке в III_b подгруппе сопряжено с формированием ниш объемом $\geq$ 25 мм^2, выявленных в 29,1% наблюдений, что достоверно реже, чем у пациенток III_a с жалобами – в 55,1% наблюдений ($p<0,05$).

С момента произведения КС и до поступления в отделение оперативной гинекологии прошло в среднем 5,9±0,44 лет (1–13 лет). В 100% наблюдений пациенткам III_b (n = 48) подгруппы произведена хирургическая коррекция с сохранением гормональной и репродуктивной функций после предоперационного обследования. Полученные макропрепараты представлены фрагментами соединительной ткани с участками эндоцервикса в отсутствии клеток гладкомышечной ткани в 29,1% наблюдений, гладкомышечной тканью с включениями фиброзной ткани неравномерной

толщины – в 27% и фрагменты грубоволокнистой соединительной ткани с участками миометрия и жировой ткани – в 22,9% наблюдений.

Следует отметить, что проведенная предоперационная УЗ оценка состояния рубца на матке и/или офисная гистероскопия с гидросонографией в 100% наблюдений совпадала с результатами морфологического исследования и макроскопической визуализацией патологического рубца, что позволяет рекомендовать их в качестве приемлемых и достоверных методов исследований.

Таким образом, персонифицированное ведение пациенток позволило сохранить гормональную функцию в 100% наблюдений, репродуктивную – в 99,4%. У всех пациенток основных групп на 5–6-е сутки после реконструктивно-восстановительной операции состояние шва на матке было оценено с помощью экспертного ультразвукового исследования с акцентированием внимания на структуру миометрия, наличие/отсутствие гематом, гипо/гиперэхогенных участков, включений в проекции шва. Произведенная оценка результатов ультразвукового исследования показала увеличение толщины миометрия в области предполагаемого шва в 14 раз, с 0,87±0,08 мм до операции и до 12,2±0,54 мм после хирургической коррекции. Через 6–12 месяцев после реконструктивно восстановительной операции при контрольной УЗ оценке, толщина сохраненного миометрия в среднем составила 7,2±0,33 мм, более в позднем периоде (≥12 месяцев) – 6,1±0,3 мм. Помимо УЗИ, состояние вновь сформированного рубца и полости матки изучено при офисной гистероскопии, произведенной с диагностической или лечебной целью в случае обнаружения внутриматочной патологии. Дополнительно проведенная гидросонография не обнаружила клинически значимой разницы в толщине сохраненного миометрия, установленного при трансвлагалищном УЗИ ($p>0,05$).

В раннем послеоперационном и отдаленном периодах проведен анализ динамического состояния, результатов клинических, лабораторных и инструментальных методов исследований, ни в одном наблюдении не отмечено осложнений, появления клинических симптомов и/или рецидива заболеваний.

Достоверность сопряженности клинических проявлений НРМ заключается в исчезновении их после произведенной метропластики. Изучение отдаленных результатов исследования у пациенток с клиническими проявлениями несостоятельного рубца на матке обнаружило: исчезновение болей в 83,3% наблюдений; полное исчезновение симптомов менометроррагии – в 50%; отсутствие болезненных менструаций – 92,3%, полное исчезновение/уменьшение постменструальных мажущих

выделений – в 68,4%; у 6 из 58 пациенток с вторичным бесплодием наступила беременность в 83,3% наблюдений.

Клиническая эффективность хирургической коррекции объясняется высокой (70,5%) частотой наступления беременности при оценке репродуктивного здоровья. Беременность чаще (79,1%) наступила в III_b подгруппе, так как пациентки обратились с целью реализации репродуктивной функции в ближайшее время, тогда как в остальных изучаемых группах (I, II, III_a) коррекция являлась единственным вариантом лечения. Ни в одном наблюдении не зарегистрировано плацентации в области рубца или эктопической беременности в рубце на матке после метропластики.

ЗАКЛЮЧЕНИЕ

Несостоятельность шва (рубца) на матке – распространенное осложнение кесарева сечения. Изучение и стратификация факторов риска позволит избежать или уменьшить частоту их развития. Представленные характеристики и особенности клинического течения различных вариантов несостоятельного шва (рубца) на матке после КС позволят своевременно идентифицировать нарушение репаративных процессов миометрия в проекции шва (рубца) на матке.

Хирургическая коррекция (метропластика, реконструктивно-восстановительная операция) – высокорезультативный и основной метод лечения пациенток с несостоятельным швом (рубцом) на матке после кесарева сечения. В сочетании с персонифицированной периоперационной подготовкой, обследованием и послеоперационной реабилитацией позволит повысить эффективность органосберегающей операции. Произведенная хирургическая коррекция способствовала купированию клинических проявлений и восстановлению нормальной архитектоники миометрия в проекции шва (рубца). Анатомическая целостность и функциональность рубца обеспечила наступление беременности у 70,5% пациенток.

ВЫВОДЫ

1. Термин «несостоятельный рубец на матке после кесарева сечения» – собирательное понятие. Варианты клинического течения зависят от сроков диагностики: 1) локальный некроз миометрия в зоне шва (рубца) с расхождением краев раны (в пределах послеродового периода); 2) выявление «ниши» с наличием остаточного

миометрия <2 мм на этапе планирования беременности (с клиническими проявлениями или без них); 3) выявление беременности в «нише» рубца на матке.

2. Наиболее значимыми факторами риска формирования несостоятельного шва (рубца) на матке после кесарева сечения являются: послеродовый эндометрит (ОР=25,3), внутриматочные вмешательства в послеоперационном периоде (ОР=12,7), течение беременности, осложненное низким расположением плаценты (ОР=9,81), отслойкой хориона (ОР = 8,1), обострением заболеваний мочеполовой (ОР=3,2) и бронхолегочной (ОР = 2,9) систем, аномалии родовой деятельности (ОР=2,3), экстренное кесарево сечение (ОР=3,1), однорядное восстановление целостности матки (ОР=2,5).

3. В отсроченном периоде (в среднем, через 2,3±0,4 года после операции) клиническими симптомами несостоятельного рубца на матке являются: нарушения менструального цикла (46,5%), болевой симптом (41,3%), наличие меж- или постменструальных «мажущих» кровяных выделений (32,7%), вторичное бесплодие (10,3%).

4. Ранняя идентификация эктопической беременности в нише рубца на матке позволяет избежать осложнений беременности по типу placenta percreta (наиболее эффективно одномоментное удаление плодного яйца и восстановление анатомической целостности рубца на матке).

5. Подтверждение диагноза несостоятельного шва (рубца) на матке после кесарева сечения путем клинико-анамнестических, ультразвуковых, эндоскопических методов исследований является показанием к выполнению органосберегающих операций: при локальном некрозе шва – иссечение пораженных тканей, удаление шовного материала, наложение вторичных швов; на этапе планирования беременности – метропластика. Персонифицированная хирургическая коррекция (наложение вторичных швов на матку, метропластика), тщательная предоперационная подготовка и послеоперационная реабилитация с использованием ультразвуковой кавитации позволяют обеспечить реализацию репродуктивных планов у 70,5% женщин.

ПРАКТИЧЕСКИЕ РЕКОМЕНДАЦИИ

При выписке родильницы после оперативного родоразрешения из стационара ей необходимо выдать выписку с данными о показаниях к кесареву сечению, его особенностях (первое, повторное, иссекался ли «старый» рубец, наличие спаечного процесса и т.д.); были ли подъемы температуры тела, лечение. При выписке

необходимым является проведение ультразвукового исследования (изучение состояния шва на матке, исключение эндометрита).

1. Патронаж медицинского персонала женской консультации. При наличии жалоб на боли, повышение температуры тела, кровянистых выделений, нехарактерных для данного срока послеродового периода, показана госпитализация в гинекологическое отделение.
2. В гинекологическом отделении – ультразвуковое исследование (оценка содержимого полости матки, швов). При показаниях – гистероскопия с прицельным удалением патологического субстрата, оценка швов без «слепого» выскабливания полости матки. При подозрении на расхождение краев раны - перевод в стационар III уровня.
3. Перед планированием беременности должна быть проведена предгравидарная подготовка по общим правилам и ультразвуковое исследование. При подозрении на несостоятельность рубца возможно МРТ, гидросонография, консультация гинеколога учреждения III уровня для определения показаний к метропластике, госпитализация в гинекологическое отделение стационара III уровня.
4. При диагностировании беременности в нише рубца – госпитализация в гинекологическое отделение стационара III уровня. Оптимально проведение метропластики с одновременным удалением плода.
5. После метропластики во избежание нарушения процессов регенерации и с целью формирования зрелой соединительной ткани рекомендована строгая контрацепция в течение 6–12 месяцев.

СПИСОК НАУЧНЫХ РАБОТ, ОПУБЛИКОВАННЫХ ПО ТЕМЕ ДИССЕРТАЦИИ

1. Буянова С.Н. Беременность в рубце после кесарева сечения: возможности хирургической коррекции / Буянова С.Н., Щукина Н.А., Чечнева М.А., Пучкова Н.В., Земскова Н.Ю., Торобаева М.Т. // Российский вестник акушера-гинеколога. – 2020. – Т.20. – №6. – С. 65–70 **(Перечень ВАК РФ, SCOPUS).**

2. Торобаева М.Т. Несостоятельный рубец на матке после кесарева сечения как отдельная нозология / Торобаева М.Т., Буянова С.Н., Пучкова Н.В.// Российский вестник акушера-гинеколога. – 2023. – Т.23. – №3. – С. 19–28 **(Перечень ВАК РФ, SCOPUS).**

3. Буянова С.Н. Особенности формирования и течения полной несостоятельности рубца на матке после абдоминального родоразрешения в позднем послеоперационном периоде, органосохраняющее лечение / Буянова С.Н., Торобаева М.Т., Юдина Н.В. // Российский вестник акушера-гинеколога. – 2023. –Т.23. – №3. – С. 100–104 **(Перечень ВАК РФ, SCOPUS).**

4. Буянова С.Н. Тактика ведения беременных с наличием плодного яйца в «нише» рубца после кесарева сечения / Буянова С.Н., Торобаева М.Т., Логутова Л.С., Чечнева М.А., Юдина Н.В., Баринова И.В. // Российский вестник акушера-гинеколога. – 2023. – Т.23. – №4. – С. 65–70 **(Перечень ВАК РФ, SCOPUS).**

5. Буянова С.Н. Некроз миометрия в зоне шва/рубца на матке в различные сроки после кесарева сечения / Буянова С.Н., Торобаева М.Т., Логутова Л.С., Юдина Н.В., Земскова Н.Ю., Баринова И.В. // Российский вестник акушера-гинеколога. – 2023. – Т.23. – №6. – С. 76–81 **(Перечень ВАК РФ, SCOPUS).**