На правах рукописи

БЕЖЕНАРЬ

Фёдор Витальевич

ДИФФЕРЕНЦИАЛЬНЫЙ ПОДХОД К ВЫБОРУ МЕТОДА ХИРУРГИЧЕСКОГО ЛЕЧЕНИЯ ПАЦИЕНТОК С РЕДКИМИ, ОСЛОЖНЕННЫМИ И РЕЦИДИВИРУЮЩИМИ ФОРМАМИ ГЕНИТАЛЬНОГО ПРОЛАПСА

3.1.4. Акушерство и гинекология

АВТОРЕФЕРАТ

диссертации на соискание ученой степени

кандидата медицинских наук

Москва – 2024 г.

Работа выполнена в Федеральном государственном бюджетном образовательном учреждении высшего образования «Первый Санкт-Петербургский государственный университет имени академика И.П. Павлова» Министерства здравоохранения Российской Федерации.

Научный руководитель:

Плеханов Андрей Николаевич – доктор медицинских наук, доцент.

Официальные оппоненты:

Доброхотова Юлия Эдуардовна – доктор медицинских наук, профессор, Федеральное государственное автономное образовательное учреждение высшего образования «Российский национальный исследовательский медицинский университет имени Н.И. Пирогова» Министерства здравоохранения Российской Федерации, заведующая кафедрой акушерства и гинекологии лечебного факультета;

Цхай Виталий Борисович – доктор медицинских наук, профессор, Федеральное государственное бюджетное образовательного учреждения высшего образования «Красноярский государственный медицинский университет имени профессора В.Ф. Войно-Ясенецкого» Министерства здравоохранения Российской Федерации, заведующий кафедрой перинатологии, акушерства и гинекологии лечебного факультета.

Ведущая организация: Федеральное государственное бюджетное военное образовательное учреждение высшего образования «Военно-медицинская академия имени С.М. Кирова» Министерства обороны Российской Федерации.

Защита состоится «____» _____2024 года в 14 часов на заседании диссертационного совета при Государственном бюджетном учреждении здравоохранения Московской области «Московский областной научно-исследовательский институт акушерства и гинекологии имени академика В.И. Краснопольского» Министерства здравоохранения Московской области по адресу: 101000, г. Москва, ул. Покровка, д. 22а.

С диссертацией можно ознакомиться в библиотеке и на сайте (http://moniiag.ru) Государственного бюджетного учреждения здравоохранения Московской области «Московский областной научно-исследовательский институт акушерства и гинекологии имени академика В.И. Краснопольского» Министерства здравоохранения Московской области (101000, г. Москва, ул. Покровка, д. 22а).

Автореферат разослан «___»_____ 2024 года.

Ученый секретарь
диссертационного совета,
доктор медицинских наук,
профессор **Щукина Наталья Алексеевна**

ОБЩАЯ ХАРАКТЕРИСТИКА РАБОТЫ

Актуальность темы исследования и степень ее разработанности

Пролапс тазовых органов (ПТО) – патологическое изолированное или сочетанное выпячивание тазовых органов через стенки влагалища и тазовое дно (Попов А.А. и др., 2022; Keane D. et al., 2022), при этом мочевой пузырь, матка, влагалище и передняя стенка прямой кишки могут выходить за пределы половой щели на поздних стадиях пролапса. Ещё недавно ПТО считался заболеванием пожилых женщин, однако в настоящее время все чаще с этой проблемой сталкиваются женщины репродуктивного возраста. Распространённость ПТО составляет 15-30% (Бахаев В.В., Горин В.С., 2009; Радзинский В.Е. и др., 2009), заболевание часто сочетается с стрессовым недержанием мочи (СНМ) (Беженарь В.Ф. и др., 2013). Симптомы СНМ встречаются примерно у 38% женщин, проживающих в Российской Федерации (Аполихина И.А. и др., 2016; Пушкарь Д.Ю., Касян Г.Р., 2017). В постменопаузе за счёт гипоэстрогении частота ПТО возрастает до 50-78%, а сочетание его со СНМ достигает 70,1% (Mathlouthi N. et al., 2011; Trutnovsky G. et al., 2013).

Возникновению ПТО и СНМ способствуют несколько потенциальных факторов риска, таких, как беременность и роды, особенно осложненные травмой промежности, изменения связочного аппарата матки, хроническое повышение внутрибрюшного давления, гипоэстрогения, нарушения иннервации и кровообращения тазового дна, диспластические изменения тканей промежности (Дегтярёва Ю.А., 2010). В качестве одного из ведущих факторов, способствующих развитию пролапса, рассматривают системную дисплазию соединительной ткани, предполагающую, что выпадение гениталий представляет собой специфическое проявление полиорганной недостаточности соединительной ткани на уровне репродуктивной системы (Смольнова Т.Ю., 2015; Мартынов А.И. и др., 2016; Быченко В.В., 2021; Буянова С.Н., Попов А.А. и др., 2022).

Несмотря на то, что ПТО не несет прямой угрозы для жизни, заболевание весьма негативно влияет на качество жизни женщины (Богатырёва Е.В., 2010; Hallock J.L., Handa V.L., 2016). Симптоматика ПТО и СНМ может мешать повседневной деятельности и препятствовать здоровому образу жизни (Krissi H. et al., 2015; Kari B. et al., 2022). Тяжелые случаи ПТО могут привести к сексуальным и даже психическим расстройствам у женщин (Collins S., Lewicky-Gaupp C., 2022).

Кроме того, ПТО может привести к серьезным медицинским осложнениям (Nakad B. et al., 2017). Женщины с ПТО подвергаются более высокому риску развития инфекций мочевыводящих путей, недержания мочи и нарушений дефекации. В критических ситуациях может возникнуть задержка мочи, требующая немедленной медицинской помощи. Женщинам

с тяжелыми формами ПТО часто необходимо хирургическое вмешательство, которое сопряжено с неизбежными рисками и может быть дорогостоящим (Liang C.C. et al., 2015).

Основными методиками оперативного лечения ПТО являются пластика местными тканями и реконструкция с использованием сетчатых имплантатов (Hüsch T. et al., 2016). Пластика пролапса местными тканями дает малое количество осложнений, но сопровождается достаточно высоким количеством рецидивов (Беженарь В.Ф. и др., 2018; Shah H.N., 2012). Кольпорафия с использованием сетчатых имплантатов, напротив, дает меньшее количество рецидивов, но большее количество специфических осложнений (Паластин П.М., 2019; Кира К.Е. и др., 2020; Адамян Л.В. и др., 2021).

В специализированной литературе описано множество оригинальных операций и их различных модификаций, используемых при ПТО и СНМ (Попов А.А. и др., 2013; Кира Е.Ф. и др., 2022). Резкое увеличение вариантов оперативных вмешательств в последние десятилетия связано с наступлением эры широкого использования различных синтетических материалов – имплантатов (Попов А.А. и др., 2013; Lucioni A., 2008). Однако интенсивное применение синтетических материалов привело к накоплению так называемых «имплантат-ассоциированных», или, иначе, «mesh-ассоциированных», осложнений, таких, как эрозия слизистой оболочки стенок влагалища, хронический болевой синдром, диспареуния, нарушения мочеиспускания, дефекации и т.д. (Беженарь В.Ф., 2012; Краснопольский В.И. и др., 2012; Нечипоренко и др., 2014; Muffly T.M., Barber M.D., 2010).

Очевидно, что выбор того или иного вида вмешательства должен базироваться на данных полного обследования тазовых органов с включением таких объективных критериев, как специальный вопросник и дневник мочеиспускания, проведение функциональных проб («кашлевой толчок», проба Маршалла, Бони, стоп-тест, ректальная проба) лабораторных и уродинамических исследований и т.д. (Кира К.Е., 2020). При этом во все времена для хирурга был и остаётся актуальным девиз: «Нормальная анатомия сопутствует нормальной функции». К сожалению, его не всегда можно претворить в жизнь (Солуянов М.Ю. и др., 2012; Barber M. D., Maher C., 2013; Guan Z. et al., 2015).

При рецидивах ПТО, выпадении гениталий после экстралеваторной брюшно-промежностной экстирпации прямой кишки, рецидивах пролапса после вентрофиксации матки в и т.д., имеющиеся в арсенале гинекологов методики оперативных вмешательств недостаточно эффективны, а иногда и невыполнимы из-за недостатка имеющихся тканей (Лологаева М.С. и др., 2019; Оразов М.Р. и др., 2019). В этих случаях необходим поиск новых нестандартных и часто индивидуальных методик оперативного вмешательства. Их разработке и посвящена данная работа.

Цель исследования – улучшить результаты хирургического лечения у пациенток с редкими, осложненными и рецидивирующими формами пролапса тазовых органов на основании разработки дифференцированного подхода к хирургическим методам его лечения.

Задачи исследования

1. Уточнить возможные причины развития рецидива ПТО, в том числе связанные с дисплазией соединительной ткани.
2. Разработать и внедрить в клиническую практику метод модифицированной операции кольпоклейзис у пациенток с атипичными формами пролапса тазовых органов, определить показания и условия выполнения операции.
3. Изучить морфологические и иммуногистохимические особенности тканей промежности у пациенток с атипичными формами пролапса тазовых органов.
4. Обосновать дифференцированный подход к выбору метода хирургического лечения при атипичных формах ПТО.

Научная новизна исследования

Разработана модификация операции кольпоклейзиса, позволяющая снизить частоту послеоперационных осложнений, объем интраоперационной кровопотери, продолжительность операции и длительность пребывания в стационаре в сравнении с методами коррекции генитального пролапса с использованием сетчатых имплантатов для внедрения в клинические рекомендации при хирургическом лечении пациенток с пролапсом тазовых органов.

Проведен сравнительный анализ структуры послеоперационных осложнений у больных с пролапсом тазовых органов при выполнении модифицированной операции кольпоклейзиса, который доказал значимое уменьшение частоты послеоперационных осложнений и риска рецидива при тяжелых и осложненных формах генитального пролапса в сравнении с контрольной группой.

Проведена оценка ключевых морфологических и иммуногистохимических особенностей тканей влагалища и крестцово-маточных связок у пациенток с опущением тазовых органов тяжелой степени. Впервые проведено определение экспрессии SMA (Smooth Muscle Antibodies) в стенке влагалища и доказана роль изменений в гладкомышечных тканях влагалища в патогенезе ПТО. Получены новые данные, подтверждающие патогенетический механизм формирования пролапса тазовых органов, связанный с дисплазией соединительной ткани.

Расширены представления об основных звеньях патогенеза редких и рецидивных форм пролапса тазовых органов, разработан научно обоснованный алгоритм дифференцированного подхода к выбору метода хирургического лечения ПТО.

Теоретическая и практическая значимость работы

На основании полученных результатов разработаны и внедрены в практику рекомендации по дифференцированному подходу к выбору метода хирургической коррекции первичного и рецидивного пролапса гениталий, а также атипичных форм ПТО.

Результаты проведенного исследования позволили разработать комплекс практических медицинских мероприятий, направленных на диагностику клинических проявлений пролапса тазовых органов у пациенток с редкими и рецидивирующими формами генитального пролапса, дооперационное консультирование больных по способам и возможностям лечения, анализ достижения поставленных целей и оценку удовлетворенности итогами лечения.

С целью формирования адекватных ожиданий от операции у больных с ПТО обоснована необходимость совокупной оценки данных, таких как возраст больной, объем ранее перенесенной операции, наличие сопутствующей соматической патологии, желание жить половой жизнью.

Впервые разработан и внедрен в клиническую практику метод модифицированной операции кольпоклейзиса у пациенток с редкими или рецидивирующими формами пролапса тазовых органов. Определены показания и условия для применения данного нового хирургического способа хирургического лечения.

Основные положения, выносимые на защиту

1. Применение сетчатых имплантатов при хирургическом лечении пролапса тазовых органов сопряжено с риском развития специфических осложнений, возникающих в отдаленном послеоперационном периоде и снижающих оценку больными качества оказанной им медицинской помощи.
2. Метод модифицированной операции кольпоклейзиса является актуальным, безопасным и эффективным способом хирургического лечения редких, осложненных и рецидивных форм ПТО.
3. Морфологические и иммуногистохимические исследования подтверждают роль ДСТ и дезорганизации мышечных элементов стенки влагалища в патогенезе ПТО и СНМ.

Апробация и внедрение результатов работы в практику

Результаты исследования и основные положения диссертационной работы доложены и обсуждены на следующих научно-практических конференциях и конгрессах: 3-й научный конгресс с международным участием «Инновации в акушерстве, гинекологии и репродуктологии» (Санкт-Петербург, 2021); Online-конференция «Актуальные вопросы женского здоровья» (Санкт-Петербург, 2022); XVI международная научно-практическая конференция «Заболевания матки и эндометриоз в жизни женщины» (Санкт-Петербург, 2023); Межрегиональная научно-практическая конференция «Гиперпластические процессы в

гинекологии» (Санкт-Петербург, 2023); XVI Региональный научно-образовательный форум «Мать и Дитя» и Пленум Правления Российского общества акушеров-гинекологов (Санкт-Петербург, 2023); 4-й Всероссийский научно-практический конгресс с международным участием «Инновации в акушерстве, гинекологии и репродуктологии» (Санкт-Петербург, 2023); XIX международная научно-практическая конференция «Заболевания матки и эндометриоз в жизни женщины» (Санкт-Петербург, 2023); Заседание общества акушеров-гинекологов Санкт-Петербурга и Северо-Западного региона РФ на тему «Пролапс тазовых органов. Методы коррекции» (Санкт-Петербург, 2023).

Автор занял третье место на конкурсе научных докладов молодых ученых на 3-м научном конгрессе с международным участием «Инновации в акушерстве, гинекологии и репродуктологии» (Санкт-Петербург, 2021). Обсуждение диссертации состоялось на совместном заседании сотрудников кафедр акушерства, гинекологии и неонатологии и акушерства, гинекологии и репродуктологии ФГБОУ ВО ПСПбГМУ им. И.П. Павлова Минздрава России 20 ноября 2023 г., протокол № 3. Полученные результаты внедрены в клиническую практику хирургического отделения Санкт-Петербургской клинической больницы Российской Академии Наук, а также гинекологического отделения клиники акушерства и гинекологии ФБОУ ВО ПСПбГМУ им. И.П. Павлова Минздрава России.

Публикации

По теме работы опубликованы 11 научных работ, в том числе 5 печатных работ в рецензируемых журналах, включенных в перечень изданий, рекомендованных ВАК РФ.

Личный вклад автора

Согласно критериям включения и невключения автором самостоятельно проведен подбор пациенток, выполнено их комплексное клиническое обследование: сбор анамнеза, объективный осмотр, методы инструментального исследования, анализ лабораторных показателей. Автор ассистировал на операциях, которые выполнялись пациенткам, включенным в исследование, лично проводил послеоперационное наблюдение. Непосредственное участие автор принимал в научно-исследовательской и аналитической частях работы: помощь в проведении морфологического и иммуногистохимического исследования, самостоятельно выполнялось морфометрическое исследование препаратов. Автором самостоятельно осуществлялся пятилетний послеоперационный мониторинг пациентов, систематизация, статистическая обработка и анализ полученных данных. Автором сформулированы выводы по диссертационному исследованию и предложены практические рекомендации, повышающие эффективность диагностики и комплексного лечения больных с атипичными формами пролапса тазовых органов.

Структура и объем диссертации

Диссертация изложена на 148 страницах машинописного текста, содержит 88 рисунков, 19 таблиц. Структура диссертации построена по классической схеме, состоит из введения, 6 глав, заключения, выводов, практических рекомендаций и указателя литературы, содержащего 156 источников: 70 на русском и 86 – на других языках.

Соответствие диссертации паспорту научной специальности

Научные положения диссертации соответствуют формуле специальности 3.1.4. – «акушерство и гинекология». Результаты проведенного исследования соответствуют области исследования специальности, конкретно – пунктам 1, 4 паспорта специальности «акушерство и гинекология».

СОДЕРЖАНИЕ РАБОТЫ

Материал и методы исследования

В работе проведен сравнительный анализ результатов обследования и лечения 140 женщин с пролапсом тазовых органов. Исследование проведено в период с января 2016 по сентябрь 2022 гг. в хирургическом отделении Федерального государственного бюджетного учреждения здравоохранения Санкт-Петербургская клиническая больница Российской академии наук (главный врач – к.м.н. Чагунава О.Л., руководитель отделения – к.м.н. Черепанов Д.Ф., ведущий специалист по профилю акушерство и гинекология – д.м.н., доцент, профессор кафедры Плеханов А.Н.), в отделении онкогинекологии №7 клиники акушерства и гинекологии ФГБОУ ВО ПСПбГМУ им. акад. И.П. Павлова Минздрава России (руководитель клиники – д.м.н., профессор Беженарь В.Ф.). Морфологическое и иммуногистохимическое (ИГХ) исследования были проведены в патологоанатомическом отделении с лабораторией иммуногистохимии Научно-исследовательского института акушерства, гинекологии и репродуктологии им. Д.О. Отта. (руководитель отделения – д.м.н. Толибова Г.Х.).

Дизайн диссертационного исследования включал 3 этапа. На первом этапе исследования из 140 женщин с ПТО были сформированы группы соответственно задачам исследования. Основная группа (70 пациенток) была сформирована из больных с редкими, тяжелыми и осложненными случаями генитального пролапса (далее – атипичными формами). Контрольная группа была сформирована из 70 пациенток с впервые диагностированными, неосложненными случаями ПТО.

Пациентки основной группы в зависимости от анамнеза заболевания и техники операции были разделены на три подгруппы:

- 38 (54,3 %) женщин с рецидивными формами ПТО составили подгруппу А;

➢15 (21,4 %) женщин с редкими формами ПТО после экстралеваторной брюшно-промежностной экстирпации прямой кишки (ЭлБПЭ) в анамнезе составили подгруппу Б;

➢17 (24,3 %) женщин с осложненными формами ПТО после надвлагалищной ампутации матки в анамнезе с выпадением культи шейки матки, а также с III-IV стадия ПТО по POP-Q составили подгруппу В.

Контрольную группу составили 70 пациенток с впервые выявленными неосложненными формами ПТО, которым выполнено хирургическое лечение с использованием сетчатого имплантата.

На 2 этапе исследования проводилось морфологическое (окраска гематоксилином и эозином, пикрофуксин по Ван Гизону) и ИГХ исследование тканей стенки влагалища полученных при биопсии в области сводов влагалища и в боковой стенки влагалища на уровне границы пролапса, а так же фрагментов крестцово-маточных связок с определением экспрессии различных маркеров, таких как Collagen I и Collagen III и SMA (Smooth Muscle Antibodies).

Третий этап исследования заключался в динамическом наблюдении пациенток, время которого составило от 3 до 6 лет. Динамическое наблюдение включало в себя оценку жалоб пациенток, анализ ранних и поздних осложнений, наличие рецидива заболевания после хирургического лечения.

Критерии включения в исследование:

- возраст пациентов старше 18 лет;
- подписание пациентом информированного согласия на участие в исследовании;
- диагноз III–IV стадии пролапса тазовых органов согласно классификации POP-Q, выявленный в ходе физикального осмотра;
- отсутствие прогрессирующих злокачественных заболеваний и тяжелой соматической патологии.

Критерии невключения в исследование:

- возраст моложе 18 лет;
- диагноз I–II стадии пролапса тазовых органов (ПТО) по POP-Q, выявленный в ходе физикального осмотра;
- обнаружение объемных образований в малом тазу при ультразвуковом исследовании;
- прогрессирующие онкологические заболевания;
- тяжелые хронические соматические заболевания;
- наличие психических и когнитивных расстройств;
- другие патологические состояния, делающие участие пациенток в исследовании невозможным (по решению лечащего врача).

Критерии исключения из исследования:

- отказ от участия в исследовании;
- инфекционно-воспалительные заболевания нижних мочевых путей и кишечника в фазе обострения во время исследования.

Клинические методы обследования

Клинико-анамнестический метод

Во время первичной консультации устанавливались показания к операции и определялся объем предоперационного обследования. В случае пролапса тазовых органов осмотр проводился сначала с полным мочевым пузырем для оценки наличия сопутствующего стрессового недержания мочи, затем после мочеиспускания для повышения достоверности при оценке степени пролапса. Стадирование ПТО выполнялось по системе POP-Q (Pelvic organ prolapse quantification).

Лабораторные методы

В случае наличия показаний к оперативному лечению пациентка проходила стандартное предоперационное обследование, которое включало общий анализ крови, группа крови, резус фактор, биохимия крови – билирубин, АЛТ, АСТ, глюкоза, мочевина, креатинин, общий белок, K, Na, Ca, HBsAg, AntiHCV, ВИЧ, общий анализ мочи, влагалищные мазки на онкоцитологию.

Проводились консультации терапевта, гинеколога, терапевта, анестезиолога.

Инструментальные методы

При необходимости обследование дополнялось: ФГДС, эхокардиографией, холтеровским мониторированием ЭКГ, рентгеном грудной клетки, УЗИ органов малого таза, брахиоцефальных артерий, сосудов нижних конечностей. Полученные данные предоперационного обследования вносились в специальную электронную базу для дальнейшего анализа.

Ультразвуковое исследование (УЗИ) органов малого таза проводили в кабинете ультразвуковой диагностики ФГБУЗ СПб больницы РАН на аппарате EUB-5500 (Hitachi) с использованием высокочувствительных трансабдоминального конвексного датчика частотой 3.5 МГц и трансвагинального (трансректального) датчика частотой 6.5 и 7 МГц, при необходимости использовалось допплерометрическое сканирование.

Магнитно-резонансная томография (МРТ) выполнялась на высокопольноммагнито-резонансном томографе MAGNETOM “Essenza” 1,5 Тл в магнитно-резонансной томографии ФГБУЗ СПб больницы РАН (зав. отделением – врач-рентгенолог Александрова Н.Ю.).

Хирургический метод лечения

В представленном исследовании использовалось две методики хирургического лечения ПТО: модифицированная операция кольпоклейзис и операция забрюшинной кольпопексии с применением системы Prolift. Принципы предоперационной подготовки, анестезиологического пособия, общие правила вагинальной хирургии были аналогичны в обеих группах исследования. Этапы и особенности разработанной модификации операции кольпоклейзиса подробно описаны ниже в главе результатов исследования. Хирургическое лечение у пациенток

в репродуктивном и пременопаузальном периодах выполнялось преимущественно в первую фазу менструального цикла после стандартной предоперационной подготовки накануне операции, которая включала: профилактику тромбоэмболических осложнений введением низкомолекулярных гепаринов за 12 часов до предполагаемого времени операции, подготовку кишечника. Всем пациенткам за 30 минут до начала операции выполнялась антибиотикопрофилактика внутривенным капельным введением антибактериальных средств. В предоперационном периоде все больные получали полную информацию о сути их заболевания и показаниях для проведения хирургического лечения, хирургическом доступе и возможности его конверсии, целесообразности различных объемов операции, возможных интра- и послеоперационных осложнениях, необходимости возможной гемотрансфузии. У всех пациенток получено письменное информированное согласие на проведение им хирургических манипуляций.

Морфологический метод исследования

Материал исследования составили участки отсепарованной во время модифицированной операции кольпоклейзиса стенки влагалища в двух точках – в области сводов влагалища и в области границы диссекции со стороны входа во влагалище, а также фрагментов крестцово-маточных связок. Для выполнения гистологического исследования операционный материал фиксировали в 10 % нейтральном формалине (pH 7.2), обезвоживали с помощью автоматической станции Leica TP1020 и заливали в парафин согласно стандартной гистологической схеме. Из полученных блоков готовили срезы 3–5 мкм. Для обзорной окраски использовали гематоксилин и эозин. Исследование проводили при увеличении ×100, ×200, ×400 в микроскопе Olympus CX 31, (Япония). При световой микроскопии оценивали строение полученных препаратов стенки влагалища, проводилась верификация и оценка строения слоев слизистой оболочки влагалища, наличие или отсутствие гистологических признаков воспалительных и патологических изменений.

Иммуногистохимическое исследование (ИГХ) проводили на парафиновых срезах толщиной 5 мкм, которые помещали на предметные стекла, покрытые пленкой из поли-L-лизина (Sigma, Япония) по стандартному одноэтапному протоколу с демаскировкой антигена (высокотемпературной обработкой ткани) в 0,01 М цитратном буфере pH 6.0. Иммуногистохимический метод исследования включал количественную и качественную оценку экспрессии SMA в биоптатах с использованием антител к рецепторам SMA (клон 1A4) производства Dako, экспрессии коллагена Collagen (Coll– I), (Coll – III) типа в стандартном разведении 1:100 производства Santa Cruz Biotechnology, Inc. В качестве системы визуализации использовали Dako Cytomation LSAB2 System-HRP (Dako, Дания).

Количественную оценку результатов иммуногистохимического исследования экспрессии Collagen I, Collagen III и SMA проводили на микрофотографиях, полученных с помощью системы фиксации микроскопических изображений, состоящей из микроскопа Olympus BX46 и программного обеспечения «CellSens 47 Entry». Из фотосъемки исключали поля зрения, содержащие дефекты ткани, дефекты окрашивания и артефакты. Фотосъемку производили на увеличении 400× (окуляр 10×, объектив 40×), в режиме Photo, время экспозиции 1/38 с, чувствительность камеры – максимальная, размер изображения 2080×1544 пикселей, графический формат изображения .jpeg 47 (normal). Долю занимаемой экспрессии изучаемого маркера рассчитывали с помощью программы «Videotest Morphology 5.2», (ВИДЕОТЕСТ, Россия).

РЕЗУЛЬТАТЫ ИССЛЕДОВАНИЯ И ИХ ОБСУЖДЕНИЕ

По дизайну работа представляет собой проспективное, когортное, стратифицированное, многоцентровое исследование, проведенное в период с 2016 по 2022 гг. Всем пациенткам было выполнено хирургическое лечение по поводу пролапса тазовых органов различными хирургическими методиками. Срок наблюдения за пациентками исследуемых групп составил от 2 до 6 лет.

Возраст пациенток варьировался от 41 до 87 лет. Средний возраст в основной группе составил 66,3±11,1 лет, в группе сравнения – 68,4±10,9 лет (табл. 1). Таким образом, возраст пациенток исследуемых групп статистически значимо не различался (p=0,27).

Таблица 1 — Возраст пациенток исследуемых групп

Показатель	Основная группа (n = 70)	Группа сравнения (n = 70)	p
Возраст (лет)	66,3±11,1	68,4±10,9	0,27

Отсутствие родов в анамнезе отмечено у 6 (8,6 %) пациенток основной группы и у 2 (2,9%) – в группе сравнения. Роды у большинства пациенток протекали через естественные родовые пути – 135 (96,4%) наблюдений. У 3 (2,1%) пациенток основной группе и 2 (1,4%) группы сравнения роды закончились кесаревым сечением. По количеству родов сформированные группы были сопоставимы, среди пациенток обеих групп преобладали женщины, имевшие одни роды; у каждой третьей женщины в основной группе и группе сравнения в анамнезе было двое родов.

Соматический анамнез был отягощен в 68,6% в основной группе, в 67,1% наблюдений в группе сравнения. Наиболее часто в обеих группах встречались заболевания сердечно-сосудистой системы (22,9% и 25,7%), варикозная болезнь (40% и 38,6%), хронические заболевания желудочно-кишечного тракта (15,7% и 20,0%), а также эндокринная патология

(сахарный диабет, заболевания щитовидной железы др.) (11,4% и 14,3%) соответственно. Довольно высокая частота выявления варикозной болезни (40% и 38,6%) свидетельствует, видимо, об определенной роли системной несостоятельности соединительной ткани в патогенезе ПТО, связанной с изменением структуры коллагена, что свойственно для пери- и постменопаузального периода (рис. 1).

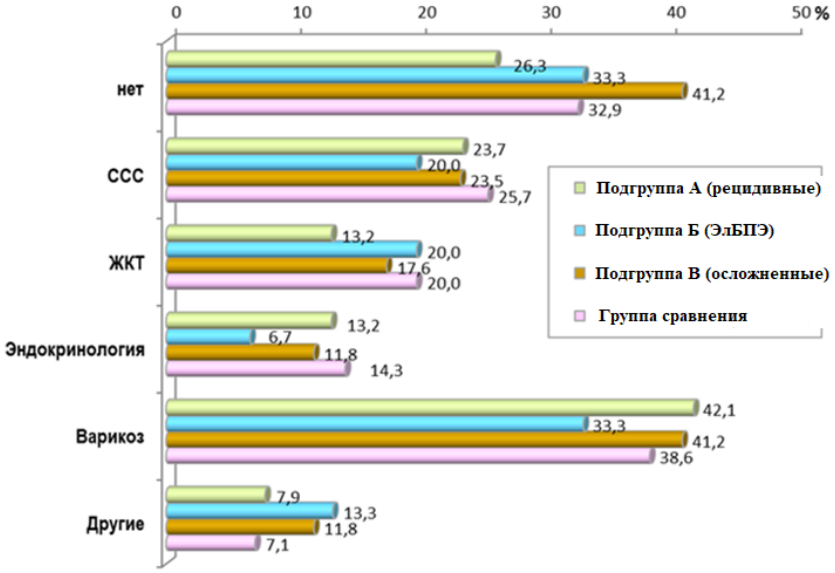

Рисунок 1. Экстрагенитальная патология (%).

Основными жалобами, которые предъявляли пациентки, являлись жалобы на ощущение инородного тела в области промежности, учащенное мочеиспускание, недержание мочи при напряжении, а также чувство тяжести внизу живота (табл. 2). Частота клинических проявлений существенно превышает число больных за счёт одновременного сочетания нескольких симптомов.

Таблица 2 – Клиническая симптоматика заболевания

Клинические проявления	Число случаев	
	Абс.	%
Ощущение инородного тела в промежности	140	100
Недержание мочи при напряжении	48	34,3
Учащенное мочеиспускание	32	22,9
Чувство тяжести внизу живота	27	19,3
Запоры	18	12,9

Всем пациенткам оперативное вмешательство проводилось под эндотрахеальным наркозом. Пациентки располагались на операционном столе в позиции для дорсальной литотомии, бедра приводились к животу. Ягодицы находились на одном уровне с краем стола. В мочевой пузырь во всех случаях устанавливался катетер Фолея, опорожнялся мочевой пузырь.

Основные этапы модифицированного кольпоклейзиса:

- ✓ Первым этапом операции выполнялась влагалищная гистерэктомия по стандартной методике.
- ✓ Далее проводилась гидропрепаровка стенок влагалища физиологическим раствором с добавлением адреналина (рис. 2).
- ✓ Выполнялась радиальная диссекция слизистой оболочки стенок влагалища. Отсепарованный эпителий влагалища обычно удалялся (рис. 3).
- ✓ После проведения диссекции слизистой стенок влагалища проводилось его послойное зашивание обвивным кисетным швом нитью викрил/монокрил 1.0 с последующим его погружением вглубь раны (рис 4).
- ✓ Далее нитью монокрил 1.0 проводилась имбрикация слизистой влагалища в передне-заднем положении, позволяя тем самым при зашивании создать опорную тканевую перегородку (рис. 5).

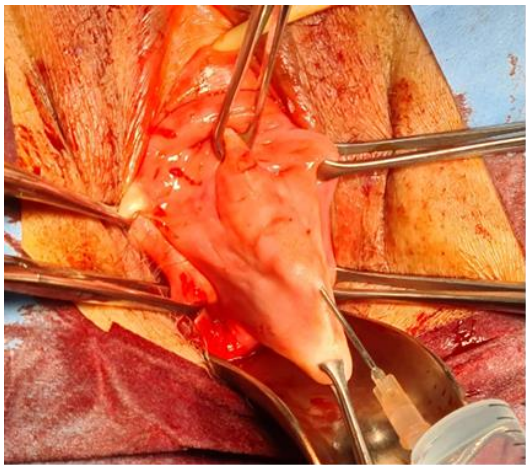

Рисунок 2. Гидропрепаровка слизистой.

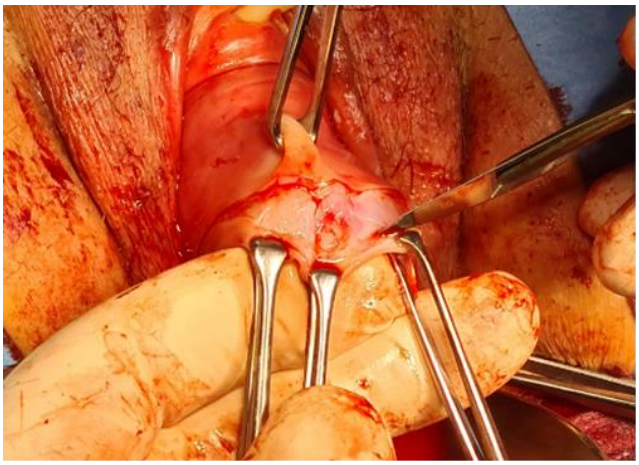

Рисунок 3. Диссекция слизистой.

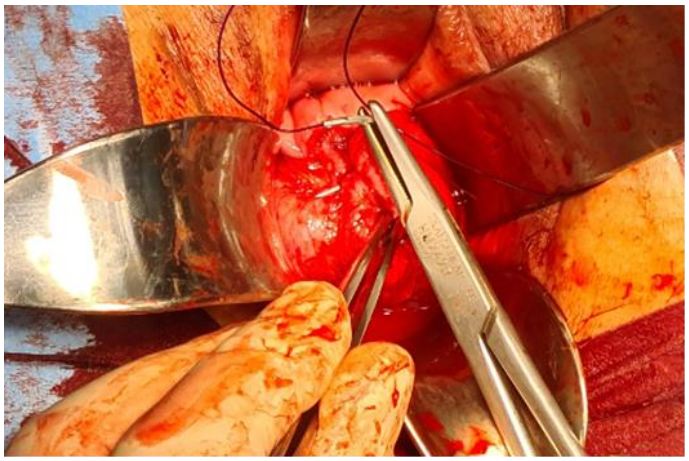

Рисунок 4. Зашивание и погружение раневой поверхности.

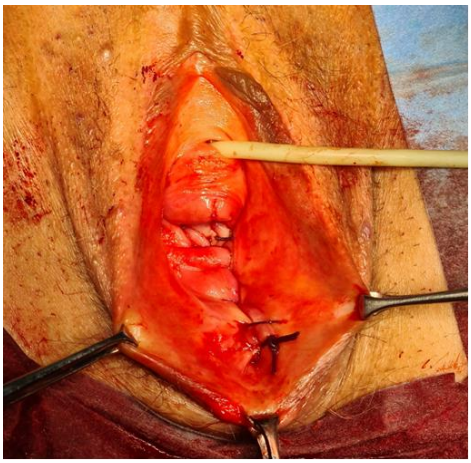

Рисунок 5. Создание опорной Перегородки.

Отличительной особенностью модифицированного кольпоклейзиса является то, что он может быть проведён в качестве заключительного этапа любого реконструктивно-пластического оперативного вмешательства, предпринятого в связи с наличием у пациентки редкой, осложнённой и рецидивирующей формы ПТО.

Данная методика может использоваться у пациенток перенесших ЭлБПЭ по поводу рака толстой кишки в анамнезе. В процессе ЭлБПЭ затрагиваются структуры, формирующие диафрагму таза, что приводит к развитию ПТО, который значительно влияет на качество жизни пациенток и требует последующего хирургического лечения (рис. 6)

Рисунок 6. ПТО после ЭлБПЭ прямой кишки.

Риск и тяжесть выпадения тазовых органов после экстирпации прямой кишки могут варьироваться в зависимости от таких факторов, как объем операции, индивидуальные анатомические особенности, исходное состояние тазового дна и т.д. Важно отметить, что не у всех, кто подвергается ЭлБПЭ, развивается ПТО, но риск его развития потенциально высок. При выборе метода коррекции тазового дна у таких пациенток следует учитывать состояние тазового дна – наличие анатомических ориентиров, грануляций, возможность фиксации к тканям сетчатого имплантата. Также большую роль при выборе тактики играет желание пациентки жить половой жизнью. В случае невозможности пластики дефекта сетчатым имплантатом или нежелании пациентки жить половой жизнью мы предлагаем использовать методику модифицированного кольпоклейзиса как наиболее безопасный и надежный метод.

Основные этапы модифицированного кольпоклейзиса после ЭлБПЭ:

- ✓ Первым этапом операции выполняется влагалищная гистерэктомия по стандартной методике.
- ✓ Далее выполняется диссекция слизистой оболочки влагалища над фасцией, что позволит в послеоперационном периоде сформировать более плотный и состоятельный рубец (рис 7 а).

✓ После диссекции проводится погружение мочевого пузыря сначала кисетными швами, а затем П-образными (рис 7 б).

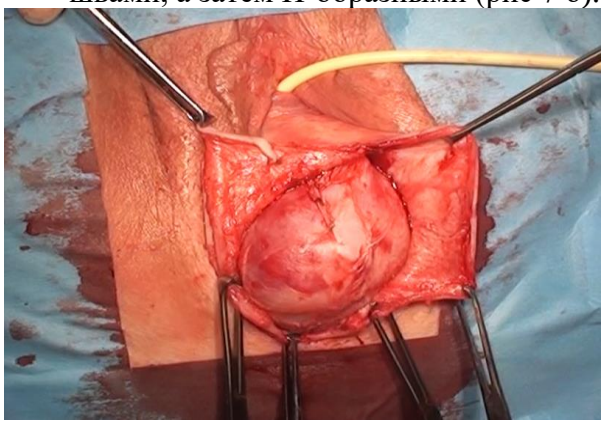

а

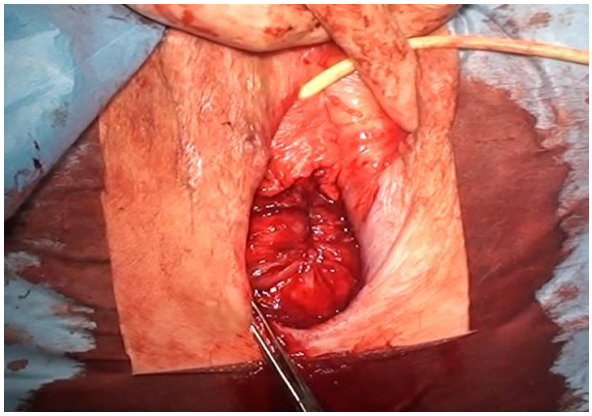

б

Рисунок 7. Диссекция (а) и ушивание (б) мочевого пузыря.

✓ Следующим этапом выполняется сшивание везиковагинальной фасции и оставшейся после ЭлБПЭ части ректовагинальной фасции (рис.8,9).

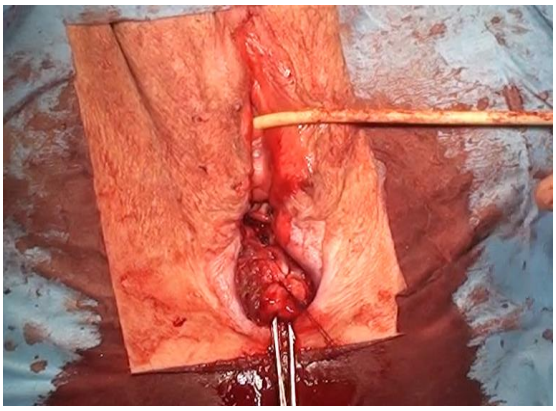

Рисунок 8. Сшивание везиковагинальной фасции и оставшейся после ЭлБПЭ части ректовагинальной фасции.

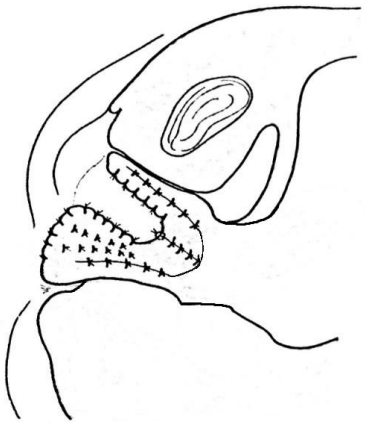

Рисунок 9. Схематичное изображение промежности после завершения операции.

✓ Финальным этапом операции проводится зашивание раны кожи промежности (рис.10)., что позволяет добиться желаемого клинического результата (рис. 11).

Рисунок 10. Вид после операции.

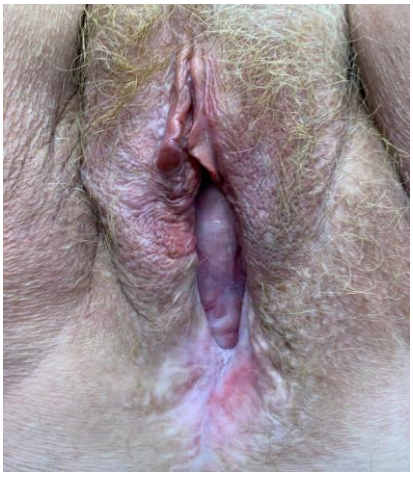

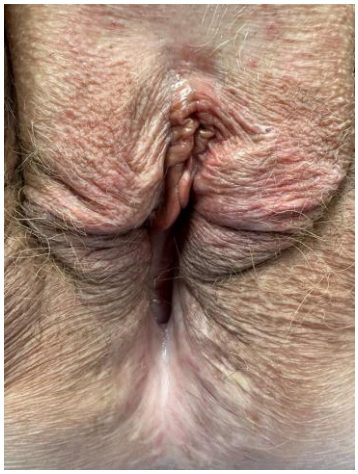

Рисунок 11. Спустя 9 месяцев и 3 года после выполнения хирургического лечения.

При ретроспективном анализе пациентки с хирургической коррекцией ПТО и СНМ с использованием сетчатых имплантатов в анамнезе при эффективности оперативного вмешательства в 95,7% наблюдений нередко жаловались на возникновение т.н. имплантат-ассоциированных осложнений (рис. 12).

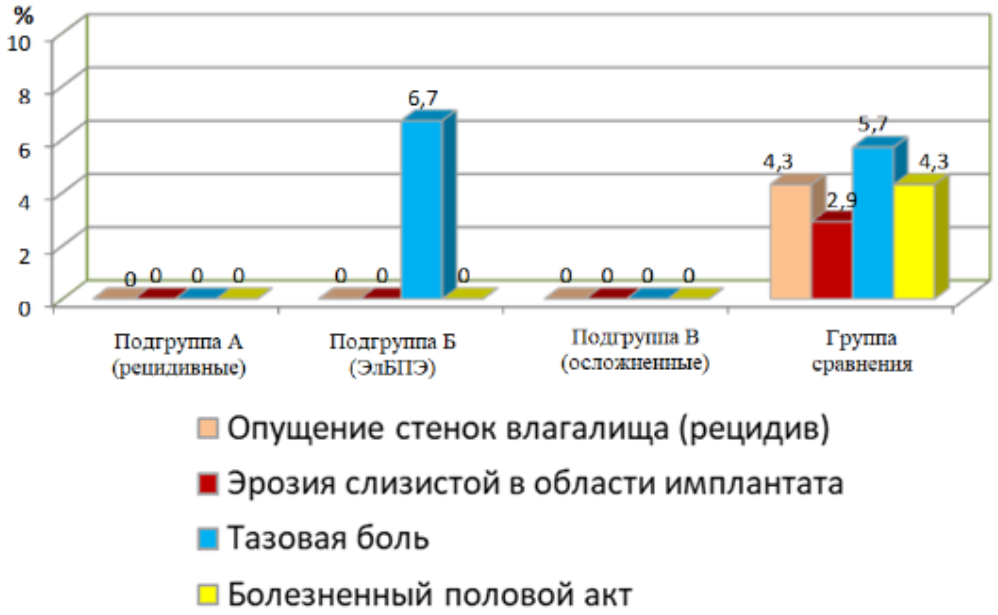

Рисунок 12. Частота осложнений в исследуемых группах.

При этом у женщин, прооперированных по предложенной нами методике, осложнений практически не наблюдалось. Исключение составили тазовые боли, купированные в результате последующего лечения (рис. 13).

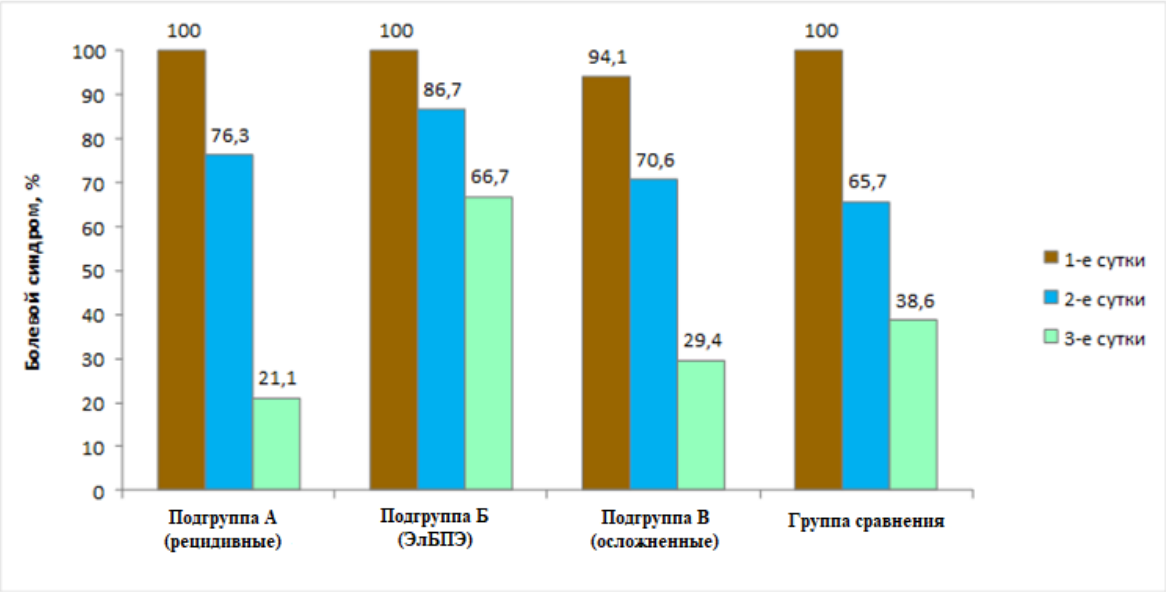

Рисунок 13. Частота болевого синдрома в послеоперационном периоде.

Наибольшее количество жалоб на наличие болевого симптома в основной группе исследования отмечалось у пациенток подгруппы Б – 66,7%. Мы связываем это с большой площадью раневой поверхности после операции.

Длительность оперативного вмешательства также была статистически достоверно выше в группе сравнения, чем в основной группе (табл. 3).

Таблица 3 – Длительность хирургического лечения в группах (M ± SD)

Показатель	подгруппа А (рецидивные) (n = 38)	подгруппа Б (ЭлБПЭ) (n = 15)	подгруппа В (Осложненные) (n = 17)	Группа сравнения (n = 70)	p(F)
Время операции (мин.)	62±9	63±10	59±8	75±19	< 0,001

Максимальные значения кровопотери также были зафиксированы при оперативном вмешательстве в группе сравнения (рис. 14).

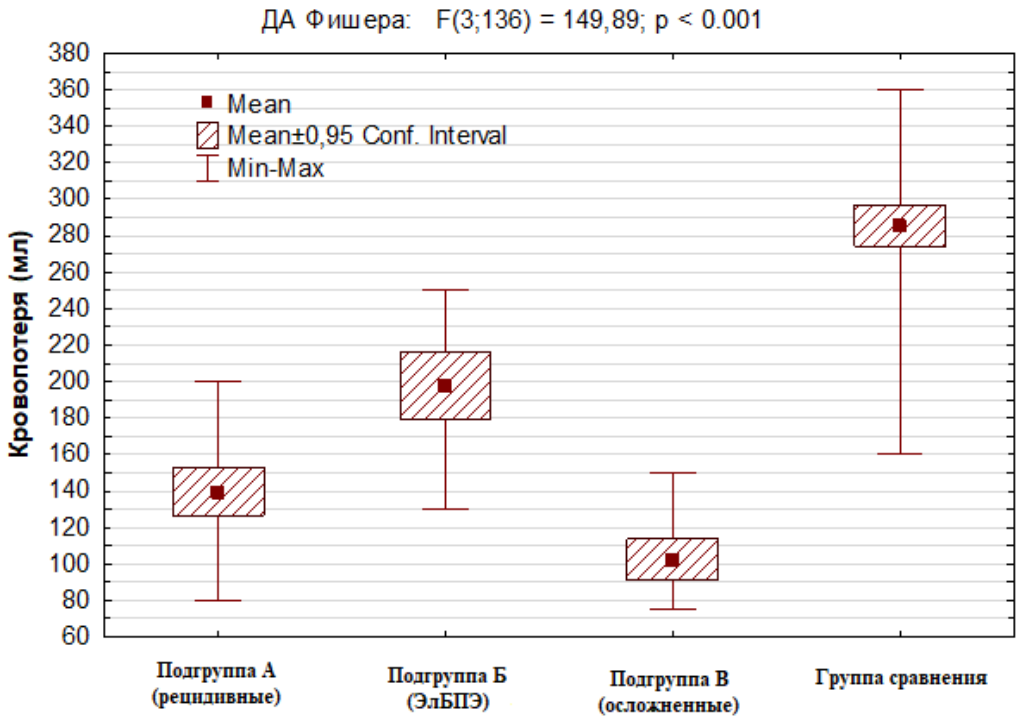

Рисунок 14. Кровопотеря во время операции в группах исследования.

Наибольшая длительность пребывания в стационаре отмечена в группе сравнения – 4,0±1,0 суток. На втором месте по длительности оказались пациентки из подгруппы Б (ЭлБПЭ) – 3,8±0,8 суток, что связано с объёмом оперативного вмешательства. Однако и он был

статистически достоверно ниже, чем в группе сравнения (p<0,001). В остальных подгруппах основной группы средний койко-день составил менее 3 суток.

Гистологические и иммуногистохимические исследования биоптатов, взятых в области сводов влагалища (медиальный биоптат), области боковой стенки влагалища на уровне края пролапса (латеральный биоптат) и из крестцово-маточных связок, подтвердили имеющуюся в литературе гипотезу о значении ДСТ в патогенезе ПТО и СНМ.

В 80% биоптатов подслизистый слой стенки влагалища представлял собой рыхлую волокнистую соединительную ткань с морфологическими признаками хронического воспалительного инфильтрата. Кроме того, в 65% наблюдений в мышечном слое биоптатов мышечные волокна были разобщены грубоволокнистой соединительной тканью (рис. 15).

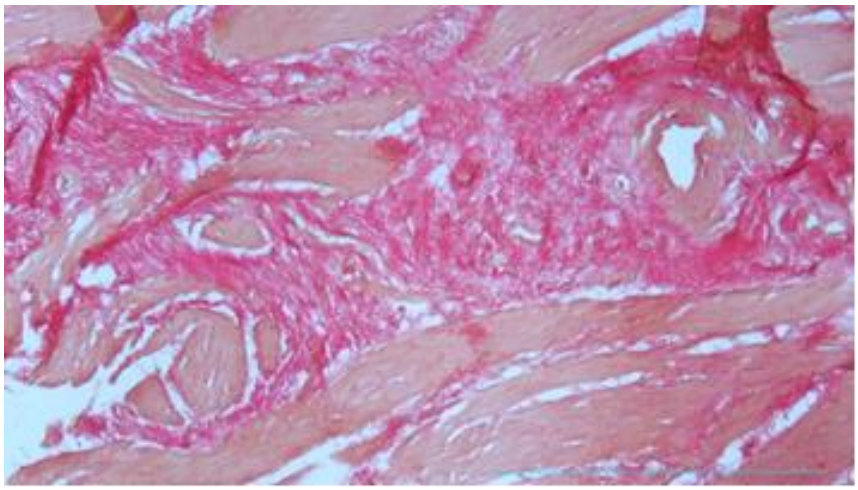

Рисунок 15. Гистологическое исследование тканей влагалища (окраска по Ван Гизону х100).

При анализе с применением непараметрического критерия Краскела-Уоллиса было выявило статистически достоверное снижение процентного содержания маркера коллагена типа I в биоптате из крестцово-маточной связке и медиальном биоптате (рис. 16). Та же закономерность отмечена и при анализе процентного содержания маркера коллагена типа III (рис. 17).

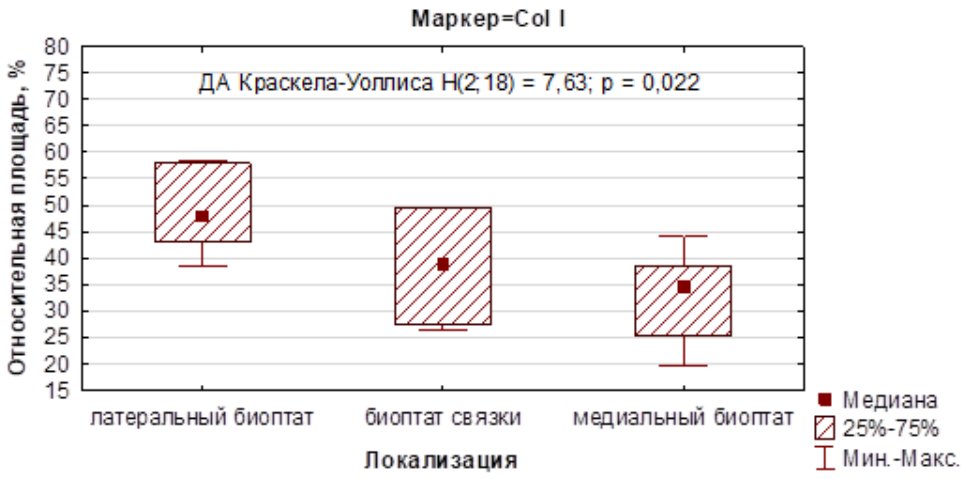

Рисунок 16. Сравнительная оценка площади экспрессии коллагена I в исследуемых биоптатах.

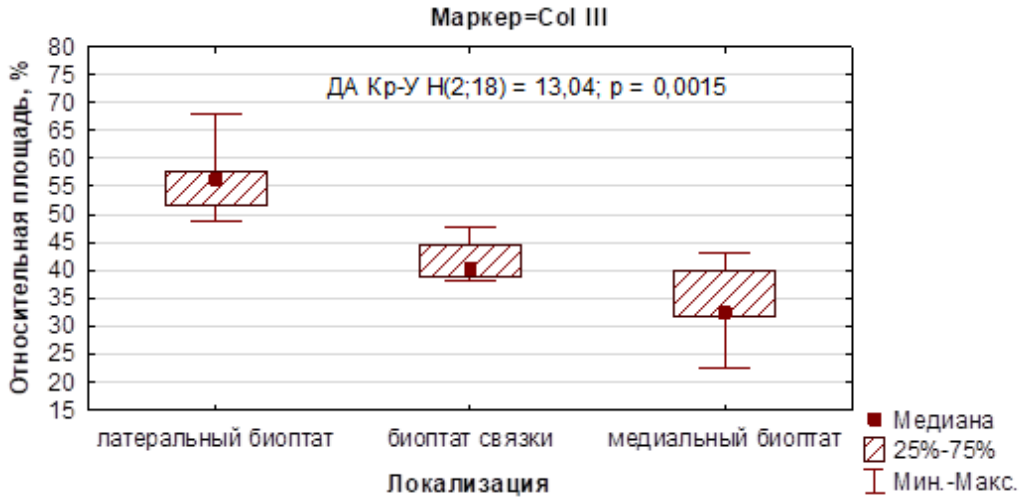

Рисунок 17. Сравнительная оценка площади экспрессии коллагена III в исследуемых биоптатах.

Отдельного анализа заслуживает распределение процентного содержания маркера аутоантител к гладкой мускулатуре (SMA) в различных исследованных биоптатах (рис. 18).

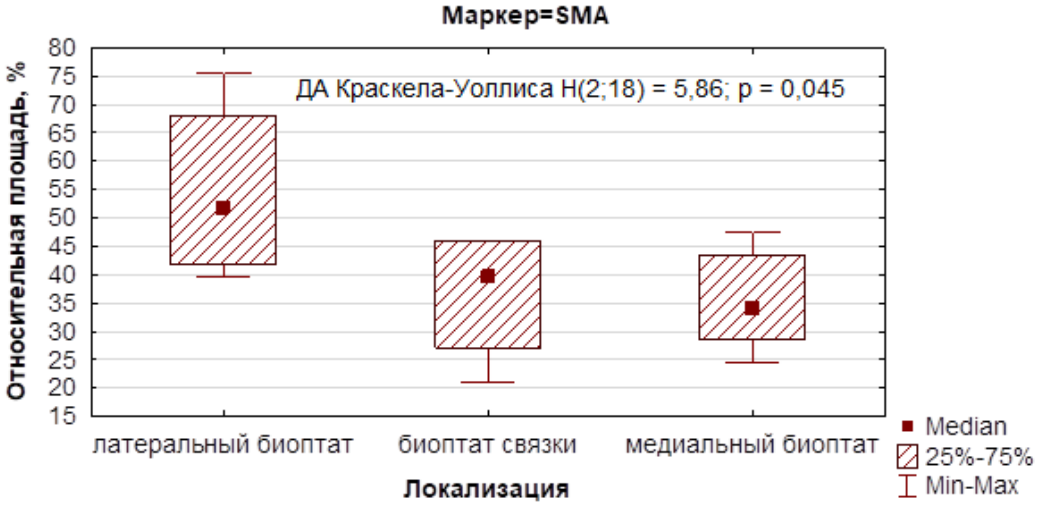

Рисунок 18. Процентное содержание SMA в исследуемых биоптатах.

Анализ полученных данных наглядно демонстрирует состоятельность высказанной рядом исследователей гипотезы об участии дезорганизации мышечных элементов тканей влагалища и тазового дна в патогенезе ПТО и СНМ.

Таким образом, применение модифицированной операции кольпоклейзиса при атипичных формах пролапса тазовых органов является высокоэффективным способом коррекции пролапса, а также профилактики возникновения рецидивов заболевания, особенно у пациенток с проявлениями дисплазии соединительной ткани.

На основании полученных результатов нами разработан и внедрен в практическую работу алгоритм дифференцированного подхода к выбору метода хирургического лечения ПТО (рис. 19).

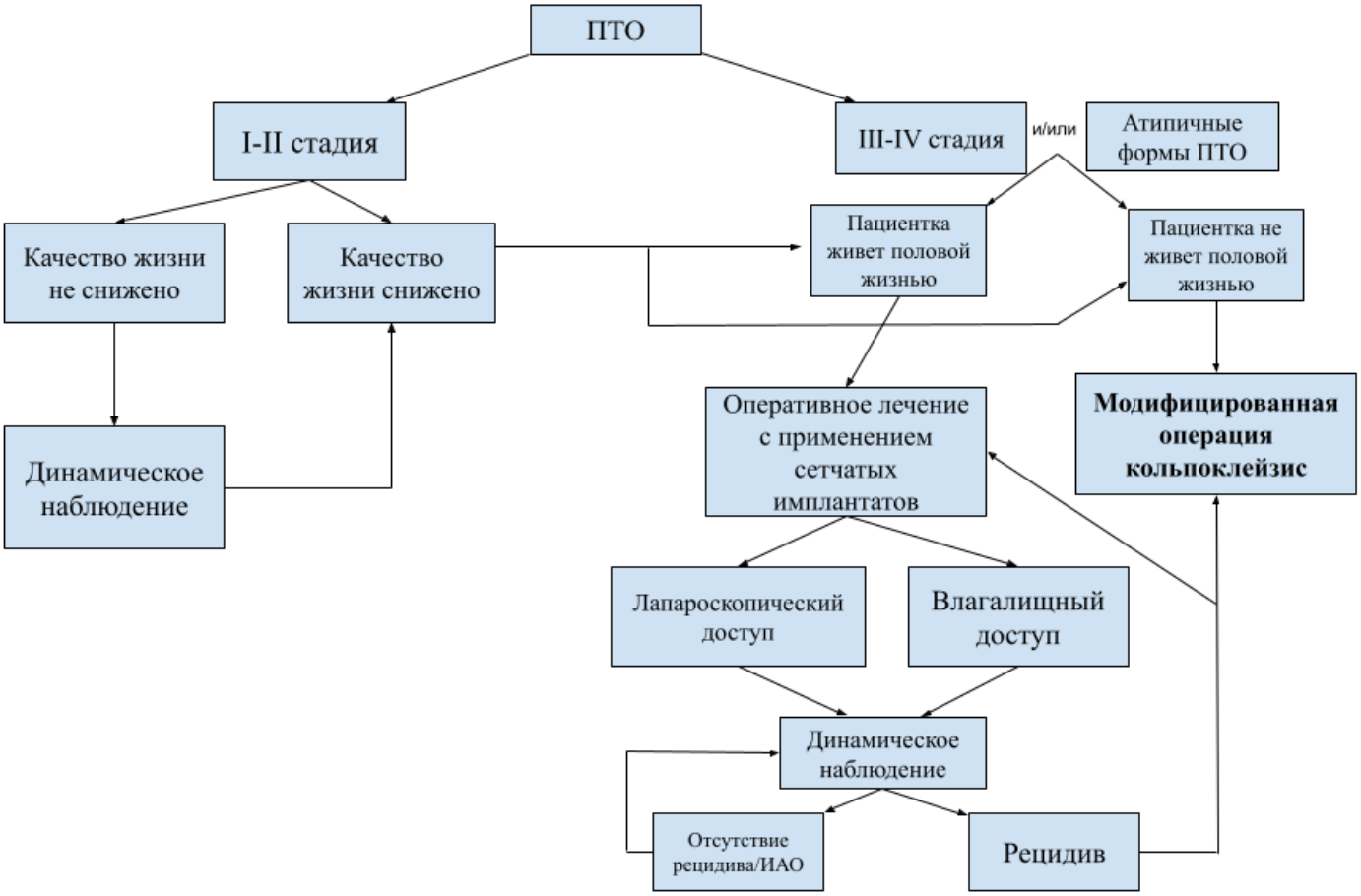

Рисунок 19. Алгоритм дифференцированного подхода к выбору метода хирургического лечения ПТО.

При ПТО I-II стадии фактором, определяющим необходимость хирургического лечения, является наличие жалоб у пациентки на снижение качества жизни (чувство инородного тела в промежности, дискомфорт, болевой синдром, трудности при мочеиспускании и дефекации,

диспареуния). В случае отсутствия подобных жалоб хирургическое лечение не показано, рекомендуется динамическое наблюдение.

В случае наличия жалоб, а также у пациенток с тяжелыми стадиями пролапса и/или наличием атипичных форм пролапса тазовых органов рекомендовано оперативное лечение. В каждом наблюдении необходимо продуманно подбирать индивидуальную тактику хирургического лечения и принимать во внимание следующие факторы: возраст больной, объем ранее перенесенной операции, наличие сопутствующей соматической патологии, желание жить половой жизнью. Пациенткам, планирующим жить половой жизнью, рекомендовано проведение лечения с применением сетчатых имплантатов лапароскопическим или влагалищным доступом в зависимости от формы пролапса и особенностей течения заболевания. Очень важно учитывать риски развития эрозии сетчатого импланта и других возможных осложнений, связанных с его установкой. При получении желаемого клинического эффекта и отсутствии жалоб или рецидива заболевания в отдаленном послеоперационном периоде показано динамическое наблюдение.

В случае нежелания пациентки жить половой жизнью, в наблюдениях, когда установка сетчатого имплантата невозможна или имеет высокие риски mesh-ассоциированных осложнений, а также при рецидивных формах пролапса с целью минимизации интра - и послеоперационных осложнений и рисков рецидива заболевания мы рекомендуем выполнять модифицированную операцию кольпоклейзиса.

ВЫВОДЫ

1. У пациенток с ПТО отмечается достоверное отличие в содержании Col-I типа (47,83 % в латеральном биоптате и 34,40 % в медиальном биоптате, p=0,022), Col-III типа (56,29 % в латеральном биоптате и 32,43 % в медиальном биоптате, p=0,0015) и гладкомышечных волокон (51,75 % в латеральном биоптате и 33,96 % в медиальном биоптате, p=0,045) в представленных биоптатах, т.е. патологические изменения, происходящие в тканях в области медиальной зоны пролапса, значительно отличаются от процессов, происходящих в зоне латеральных тканей.

2. Фиксация культей крестцово-маточных связок к куполу влагалища с целью профилактики рецидива пролапса тазовых органов в отдаленном периоде не снижает риски рецидива пролапса в будущем, т.к. содержание коллагенов I и III, а также гладкомышечных волокон соответствует их уровню в медиальной зоне пролапса (p (медиальный биоптат–крестцово-маточная связка): для col I p=0,51, для col III p=0,16 для SMA I p=0,92).

3. Модифицированная операция кольпоклейзиса является высокоэффективной (100 % при сроках наблюдения более 6 лет), что в сочетании с простой техникой выполнения позволяет предложить ее как базовую при влагалищном доступе у пациенток, не желающих жить половой жизнью.

4. Операции с использованием синтетических имплантатов ввиду применения гетеропластического материала, возможности тяжелых интра- и послеоперационных осложнений должны использоваться, когда исчерпаны возможности коррекции собственными тканями.

ПРАКТИЧЕСКИЕ РЕКОМЕНДАЦИИ

1. Использование методики модифицированного кольпоклейзиса позволяет увеличить эффективность хирургической коррекции редких, осложнённых и рецидивирующих форм ПТО.
2. Основные этапы модифицированного кольпоклейзиса:
   - ✓ гидропрепаровка стенок влагалища физиологическим раствором с адреналином;
   - ✓ радиальная диссекция слизистой оболочки стенок влагалища (отсепарованный эпителий влагалища удаляется);
   - ✓ послойное зашивание стенок влагалища обвивным кисетным швом нитью викрил/монокрил 1.0 с последующим его погружением вглубь после проведения диссекции слизистой;
   - ✓ имбрикация влагалища в передне - заднем положении нитью монокрил 1.0 для создания опорной тканевой перегородки.
3. Модифицированный кольпоклейзис следует проводить в качестве заключительного этапа любого реконструктивно-пластического оперативного вмешательства, предпринятого в связи с наличием у пациентки редкой, осложнённой и рецидивирующей формы ПТО.

СПИСОК СОКРАЩЕНИЙ

БПЭ – брюшно-промежностная экстирпация прямой кишки
ДСТ – дисплазия соединительной ткани
ИАО – имплантат-ассоциированные осложнения
ИМТ – индекс массы тела
МРТ – магнитно-резонансная томография
ПТО – пролапс тазовых органов
ПЦР – полимеразная цепная реакция
СНМ – стрессовое недержание мочи
УЗИ – ультразвуковое исследование
ФГДС – фиброгастродуаденоскопия
ЭлБПЭ – экстралеваторная брюшно-промежностная экстирпация прямой кишки
ЭКГ – электрокардиография
ICS – Международное общество по лечению недержания мочи
IUGA – Международная ассоциациация урогинекологов
SMA – аутоантитела к гладкой мускулатуре

СПИСОК НАУЧНЫХ ПУБЛИКАЦИЙ ПО ТЕМЕ ДИССЕРТАЦИИ:

1. Беженарь Ф.В. Актуальные вопросы оперативного лечения недостаточности тазового дна (обзор литературы) / В.Ф. Беженарь, А.Н. Плеханов, Ф.В. Беженарь, Т.А. Епифанова // Журнал акушерства и женских болезней. – 2023. – Т. 72, № 2. – С. 71-84 (**Перечень ВАК РФ**).

2. Сравнительная оценка эффективности и безопасности различных методов гемостаза при выполнении влагалищной гистерэктомии / А.Н. Плеханов, В.Ф. Беженарь, Т.А. Епифанова [и др.] // Эндоскопическая хирургия. – 2022. – Т. 28, № 6. – С. 31-36 (**Перечень ВАК РФ**).

3. Беженарь Ф.В. Рандомизированное сравнительное исследование эффективности и безопасности различных биполярных устройств при выполнении электрохирургической влагалищной гистерэктомии / А.Н. Плеханов, В.Ф. Беженарь, Т.А. Епифанова [и др.] // Журнал акушерства и женских болезней. – 2021. – Т. 70, № 2. – С. 45-54 (**Перечень ВАК РФ**).

4. Беженарь Ф.В. Возможности хирургической коррекции генитального пролапса, обусловленного брюшно-промежностными операциями по поводу рака толстой кишки в анамнезе / Ф. В. Беженарь // Forcipe. – 2021. – Т. 4, № S1. – С. 102-103. – EDN DWOBWG.

5. Беженарь, Ф.В. Термометрические характеристики тканей в зоне вмешательства при выполнении электрохирургической влагалищной гистерэктомии / А.Н. Плеханов, В.Ф. Беженарь, Т.А. Епифанова [и др.] // Акушерство и гинекология. – 2020. – № 5. – С. 98-104 (**Перечень ВАК РФ, Scopus**).

6. Беженарь, Ф.В. Опыт хирургической коррекции генитального пролапса, обусловленного брюшно-промежностными операциями по поводу рака толстой кишки в анамнезе / А. Н. Плеханов, В. Ф. Беженарь, А. М. Карачун [и др.] // Журнал акушерства и женских болезней. – 2020. – Т. 69, № 5. – С. 87-97 (**Перечень ВАК РФ**).

7. Беженарь, Ф.В. Особенности использования различных методов гемостаза при выполнении влагалищной гистерэктомии / А.Н. Плеханов, В.Ф. Беженарь, Т.А. Епифанова, Ф.В. Беженарь // Акушерство и гинекология Санкт-Петербурга. – 2019. – № 3-4. – С. 24.

8. Беженарь, Ф.В. Гистерэктомия при пролапсе. Мнение пациенток в России и в германоязычных странах Европы / П.В. Лятошинская, Х.Фунфгельд, А.А. Попов [и др.] // Акушерство и гинекология Санкт-Петербурга. – 2018. – № 3-4. – С. 55-56.

9. Недостаточность тазового дна. Терапия на основе достижений науки и клинической практики / Под ред. В.Ф. Беженаря, Г.Б. Дикке, Е.Ю. Глухова. (руководство для врачей). М: Издательский дом “АБВ-пресс”, 2021 С. 337-396.

10. Недержание мочи у женщин (руководство для врачей) / Под ред. В.Ф. Беженаря. – М.: "ГЭОТАР-Медиа", 2022. С. 102-108.

11. Влагалищный доступ в гинекологии: руководство для врачей / под ред. В.Ф. Беженаря, В.А. Линде, А.Н. Плеханова. - Москва: ГЭОТАР-Медиа, 2024. - 200 с. - ISBN 978-5-9704-8150-9, DOI: 10.33029/9704-8150-9-VIG-2024-1-200, С.97-122.