На правах рукописи

ХАБИБУЛЛАХ Тамана

РОБОТ-АССИСТИРОВАННЫЙ ДОСТУП В ЛЕЧЕНИИ КОЛОРЕКТАЛЬНОГО ЭНДОМЕТРИОЗА

3.1.4 Акушерство и гинекология

АВТОРЕФЕРАТ
на соискание ученой степени
кандидата медицинских наук

Москва – 2023 год

Работа выполнена в Государственном бюджетном учреждении здравоохранения Московской области «Московский областной научно-исследовательский институт акушерства и гинекологии» Министерства здравоохранения Московской области.

Научный руководитель:
доктор медицинских наук,
профессор **Попов Александр Анатольевич**

Официальные оппоненты:
Козаченко Андрей Владимирович - доктор медицинских наук, профессор РАН, ведущий научный сотрудник отделения оперативной гинекологии Федерального государственного бюджетного учреждения «Национальный медицинский исследовательский центр акушерства, гинекологии и перинатологии им. академика И.В. Кулакова» Министерства здравоохранения Российской Федерации.

Политова Алла Константиновна - доктор медицинских наук, профессор кафедры женских болезней и репродуктивного здоровья Института усовершенствования врачей Федерального государственного бюджетного учреждения «Национальный медико-хирургический Центр имени Н.И. Пирогова» Министерства здравоохранения Российской Федерации.

Ведущая организация: Федеральное государственное бюджетное образовательное учреждение высшего образования «Первый Санкт-Петербургский государственный медицинский университет имени академика И.П. Павлова» Министерства здравоохранения Российской Федерации

Защита состоится «____» _____ 2023 г., в _____ч. на заседании диссертационного совета 72.1.010.01 при Государственном бюджетном учреждении здравоохранения Московской области «Московский областной научно-исследовательский институт акушерства и гинекологии» (101000, Москва, ул. Покровка, д. 22а).

С диссертацией можно ознакомиться в библиотеке и на сайте (http://moniiag.ru) Государственного бюджетного учреждения здравоохранения Московской области «Московский областной научно-исследовательский институт акушерства и гинекологии».

Автореферат разослан «___» _____2023г.

Ученый секретарь диссертационного совета
главный научный сотрудник МОНИИАГ
доктор медицинских наук,
профессор Щукина Наталья Алексеевна

ОБЩАЯ ХАРАКТЕРИСТИКА ДИССЕРТАЦИИ

Актуальность темы исследования

Эндометриоз представляет собой серьезную медико-социальную проблему, затрагивающую преимущественно молодых активных женщин и наносящую им весомый физический и моральный урон, порой даже приводя к полной социальной инвалидизации. Это обусловлено выраженным болевым синдромом и высокой частотой бесплодия у таких пациенток, которая в 3-4 раза превышает частоту бесплодия в популяции (Кулаков В.И. и др., 2011; Стрижакова А.Н. и др., 2009; Линде В.А. и др., 2010; Рухляда Н.Н., 2004).

Еще 100 лет назад заболевание считалось довольно редким и являлось прерогативой морфологов при исследовании ими операционного материала. С тех пор медицинскими сообществами мира ведется активное изучение этиологии и патогенеза заболевания, оптимизация методов диагностики и лечения.

Согласно данным литературы, 3,8-37% женщин с эндометриозом имеют различную степень поражения кишечника (Siesto G. et al., 2014; Abrao MS et al., 2015; Uy-Kroh J. et al., 2017; Nezhat C. et al., 2018). За последние 25 лет наблюдается неуклонный рост частоты выявления именно глубоких форм эндометриоза, что возможно объясняется внедрением инструментальных методов диагностики и повышением ее качества (Баскаков В.П. и др., 1998; Серова В.Н. и др. 2008; Прилепская В.П., 2008).

Колоректальный эндометриоз – разновидность инфильтративного эндометриоза, который помимо болевого синдрома и бесплодия, проявляется кишечной симптоматикой. Согласно данным литературы, при эндометриозе кишечника чаще всего поражаются сигмовидная и прямая кишки, на их долю приходится от 70 до 80% среди всех отделов желудочно-кишечного тракта (Mosbrucker C. et al., 2018; Nezhat F. et al., 2014). Особенностью этой формы эндометриоза является трудность диагностики на ранних этапах ввиду отсутствия патогномоничных клинических симптомов и, соответственно, длительного наблюдения пациенток у врачей смежных специальностей. В свою очередь, запоздалая диагностика приводит к прогрессированию заболевания, способствует формированию экзофитно растущей опухоли, препятствующей нормальному пассажу кишечного содержимого. Это может стать причиной вторично развивающейся кишечной непроходимости, требующей незамедлительного хирургического вмешательства.

Несмотря на многочисленные исследования, не существует единого мнения о правильном тактическом подходе к лечению пациенток с колоректальным эндометриозом. Данный вопрос продолжает оставаться одним из наиболее дискутабельных и не до конца решенных в современной гинекологии.

В настоящее время, исходя из опыта мирового медицинского сообщества, показаниями к хирургическому лечению колоректального эндометриоза являются: неэффективность проведения консервативных методов, неудачные попытки вспомогательных репродуктивных технологий в анамнезе, а также стеноз просвета кишечника по

данным инструментальных методов диагностики даже при отсутствии клинического проявления заболевания.

Колоректальная резекция кишки с последующим формированием анастомоза является наиболее радикальным и технически трудным методом хирургического лечения эндометриоза толстой кишки. Стоит отметить, что оперативное лечение при данной методике предполагает работу в условиях выраженного спаечного процесса, что сопряжено с высоким риском ятрогенного повреждения жизненно важных сосудисто-нервных структур и полых органов, и требует от хирурга максимальной деликатности, прецизионности с целью минимизации травмы.

В настоящее время малоинвазивная хирургия, в частности лапароскопия, продемонстрировала хорошие результаты в лечении многих хирургических и гинекологических патологий. Данный вид вмешательства сокращает восстановительный период на послеоперационном этапе, имеет низкий риск интра- и послеоперационных осложнений, обладает хорошими косметическими результатами (Gianardi D. et al., 2019). Вместе с тем, вопрос о максимально безопасном, щадящем и эффективном методе оперативного вмешательства остается актуальным. Методом выбора может также стать робот-ассистированная хирургия, которая обладает рядом преимуществ при проведении вмешательства у пациенток с распространенным эндометриозом. Однако в мировой литературе по-прежнему недостаточно данных о сравнении лапароскопического и роботического доступов при выполнении колоректальной резекции при инфильтративном эндометриозе. В имеющихся работах приводится малозначимая выборка пациенток и длительность наблюдения в послеоперационном периоде. В нашей стране также небольшой опыт применения роботического доступа в лечении колоректального эндометриоза. Крупных исследований, посвящённых роботическим операциям при колоректальном эндометриозе, в Российской Федерации не опубликовано в связи с чем не вызывает вопросов актуальность темы исследования.

Цель исследования

- оценка исходов оперативного лечения пациенток с колоректальным эндометриозом при использовании робот-ассистированного доступа
- улучшение результатов хирургического лечения колоректального эндометриоза при широком внедрении робот-ассистированного доступа

Задачи исследования:

1. Оценить технические особенности робот-ассистированного доступа в сравнении с лапароскопией при лечении колоректального эндометриоза.
2. Изучить частоту интра- и послеоперационных осложнений, особенности течения послеоперационного периода после робот-ассистированных вмешательств в сравнении с лапароскопическим доступом при лечении колоректального эндометриоза.
3. Оценить влияние хирургического лечения колоректального эндометриоза робот-ассистированным и лапароскопическим доступами на качество жизни пациенток в отдаленном периоде.

4. Изучить частоту наступления беременности при использовании двух доступов при колоректальном эндометриозе и бесплодии.

Научная новизна исследования

Впервые в России изучены технические особенности колоректальной резекции по поводу эндометриоза кишки роботическим доступом.

Впервые разработана и внедрена техника тотальной эндоскопической колоректальной резекции с удалением препарата через естественные отверстия по поводу колоректального эндометриоза (NOSE технология).

Впервые в России проведена сравнительная характеристика лапароскопического и роботического доступов при проведении колоректальной резекции по поводу инфильтративного эндометриоза.

Предложено использование анкетирования пациенток как показательного способа динамической оценки качества жизни и кишечной симптоматики на до- и в послеоперационном периодах.

Впервые оценено влияние колоректальной резекции кишки на качество жизни и проктологические жалобы пациенток при проведении лечения двумя малоинвазивными доступами.

Теоретическая и практическая значимость работы

Внедрена робот-ассистированная хирургия как безопасный и альтернативный доступ для проведения колоректальной резекции кишки при эндометриозе.

Описаны технические особенности колоректальной резекции лапароскопическим и роботическим доступами.

Предложена NOSE техника выполнения колоректальной резекции.

Методология и методы исследования

Методология диссертационного исследования построена на изучении и обобщении литературных данных о хирургическом лечении колоректального эндометриоза малоинвазивными доступами. Объектом ретро- и проспективного исследования стали женщины, обратившиеся в ГБУЗ МО МОНИИАГ по поводу симптомного колоректального эндометриоза, которым выполнено оперативное пособие лапароскопическим и роботическим доступами. При выполнении работы использованы как общие, так и специальные методы исследования. Все пациентки предоставили информированное согласие на участие в научном исследовании. Получено согласование исследования этическим комитетом.

Положения, выносимые на защиту:

1. Робот-ассистированная хирургия в лечении колоректального эндометриоза обеспечивает аналогичные с традиционной лапароскопией периоперационные результаты лечения при оценке частоты осложнений.

2. Колоректальная резекция по поводу инфильтративного эндометриоза кишечника положительно сказывается на качестве жизни пациенток при выполнении как лапароскопическим, так и роботическим доступами в течение 24 месяцев послеоперационного периода и несколько лучше в роботической группе.
3. Хирургическое лечение колоректального эндометриоза повышает частоту спонтанного наступления беременности на 30%.

Личный вклад автора в проведенное исследование

Тема и дизайн диссертации, её основные задачи разработаны совместно с научным руководителем. Автор самостоятельно анализировал и систематизировал отечественные и зарубежные источники по теме диссертации. Автор принимал непосредственное участие в предоперационной подготовке пациенток, их оперативном лечении и ведении в послеоперационном периоде, а также в последующей реабилитации пациенток с колоректальным эндометриозом. Автором лично произведен сбор, составление и обработка базы данных, частично выполнена статическая обработка. На основании результатов статистического анализа сделаны соответствующие выводы.

Степень достоверности результатов исследования

Статистическая обработка результатов исследования проводилась с помощью программы IBM SPSS Statistics v26. При нормальном распределении данные описывались при помощи среднего и стандартного отклонения M (SD), сравнение между группами проводилось при помощи Т-критерия Стьюдента, для сравнения данных в динамике использовался Т-критерий Стьюдента для связанных выборок. При распределении, отличном от нормального, данные описывались при помощи медианы и интерквартильного интервала Me (Q_1; Q_3), при оценке различий между группами использовался непараметрический U-критерий Манна–Уитни, для оценки динамических изменений применялся критерий Вилкоксона. При анализе номинальных переменных данные представлялись в виде абсолютных значений и процентов (%), применялся критерий $\chi 2$ Пирсона с поправкой Йетса. Различия считали статистически значимыми при уровне значимости $p<0,05$. Вычисления проводились с использованием стандартных статистических программ.

Апробация работы и внедрение результатов работы в практику

Практические рекомендации, основанные на результатах данного исследования, применяются в практической деятельности отделения оперативной гинекологии с онкогинекологией и дневным стационаром Московского областного научно-исследовательского института акушерства и гинекологии.

1. Материалы диссертации доложены на IV ежегодной международной конференции «EndoDubai» «Comparison of robot-assisted laparoscopy versus traditional laparoscopy for the treatment of colorectal endometriosis. Technique, intra- and postoperative complications. Impact on quality of life» в очном формате 26 февраля 2022 года, X азиатском конгрессе по эндометриозу «Comparison of robot-assisted laparoscopy versus traditional laparoscopy

for the treatment of colorectal endometriosis», «NOSE технология при выполнении колоректальной резекции», 2022г., а также на Всероссийском Научно-Практическом конгрессе с международным участием «Эндометриоз 2022», Санкт-Петербург, «NOSE технология при выполнении колоректальной резекции».

Апробация диссертации проведена на заседании Учёного совета ГБУЗ МО «Московский областной научно-исследовательский институт акушерства и гинекологии» 20 сентября 2022 года.

Публикации

По теме диссертации опубликовано 5 печатных работ, в том числе 4 из них в изданиях, вошедших в перечень рецензируемых научных журналов и изданий, рекомендованных ВАК Министерства образования и науки РФ и базу данных Scopus. Получен патент 2 783 329 «Способ лечения колоректального эндометриоза» №2022103255 от 11.11.2022.

Объем и структура диссертации

Диссертация написана на русском языке, изложена на 149 страницах компьютерного текста и состоит из общей характеристики работы, 5 глав, выводов, практических рекомендаций и списка используемой литературы. Диссертация включает 33 таблицы, 3 графика, иллюстрирована 35 рисунками. Список используемой литературы состоит из 163 источников, из которых 9 принадлежат российским авторам и 154 – зарубежным.

СОДЕРЖАНИЕ РАБОТЫ

Материалы и методы исследования

Для решения поставленных задач на базе отделения оперативной гинекологии с онкогинекологией и дневным стационаром ГБУЗ МО Московского областного научно-исследовательского института акушерства и гинекологии было проведено ретро- и проспективное нерандомизированное исследование, охватившее период наблюдения с 2015 по 2022 года. Оперативное лечение было выполнено 121 пациентке с симптомной формой колоректального эндометриоза в объеме циркулярной колоректальной резекции. Исследуемые пациентки были распределены на 2 группы: в I группу вошло 77 пациенток, где методом хирургического лечения был избран традиционный лапароскопический доступ, во II группу 44 пациентки, прооперированных робот-ассистированным доступом.

Критерия включения: пациентки с симптомной формой колоректального эндометриоза (выраженный болевой синдром, кишечные жалобы, непреодолимое бесплодие (неудачные попытки ЭКО в анамнезе), эндометриоидные инфильтраты следующих характеристик - протяженность 3 и более см, глубина инвазии 7 и более мм, степень вовлечения окружности кишки 40 и более %, сужение просвета кишечника более 50%, отсутствие общих противопоказаний к проведению эндоскопических вмешательств, согласие пациентки на оперативное лечение и на участие в научном исследовании.

Критерия исключения: тяжелые экстрагенитальные заболевания, являющиеся противопоказанием к эндоскопическим операциям, злокачественные новообразования любой локализации, воспалительные заболевания органов малого таза в стадии обострения.

Обследование пациенток проводили на основании приказа Министерства здравоохранения РФ от 01 ноября 2012г. № 572н «Об утверждении Порядка медицинской помощи по профилю акушерство и гинекология (за исключением использования вспомогательных репродуктивных технологий)». Оно включало в себя подробный сбор анамнеза, где особое внимание уделялось систематизации жалоб пациенток путем анкетирования, объективный и гинекологический осмотры, проведение клинико-лабораторных исследований, УЗ-исследование органов малого таза и других неинвазивных инструментальных методов исследования, заключение терапевта о состоянии здоровья пациенток и отсутствии противопоказаний к оперативному лечению. Далее проводилась лечебно-диагностическая лапароскопия, после которой применялся морфологический метод исследования ткани яичника. Для выполнения поставленных в работе задач были использованы методы статистической обработки данных.

Всем пациенткам было проведено хирургическое лечение в объеме лапароскопической и робот-ассистированной колоректальной резекции кишки «классической» или NOSE техниках.

Классическая техника резекция кишки состояла в лапароскопической мобилизации пораженного отдела толстого кишечника с последующим выведением его на переднюю брюшную стенку для выполнения экстраабдоминальной резекции через поперечный минилапаротомный разрез, затем кишка погружалась в брюшную полость для наложения аппаратного анастомоза. При колоректальной резекции методом NOSE кишечный анастомоз выполнялся полностью интракорпопально, без необходимости в дополнительном лапаротомном разрезе, операционный материал удалялся трансанально.

РЕЗУЛЬТАТЫ ИССЛЕДОВАНИЯ И ИХ ОБСУЖДЕНИЕ

Клиническая характеристика больных

Распределение пациенток по возрасту и индексу массы тела не имело статистически значимых различий между группами. Средний возраст пациенток в лапароскопической группе составил 33,43 (5,57) года и 36,55 (5,32) лет в роботической группе, среднее значение ИМТ составило 21,22 (3,41) кг/м^2 в лапароскопической группе и 22,43 (3,40) кг/м^2 в роботической (табл. 1).

Таблица 1. Распределение пациенток по возрасту и индексу массы тела.

	Ls (n = 77)		RA (n = 44)		p
	среднее	SD	среднее	SD	
Возраст, лет	35,43	5,57	36,55	5,32	0,283
Индекс массы тела, кг/м^2	21,22	3,41	22,43	3,40	0,12

В лапароскопической группе классическая техника была применена у 65 (84,4%) пациенток и у 12 (15,6%) пациенток техника NOSE, в роботической группе 32 (77,3%) и 10 (22,7%) наблюдениях соответственно (рис. 1). В одном случае в лапароскопической группе оперативное лечение не удалось выполнить малоинвазивным доступом ввиду низкого расположения инфильтрата, была выполнена конверсия на лапаротомию и выведена илеостома по Торнболлу. Статически достоверной разницы по объему техник выполненного хирургического вмешательства в обеих группах не выявлено.

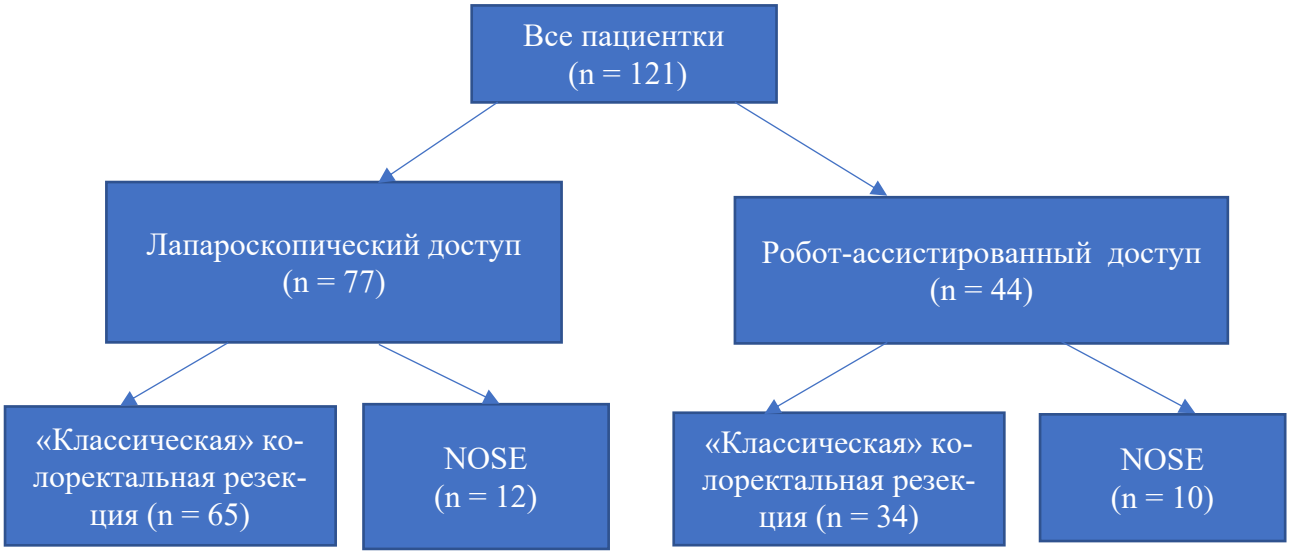

Рисунок 1. Дизайн исследования.

Согласно интраоперационным данным, ректосигмоидный переход толстого кишечника являлся самой частой локализацией колоректального эндометриоза и был выявлен в 80,5% наблюдениях в лапароскопической группе и в 70,5% наблюдений в роботической группе (p = 0,207). Второй по частоте встречаемости локализацией колоректального эндометриоза была сигмовидная кишка: 33,8% наблюдений в лапароскопической группе и 38,6% наблюдений в роботической группе (p = 0,590). Мультифокальное поражение имело место в 18,2% наблюдениях в лапароскопической группе и 15,9% в роботической группе (p = 0,751). (график 1).

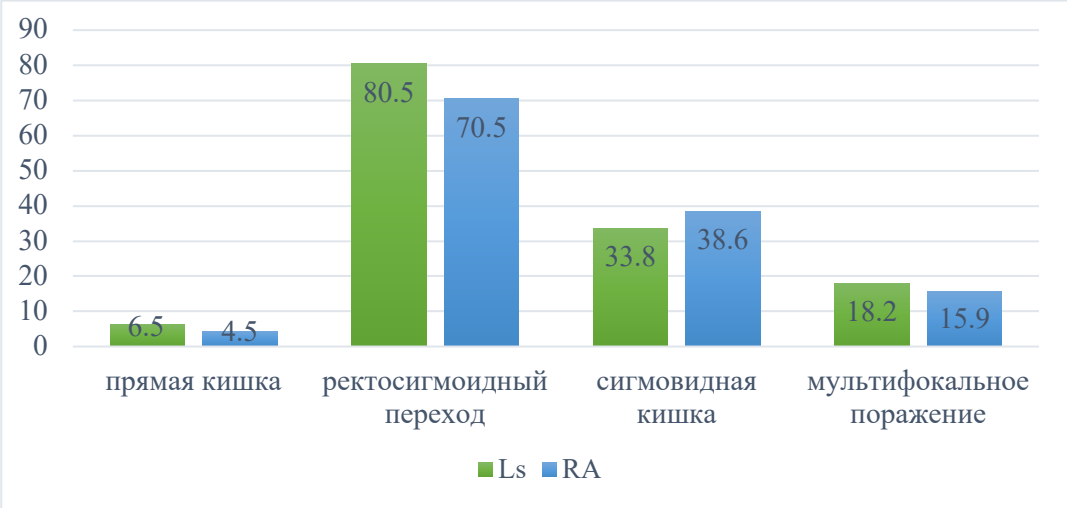

График 1. Распределение колоректального эндометриоза по отделам кишечника.

Средняя продолжительность операций в роботической группе составила 172,50±33,35 минут и была несколько выше, чем в лапароскопической - 153,41 ±54,61 минут (p = 0,043) (график 2).

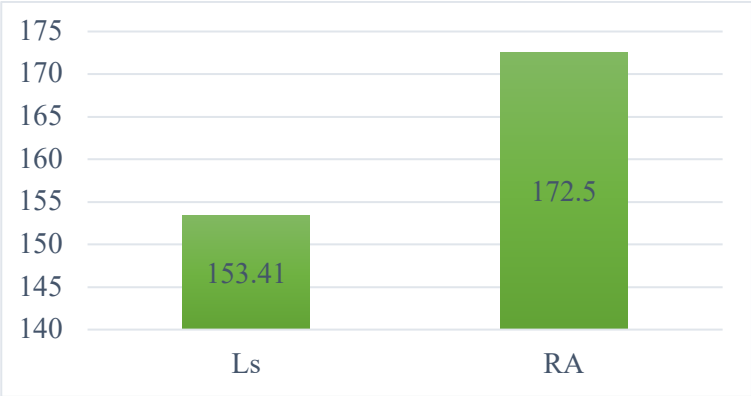

График 2. Продолжительность оперативного вмешательства.

Однако нельзя утверждать, что продолжительность операции абсолютно выше в роботической группе ввиду незначительной разницы показателя статической значимости p = 0,043. Здесь стоит отметить, что в среднюю продолжительность времени операции в роботической группе было включено время для реализации подсоединения консоли пациента (докинг) к троакарам - 7,14±0,90 минут и отсоединения (дедокинг) в конце операции - 3,14±2,63 минуты. Общее время, необходимое для докинга и дедокинга, составило около 10 минут.

Средняя продолжительность операции «классической» техникой резекции в лапароскопической группе составило 160,43±51,73 минуты и 116,82±57,24 минуты при проведении вмешательства технологией NOSE. Продолжительность вмешательства была статически значимо ниже при выполнении операции техникой NOSE (p = 0,01). В роботической группе не отмечено статически значимой разницы между выполнением резекции кишки «классической» или NOSE техникой и составило 174,53±35,32 минуты и 166,00±26,65 минуты соответственно (p = 0,49).

Средняя продолжительность госпитализации в стационаре была сопоставима в обеих и группах и составила 5,18±1,80 дней в I группе и 4,84 ±1,25 дней во II группе (p = 0,37).

В нашей работе был проведен анализ кровопотери при оценке двух доступов, и были получены следующие результаты: средняя кровопотеря в лапароскопической группе составила 117,50±56,31 мл, в роботической -143,64±81,21 мл (p = 0,047) (график 3). Однако нельзя утверждать, что величина кровопотери истинно выше в роботической группе ввиду незначительной разницы показателя статической значимости p = 0,047. Необходимость дренирования малого таза была у 21 (27,3%) пациенток в I группе и 10 (22,7%) во II группе (p = 0,582), что не имело статистических отличий. В связи с вышеописанным можно сделать вывод, что оба доступа идентичны по продолжительности и объему кровопотери.

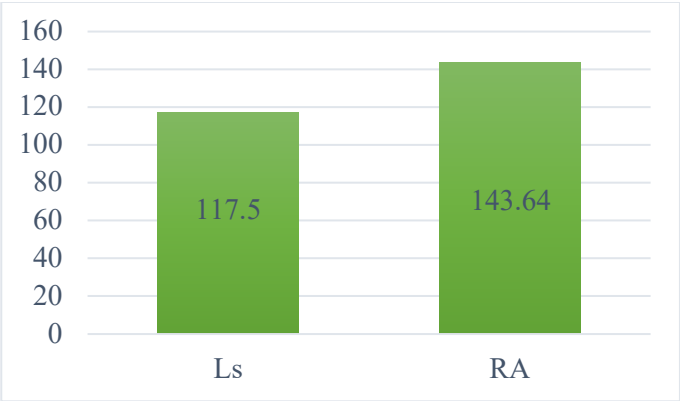

График 3. Объем кровопотери при колоректальной резекции лапароскопическим и робот-ассистированным доступами.

В нашем исследовании мы проводили динамический контроль показателей клинического анализа крови и С-реактивного белка как наиболее значимого предиктора внутрибрюшных септических осложнений после вмешательств на кишечнике. Показатели клинического анализа крови в динамике в исследуемых группах были идентичны (p>0,05). В обеих группах отмечен незначительный лейкоцитоз на 1-ые сутки послеоперационного периода: 11,41 х 10^9/л в лапароскопической группе, 11,87 х 10^9/л в роботической группе (p = 0,496), с последующей нормализацией показателя на 4 сутки в обеих группах: 7,21 и 6,51 х 10^9/л соответственно (p = 0,248).

Мониторинг показателей СРБ показал схожие результаты в обеих группах. Показатель С-реактивного белка в лапароскопической группе на первые сутки составил 58,12±53,09 мг/л, вторые сутки - 70,39±65,97 мг/л, третьи сутки - 64,71±62,17 мг/л, четвертые сутки - 43,30±48,87 мг/л; в роботической группе на первые сутки 42,89±34,70 мг/л, вторые сутки - 61,91 ±38,19 мг/л, третьи сутки – 48,53±37,75 мг/л, четвертые сутки – 30,82±21,04 мг/л. На вторые сутки послеоперационного периода отмечен прирост показателя СБР до 70,39±65,97 мг/л в лапароскопической группе и до 61,91 ±38,19 мг/л с последующим постепенным его снижением (график 4). Динамическое изменение показателей СРБ по суткам в обеих группах показал статически значимые изменение показателя по суткам (p < 0,05). Таким образом, уровень СРБ в крови является ценным маркером, который позволяет выявлять ранние септические тазовые осложнения.

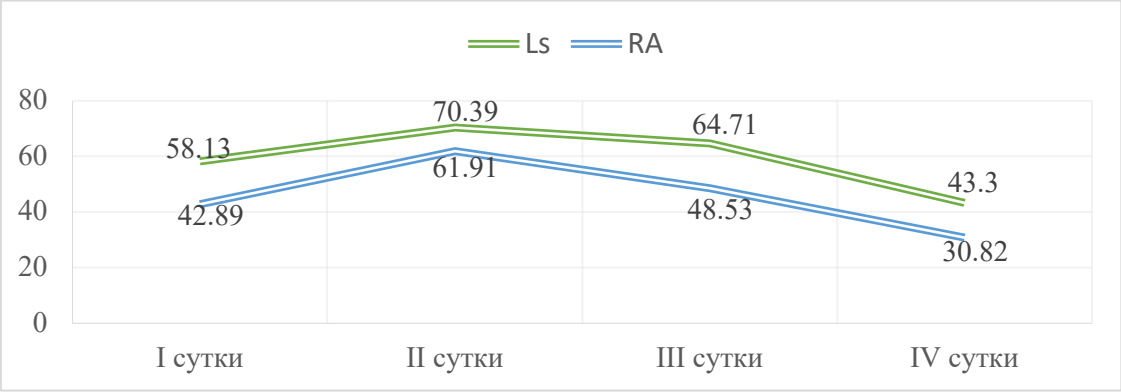

График 4. Показатели С-реактивного белка в динамике.

В нашей работе в раннем послеоперационном периоде отмечен один (1,3%) случай прямокишечного кровотечения в лапароскопической группе, один (2,3%) случай несостоятельности тонкокишечного анастомоза в роботической группе, три случая микроперфорации кишечного анастомоза с развитием местного перитонита, одно (1,3%) из которых зарегистрировано в лапароскопической группе и два (4,5%) в роботической группе. Отмечен один (1,3%) случай ятрогенного повреждения сигмовидной кишки в лапароскопической группе (таблица 2). Среди поздних осложнений был зафиксирован один случай стеноза просвета кишечника в зоне анастомоза у пациентки после лапароскопической резекции кишки.

Таблица 2. Осложнения.

Осложнения	Ls	RA
Прямокишечное кровотечение	1 (1,3%)	-
Микроперфорация кишечного анастомоза с формированием местного перитонита (консервативное лечение)	1 (1,3%)	2 (4,5%)
Ранение полых органов	1 (1,3%)	
Несостоятельность тонкокишечного анастомоза, сформированного бок-в-бок	-	1 (2,3%)
Стеноз просвета кишечника в зоне анастомоза	1 (1,3%)	-
Всего осложнений	4 (5,2%)	3 (6,8%)

В лапароскопической группе отмечен один (1,3%) случай прямокишечного кровотечения, потребовавший последующего эндоскопического лечения. На наш взгляд, прямокишечное кровотечение не могло быть связано с выбором доступа, так как кишечный анастомоз накладывался при помощи циркулярного сшивающего аппарата, а не вручную. Можно предположить, что осложнение было связано с техническими особенностями самого сшивающего аппарата.

В роботической группе зафиксирован один (2,3%) случай несостоятельности тонкокишечного анастомоза, сформированного бок-в-бок. Стоит сказать, что анастомоз в данном случае был сформирован лапаротомным доступом вручную и отнести его к осложнению малоинвазивного доступа, по нашему мнению, является не корректным.

В обеих группах зафиксированы случаи подозрения на микроперфорацию кишечного анастомоза с формированием местного перитонита. В лапароскопической группе зарегистрирован 1 (1,3%) случай, в роботической группе – 2 (4,5%). Статически достоверной разницы между частотой встречаемости данного осложнения в группах не выявлено. Стоит отметить, что во всех случаях резекция кишки была выполнена техникой NOSE. Ни в одном случае не потребовалось повторного хирургического пособия, проводилось консервативное лечение.

Одной (1,3%) пациентке в лапароскопической группе на вторые сутки послеоперационного периода проведена диагностическая релапароскопия в связи с перитонитом. Интраоперационно кишечный анастомоз, наложенный интракорпорально, был состоятельным. При проведении пробы Мишлен в нижней трети сигмовидной кишки на 10 см проксимальнее анастомоза визуализировался дефект диаметром 2мм. Произведена левосторонняя лапаротомия по Волковичу-Дьяконову, освежены раневые края дефекта, целостность кишки восстановлена. Послеоперационный период в дальнейшем протекал типично, пациентка выписана на 10 сутки послеоперационного периода.

У одной (1,3%) пациентки в лапароскопической группе через 6 месяцев после операции выявлен стеноз зоны кишечного анастомоза. Пациентке рекомендовано оперативное лечение в объеме бужирования. При применении анестезиологического пособия стеноз самостоятельно нивелировался, хирургическое вмешательство не потребовалось. Возможно, стеноз носил функциональный характер и при выжидательной тактике прошел бы самостоятельно.

В нашем исследовании не выявлено ни одного случая абсцесса малого таза, формирования ректовагинального свища, несостоятельности толстокишечного анастомоза.

В исследовании оперативное лечение проводилось пациенткам, резистентным к консервативной терапии. Дооперационное и послеоперационное сравнение уровня показателей дисменореи, диспареунии, дисхезии, дизурии, хронической тазовой боли при анкетировании по вопроснику BSGE (опросик тазовой боли Британского Общества Гинекологов-Эндоскопистов) выявило значительное снижение оценочных баллов, что подтвердило положительное влияние хирургии на качество жизни.

Мы проводили анкетирование пациенток с целью динамической оценки болевого синдрома, качества жизни и кишечных жалоб до и после операции. Для опроса мы использовали Визуальную Аналоговую Шкалу (ВАШ), вопросник KESS - система балльной оценки эвакуаторной функции кишечника, а также анкетирование BSGE. Мониторинг качества жизни пациенток в послеоперационном периоде проводился через 2, 6, 12 и 24 месяца.

Обработка результатов анкетирования пациенток в обеих группах продемонстрировала идентичную степень выраженности болевого синдрома: оценивались дисменорея, хроническая тазовая боль, диспареуния, дисхезия, дизурия.

Медианные балльные значения дисменореи до операции в лапароскопической группе составили 8 (6;10), через 2 месяца после операции – 2 (1;5) , через 6 месяцев – 1 (0;3), через 12 месяцев – 0 (0;2), через 24 месяца – 0 (0;0); хронические тазовые боли до

операции - 7 (5;8), через 2 месяца после операции – 1 (0;2), через 6 месяцев – 0 (0;1), через 12 месяцев – 1 (0;3), через 24 месяца – 0 (0;0); диспареуния до операции - 7 (4;8), через 2 месяца после операции – 0 (0;2) , через 6 месяцев – 1 (0;2), через 12 месяцев – 0 (0;2), через 24 месяца – 0 (0;1); дисхезия до операции - 7 (5;8), через 2 месяца после операции – 0 (0;3) , через 6 месяцев – 0 (0;1), через 12 месяцев – 0 (0;2), через 24 месяца – 0 (0;0); дизурия до операции - 4 (4;4), через 2 месяца после операции – 0 (0;0) , через 6 месяцев – 0 (0;0), через 12 месяцев – 0 (0;0), через 24 месяца – 0 (0;0); Данные продемонстрированы в графике 5, 6, 7, 8.

Медианные балльные значения дисменореи до операции в роботической группе составили 8 (7;10), через 2 месяца после операции – 3 (2;5) , через 6 месяцев – 1 (0;2), через 12 месяцев – 1 (0;1), через 24 месяца – 3 (0;6); хронические тазовые боли до операции - 5 (3;7), через 2 месяца после операции – 2 (1;4), через 6 месяцев – 1 (0;1), через 12 месяцев – 1 (0;1), через 24 месяца – 1 (1;1); диспареуния до операции - 7 (5;8), через 2 месяца после операции – 1 (0;3) , через 6 месяцев – 0 (0;1), через 12 месяцев – 0 (0;1), через 24 месяца – 1 (0;1); дисхезия до операции - 8 (6;10), через 2 месяца после операции – 2 (0;4), через 6 месяцев – 0 (0;2), через 12 месяцев – 0 (0;0), через 24 месяца – 1 (0;1); дизурия до операции - 10 (1;10), через 2 месяца после операции – 0 (0;0) , через 6 месяцев – 0 (0;0), через 12 месяцев – 0 (0;0), через 24 месяца – 0 (0;0); Данные продемонстрированы в графике 5, 6, 7, 8.

Статически достоверной разницы в обеих группах по проявлению клинической симптоматики на до и послеоперационном этапах не выявлено (p>0,05).

При суммарной оценке болевого синдрома статически достоверная разница выявлена между исходными показателями и через два месяца послеоперационного периода в обеих группах. Также болевой синдром имел тенденцию к снижению через 6, 12 и 24 месяца, однако без статически достоверной разницы.

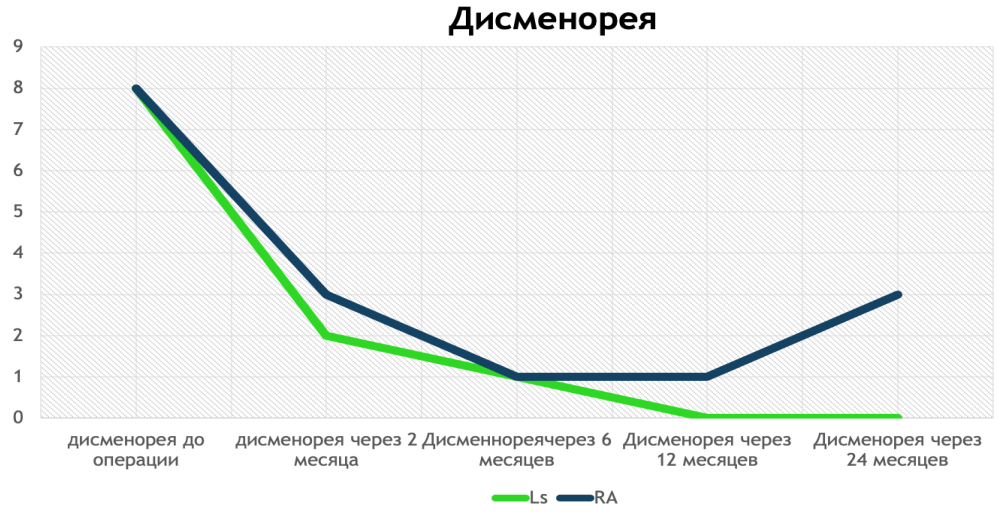

График 5. Динамика дисменореи по баллам до операции и через 2, 6,12 и 24 месяцев после операции по группам.

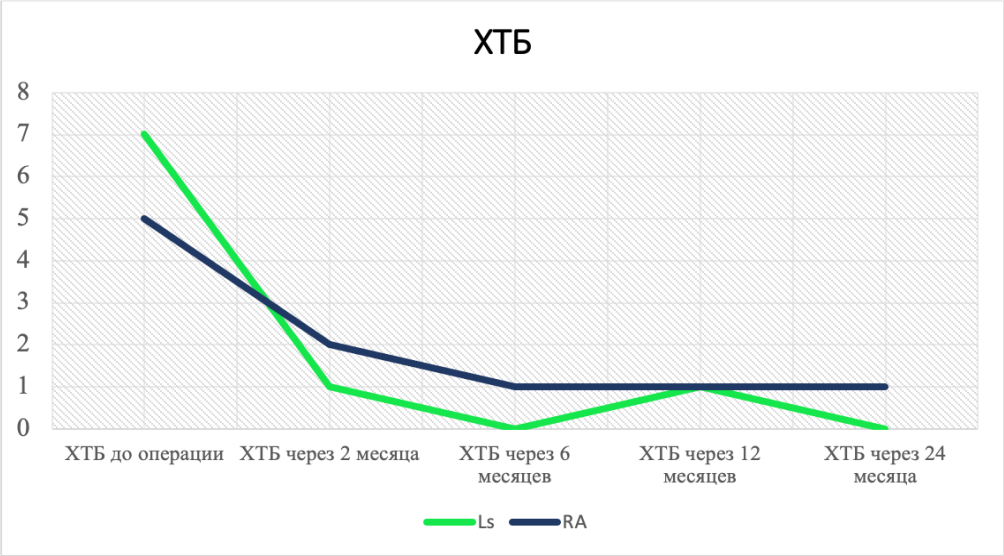

График 6. Динамика хронической тазовой боли по баллам до операции и через 2, 6,12 и 24 месяцев после операции по группам.

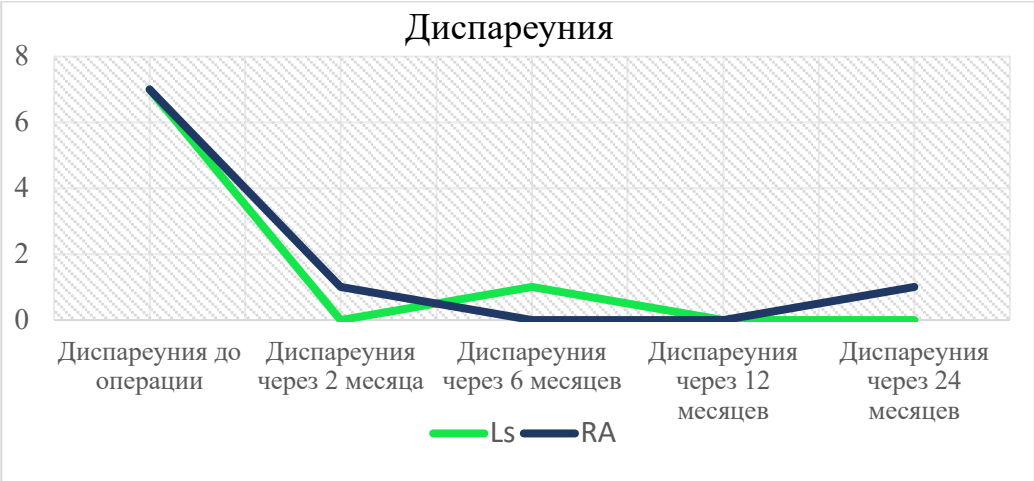

График 7. Динамика диспареунии по баллам до операции и через 2, 6,12 и 24 месяцев после операции по группам.

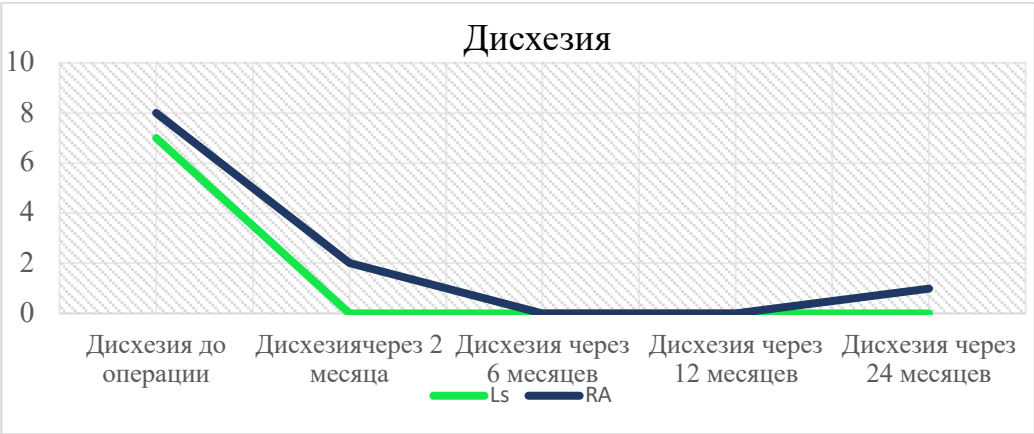

График 8. Динамика диспареунии по баллам до операции и через 2, 6,12 и 24 месяцев после операции по группам.

Показатель качества жизни по 100- балльной системе оценки в лапароскопической группе повысился с 34,08 балла до 81,08 балла (p <0,001), в роботической группе с 30,80 до 86,96 балла (p <0,001), что говорит о значительном улучшении качества жизни в обеих группах и было несколько лучше в роботической группе (график 9).

Суммарно отмечено значительное снижение степени выраженности болевого синдрома через 2 месяца после операции, что было количественно проиллюстрировано результатами шкалы ВАШ, вопросника BSGE, а также показателем качества жизни по 100-балльной системе оценки качества жизни.

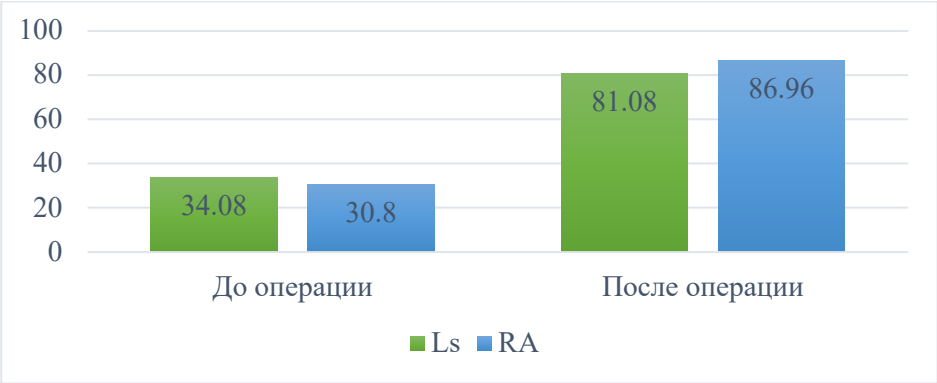

График 9. Оценка качества жизни по 100-бальной шкале.

Анализ кишечных жалоб показал, что чаще в дооперационном периоде жидкий характер стула в период менструации имел место у 41,3% пациенток в лапароскопической и 45,9% в роботической группах, запоры вне менструации - 37% и 40,5%, метеоризм 41,3% и 23,1% соответственно. Статически достоверной разницы между группами не выявлено.

Характер кишечных жалоб был также прослежен в послеоперационном периоде через 2, 6, 12 и 24 месяца.

Через 2 месяца после операции показал, что запоры вне менструации были у 39,3% пациенток лапароскопической группы и 54,2% пациенток роботической группы (p = 0,283), затруднение дефекации - 57,1% и 80,0% (p = 0,075), жидкий характер стула - 42,9% и 58,3% (p = 0,266), чувство недержания стула - 25,0% и 41,7% (p = 0,202), недержание газов - 25,0% и 37,5% (p = 0,330), метеоризм - 53,6% и 54,2% (p = 0,966) соответственно. Нормальная форма стула отмечена у 32,1% больных в лапароскопической группе и у 37,5% в роботической (p = 0,686), лентовидная форма стула - у 28,6% и 30,4% (p = 0,884), стул по типу «овечьего» кала - у 28,6% и 28,0% (p = 0,963).

Через 6 месяцев после операции запоры вне менструации были у 14,8% пациенток лапароскопической группы и 35,0% пациенток роботической группы (p = 0,106), затруднение дефекации – у 29,6% и 55,0% (p = 0,080), жидкий характер стула – у 14,8% и 35,0% (p = 0,106), чувство недержания стула – у 7,4% и 20,0% (p = 0,201), недержание газов – у 29,6% и 20,0% (p = 0,072), метеоризм – у 21,4% и 20,0% (p = 0,454) соответственно. Нормальная форма стула отмечена у 51,9% больных в лапароскопической группе и у 61,9% - в роботической (p = 0,486), лентовидная форма стула – у 7,4% и 9,5%

(p = 792), стул по типу «овечьего» кала – у 33,3% и 35,0% (p = 0,905) больных соответственно.

Через 12 месяцев после операции отмечено значительное снижение процентных соотношений кишечной симптоматики: запоры вне менструации были у 14,3% пациенток лапароскопической группы и 30,0% пациенток роботической группы (p = 0,350), затруднение дефекации – у 35,7% и 10,0% (p = 0,151), жидкий характер стула – у 7,1% и 10,0% (p = 0,803), чувство недержания стула – у 7,1% и 10,0% (p = 0,0,803), недержание газов - у 7,1% и 10,0% (p = 0,388), метеоризм – у 21,4% и 20,0% (p = 0,932) соответственно. Отмечена нормальная форма стула у 71,4% в лапароскопической группе и 50,0% - в роботической (p = 0,285), лентовидная форма стула – у 13,3% и 0% (p = 0,229), стул по типу «овечьего» кала – у 7,1% и 10,0% (p = 0,139) соответственно.

Через 24 месяца после операции запоры вне менструации были у 16,7% пациенток лапароскопической группы и у 0% в роботической группе (p = 0,537), затруднение дефекации – у 16,7% и 0% (p = 0,537), жидкий характер стула – у 16,7% и 0% (p = 0,537), метеоризм – у 16,7% и 0% (p=0,537) соответственно. Нормальная форма стула отмечена у 66,7 % в лапароскопической группе и – у 100,0% роботической (p = 0,346) групп соответственно.

Согласно полученным результатам, значительное улучшение кишечной симптоматики зарегистрировано у большинства больных через 1 год после операции в обеих исследуемых группах. Отсюда можно предположить, что на восстановление иннервации толстой кишки уходит около года. Примечательно, что большая часть кишечных жалоб не отмечена пациентками в обеих группах и через 24 месяца после оперативного лечения.

На момент окончания сбора данных большая часть пациенток отметили улучшение функции опорожнения кишечника. Так ежедневный характер стула был у 88,9% пациенток лапароскопической группы и 78,3% больных роботической группы (p = 0,307), стул через день - 7,4% и 16,7% (p = 0,306) и стул через 3 и более дня 2 (7,4%) и 3 (12,0%) соответственно (p = 0,575). Самостоятельный стул без применения слабительных препаратов и диеты отмечен у 69,6% пациенток в лапароскопической группе и 70,8% в роботической группе (p = 0,924), стул на фоне приема слабительных препаратов в 31,8% и 16,0% случаев (p = 0,201), стул на фоне коррекции диеты – в 18,2% и 24,0% случаев (p = 0,627) соответственно.

Средний процент нарушений дефекации согласно вопроснику KESS в лапароскопической группе снизился с 30,77 (12,82; 41,03) до 10,26 % (2,56; 15,38) (p = 0,002) и с 25,64 (10,26; 38,46) до 12,82 % (7,69; 20,51) в роботической (p = 0,003), что говорит о наличии умеренной тяжести кишечной симптоматики до операции и легкой степени в послеоперационном периоде (график 10).

Анализ субъективной оценки восстановления функции кишечника в послеоперационном периоде показал, что нормализация функции кишечника в лапароскопической группе была достигнута через 2,38 (1,79) месяцев и через 3,86 (2,63) месяцев в роботической группе, что почти в 2 раза позже.

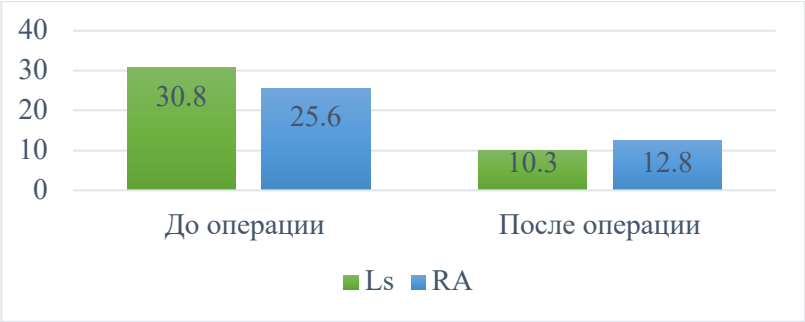

График 10. KESS до и после операции.

Можно заключить, что традиционное лапароскопическое и робот-ассистирование лечение, целью которого являлось полное удаление всех эндометриальных поражений, уменьшало послеоперационную боль и повышало качество жизни в соответствии с результатами оценки.

В нашем исследовании, помимо влияния хирургического лечения на болевой синдром и кишечные жалобы, проводилась оценка частоты наступления беременности после операции.

Согласно данным анамнеза 20 (25,9 %) пациенток в лапароскопической группе и 22 (50,0%) в роботической имели репродуктивные планы, при этом у значительной части пациенток отмечалось длительное бесплодие. В лапароскопической группе среди всех оперированных 50% пациенток имели первичное бесплодие и 20% вторичное, в роботической группе 63,6% и 18,2% соответственно, у остальных пациенток, продолжительность планирования беременности составила менее одного года (табл.3). Средняя продолжительность бесплодия в обеих группах составила около 5 лет (p = 0,962). Перед оперативным лечением пациентки, планирующие беременность, обязательно исследовали антимюллеров гормон (АМГ) с целью оценки овариального резерва и определения дальнейшей маршрутизации пациентки – ожидание наступления спонтанной беременности или достижение беременности при помощи ВРТ в послеоперационном периоде.

Таблица 3. Распределение пациенток по типу бесплодия.

	Ls (n = 20)		RAL (n = 22)		p
	Количество пациенток	%	Количество пациенток	%	
Первичное бесплодие	10	50,0	14	63,6	0,37
Вторичное бесплодие	4	20,0	4	18,2	0,88

В лапароскопической группе общая частота наступления беременности спонтанным путем составила 16 (33,3%) и 13 (30,2%) в роботической группе (p = 0,75). Общая частота беременностей, достигнутых путем применения ВРТ в лапароскопической группе составила 3 (6,3%) и 1 (2,3%) в роботической группе (p = 0,36) (табл. 4).

Таблица 4. Частота наступления беременности.

	Ls	RA	p
Спонтанная беременность	16 (33,3%)	13 (30,2%)	0,75
Беременность путем ВРТ	3 (6,3 %)	1 (2,3%)	0,036
Кумулятивная частота наступления беременности	19 (39,6%)	14 (32,5%)	

В обеих группах часть пациенток, планирующих беременность, отказались от репродуктивных планов. Это объясняется прогрессирующим снижением овариального резерва в послеоперационном периоде, а также необходимостью выполнения хирургической тубэктомии при хирургическом лечении и отказом от ВРТ.

Одно оперативное лечение по поводу эндометриоза в анамнезе имели 37,3% пациенток лапароскопической и 36,4% роботической группы, два оперативных вмешательства по поводу эндометриоза 14,3% пациенток в лапароскопической группе и 13,6% в роботической группе. Подавляющей части пациенток проводилось вмешательство именно на придатках по поводу эндометриоидных кист яичников. В связи с чем уже исходные показатели антимюллерова гормона были низкие. Средний показатель АМГ в лапароскопической группе составил 2,37 (2,62) нг/мл, в роботической группе - 1,33 (1,17) нг/мл (p = 0,069).

В ходе оперативного лечения всем пациенткам с репродуктивными планами, помимо основного этапа операции, проводилась ревизия придатков на предмет патологии и оценка проходимости маточных труб. Проведенные объемы вмешательств на придатках были идентичны в обеих группах. Несмотря на обширный спаечный процесс, маточные трубы были проходимы у 15,6% пациенток в лапароскопической группе и 27,3% в роботической. Однако у 13% пациенток в лапароскопической группе и 6,8% в роботической группе была выполнена двусторонняя сальпингэктомия. Наиболее частым вмешательством на яичники являлся двусторонний «stripping» кист яичников: 23,4 % в лапароскопической группе и 22,7% в роботической группе.

Все вышеописанное послужило причиной у большинства больных рекомендовать для достижения беременности вспомогательные репродуктивные технологии. Однако часть пациенток отказалась от реализации детородной функции ввиду необходимости реабилитационного периода после хирургического лечения, неготовности достижения беременности путем вспомогательных репродуктивных технологий, в особенности, к использованию донорской яйцеклетки в связи с низкими показателями овариального резерва.

Наши данные по частоте наступления беременности спонтанным путем сопоставимы с данными мировой литературы. Низкая частота наступления беременности путем ВРТ в нашем исследовании связана с неоправданной надеждой пациенток на достижение беременности естественным путем после хирургического лечения колоректального эндометриоза, неудачными попытками ЭКО после операции, отказом от

донорской яйцеклетки, а также страхом рецидива колоректального эндометриоза вследствие гормональной нагрузки, получаемой в ходе ЭКО.

ЗАКЛЮЧЕНИЕ

Хирургия является методом выбора в лечении колоректального эндометриоза при отсутствии эффекта от консервативной терапии, и целесообразна при неудачных попытках экстракорпорального оплодотворения и стенозе просвета кишечника даже без специфических жалоб. Оперативное лечение положительно повлияло на качество жизни пациенток, кишечную симптоматику, а также репродуктивную функцию вне зависимости от выбранного доступа (лапароскопического или робот-ассистированного). Оба доступа являются безопасными в лечении колоректального эндометриоза. Применение NOSE-технологии безопасно и эффективно при лапароскопических и робот-ассистированных резекциях кишки по поводу колоректального эндометриоза. Применение методики NOSE обеспечивает лучший косметический эффект, а отказ от использования дорогостоящего линейного сшивающего аппарата снижает стоимость оперативного лечения. Необходимы дальнейшие проспективные исследования с большим объемом выборки для оценки периоперационных осложнений, отдаленных клинических и функциональных результатов, а также анализа экономической эффективности двух подходов.

ВЫВОДЫ

1. Широкое внедрение NOSE технологии при проведении робот-ассистированной и лапароскопической колоректальной резекции за счет отказа от линейного степлера и исключения экстраабдоминального этапа операции сокращает общую продолжительность хирургического пособия с 160,34 (51,73) до 116,82 (57,24) минут в лапароскопической группе и с 174,53 (35,32) до 166,0 (26,65)) минут в роботической, элиминирует осложнения, связанные с минилапаротомным разрезом, имеет лучший косметический эффект.
2. Колоректальная резекция при эндометриозе приводит к значительному улучшению показателей качества жизни (с 34,1% на до оперативном этапе до 81,1% в отдаленном послеоперационном периоде в лапароскопической группе и с 30,8% до 87,0 % в роботической группе по вопроснику тазовой боли BSGE), уменьшению кишечных жалоб (с 30,7% на до оперативном этапе до 10,3 % в отдаленном послеоперационном периоде в лапароскопической группе и с 25,6% до 12,8% в роботической по балльной системе нарушения эвакуаторной функции кишечника KESS). Показатель качества жизни был лучше в роботической группе в процентном соотношении, несмотря на отсутствие статически значимой разницы между группами.
3. Робот-ассистированный и лапароскопический доступы являются безопасными методами лечения колоректального эндометриоза, позволяющими предупредить интраоперационные осложнения, снизить частоту послеоперационных осложнений до 5,2% в лапароскопической группе и 6,8 % в роботической.
4. Кумулятивная частота наступления беременности после колоректальной резекции составляет 30 % (39,6% в лапароскопической группе и 32,5% в роботической) и не зависит от оперативного доступа.

ПРАКТИЧЕСКИЕ РЕКОМЕНДАЦИИ

1. Использование анкетирования пациенток на дооперационном этапе лечения помогает определить группу больных, нуждающихся в хирургическим лечении и определить объем планируемой операции, на основе систематизации жалоб, а также оценить влияние оперативного вмешательства на отдаленные хирургические результаты. Визуальная Аналоговая Шкала (ВАШ), а также вопросник Тазовой боли BSGE Pelvic Pain Questionnaire являются наиболее оптимальными, легкими в использовании, а также показательными при сравнении динамики состояния здоровья пациентки на до и послеоперационном этапах. Вопросник The Knowles-Eccersley-Scott Symptom (KESS) благодаря бальной оценке эвакуаторной функции кишечника позволяет определить эффективность хирургического лечения в отдалённом послеоперационном периоде.
2. У пациенток с подозрением на колоректальный эндометриоз на этапе определения хирургической тактики необходимо провести экспертное ультразвуковое исследование, магнитно-резонансную томографию, а также колоноскопию.

Проведение вышеописанных диагностических процедур позволяет определить не только локализацию эндометриоидного поражения, протяженность инфильтрата и степень вовлечения каждого из слоев стенки кишки, но и подтвердить/исключить вовлечение правых отделов кишки, а также провести дифференциальную диагностику с другими заболеваниями желудочно-кишечного тракта. Проведение ультразвукового исследования и магнитно-резонансной томографии в условиях лечебных учреждений, нацеленных на «поиск» эндометриоза повышает эффективность исследования.

3. Применение единой системы классификации ENZIAN позволит картировать очаги поражения эндометриоза при проведении неинвазивной и инвазивной диагностики и привести к единому стандарту формирования заключения. Данная классификация позволяет специалистам говорить на «одном» языке, а также сокращает время на интерпретацию протоколов проведенных диагностических методов исследования.
4. Показаниями к хирургическому лечению при колоректальном эндометриозе являются:
   - выраженный болевой синдром (≧ 7 баллов по ВАШ), наличие специфических кишечных жалоб (запоры, лентовидный стул, дисхезия ≧ 7 баллов по ВАШ, гематохезия),
   - непреодолимое бесплодие (неудачные попытки ЭКО в анамнезе).
   - показанием к колоректальной резекции являются следующие характеристики эндометриоидного инфильтрата: протяженность 3 и более см, глубина инвазии 7 и более мм и степень вовлечения окружности кишки 40 и более %.
   - сужение просвета кишечника более 50% у бессимптомных пациенток с диагностированным колоректальным эндометриозом (при лучевых и эндоскопических методах диагностики).
5. Наличие бессимптомных форм колоректального эндометриоза при подтвержденном отсутствии стеноза не является показанием к оперативному лечению. Рекомендуется динамическое наблюдение – проведение ультразвукового исследования 1 раз в 6 месяцев. Бессимптомный колоректальный эндометриоз не является противопоказанием к планированию беременности.
6. Всем пациенткам с колоректальным эндометриозом и бесплодием показана консультация репродуктолога до операции, особенно с низким овариальным резервом (менее 1,1 нг/мл), а также при сочетании колоректального эндометриоза с эндометриоидными кистами яичников необходимо определение этапности лечения бесплодия: проведение хирургического лечения или применения вспомогательных репродуктивных технологий как первого этапа лечения.
7. Хирургическое лечение пациенток с колоректальным эндометриозом рекомендуется проводить мультидисциплинарной бригадой, включающей гинеколога-

хирурга, колопроктолога в лечебных учреждениях 3 уровня или центрах по лечению эндометриоза.

8. Обязательным является подготовка кишечника к оперативному вмешательству. Рекомендуется соблюдение бесшлаковой диеты в течение 72 часов до операции, приёмом слабительного препарата за 24 часа до операции и проведением антибиотикопрофилактики за 30 минут до начала операции. При сужении просвета кишечника на 2/3 и более по данным колоноскопии с целью постепенного смягчения кишечного содержимого и его адекватной эвакуации необходимо дополнительное применение слабительных препаратов за 72 и 48 часов до операции (30мл сиропа лактулозы 667мг/мл). При планировании NOSE технологии колоректальной резекции пациенткам рекомендуется антибиотикопрофилактика за 48 и 24 часа до оперативного вмешательства с целью снижения патогенной кишечной бактериальной нагрузки. В качестве антибактериальных препаратов могут быть использованы: тинидазол + ципрофлоксацин 600мг + 500 мг по 1 таблетке 2 раза в сутки, рифаксимин по 200мг 2 раза в сутки за 72, 48 и 24 часа до операции.
9. Интраоперационно, помимо осмотра матки, придатков, ректосигмоидного отдела толстой кишки, обязательным является тщательная ревизия париетальной брюшины, органов брюшной полости и полости малого таза. Особое внимание необходимо направить на терминальный отдел подвздошной кишки, илеоцекальный угол, аппендикулярный отросток, купол слепой кишки, а также пузырно-маточную складку с целью исключения эндометриоза данных локализаций.
10. При выполнении колоректальной резекции при эндометриозе кишечника достаточно проведения «экономной» резекции, при котором отступ от границы поражения составляет не более 0,5-1 см в проксимальном и дистальном направлениях.
11. С целью ранней диагностики послеоперационных осложнений рекомендуется ежедневный мониторинг уровня С-реактивного белка (СРБ), как предиктора внутрибрюшных септических осложнений после вмешательств на кишечнике. При нормальном течении послеоперационного периода СРБ повышается на вторые сутки послеоперационного периоде и далее постепенно снижается.
12. Критериями выписки после колоректальной резекции по поводу инфильтративного эндометриоза толстой кишки являются:
    - удовлетворительное общее состояние пациентки
    - регулярный стул и отхождение газов
    - тенденцию к снижению С-реактивного белка по данным анализов
    - адекватное мочеиспускание
13. В послеоперационном периоде целесообразно проведение гормональной терапии с целью профилактики рецидивирования колоректального эндометриоза до планирования беременности/менопаузы. Гормонотерапия подбирается индивидуально в зависимости от репродуктивных планов больной.

СПИСОК РАБОТ, ОПУБЛИКОВАННЫХ ПО ТЕМЕ ДИССЕРТАЦИИ

1. Popov A., Koval A., Fedorov A., Tyurina S., Fedotova I., Khabibullakh T. «Benefits of surgical intervention in Women with Endometriosis-Related Infertility», Глава в книге "Endometriosis" edited by Dr. Courtney Marsh, 2020, doi: 10.57772/intechopen.91829
2. А.А. Коваль, А.А. Попов, А.А. Федоров, С.С. Тюрина, Д.В. Овчаренко, Т. Хабибуллах «Аденомиоз и бесплодие». Российский вестник акушера-гинеколога, том 21, №4, 2021. С. 35-41 (перечень ВАК РФ).
3. Попов А. А., Хабибуллах Т., Сопова Ю.И., Федоров А.А., Идашкин А.Д. «Мультифокальный инфильтративный эндометриоз с развитием субкомпенсированной кишечной непроходимости. Клинический случай». Российский вестник акушера-гинеколога, том 22, №3, 2022. С. 71-77 (перечень ВАК РФ).
4. Федоров А.А., Попов А.А., Хабибуллах Т., Овсянникова М.Р., Коваль А.А., Тюрина С.С. «Влияние хирургического лечения эндометриоидных кист на фертильность». Российский вестник акушера-гинеколога, том 22, №5, 2022. С. 56-61 (перечень ВАК РФ).
5. Назаров И.В., Хабибуллах Т., Баринова И.В., Белов Д.М. «Экстрагенитальный эндометриоз с поражением тонкой и толстой кишки, формированием патологической полости, дренирующейся на переднюю брюшную стенку (клинический случай)». Колопроктология, том 20, №1,2021, с. 46-53
6. Патент 2 783 329. Российская Федерация, МПК A61B 17/42, A61B 17/00, A61B 17/94, A61B 17/11, A61B 17/115. Способ лечения колоректального эндометриоза: №2022103255: заявл. 09.02.2022: опубл 11.11.2022 / А.А. Попов, Т. Хабибуллах, А.А. Федоров, А.А. Коваль, А.Д. Идашкин, Т.А. Глебов – 2 с.