*На правах рукописи*

**ЩЕРБАТЫХ Марина Геннадьевна**

# ВНУТРИМАТОЧНЫЕ СИНЕХИИ ПОСЛЕ МИОМЭКТОМИИ (ЧАСТОТА, ПРИЧИНЫ ФОРМИРОВАНИЯ, ИСХОДЫ, ПРОФИЛАКТИКА)

**3.1.4. Акушерство и гинекология**

**АВТОРЕФЕРАТ**

**диссертации на соискание ученой степени кандидата медицинских наук**

**Москва — 2022 г.**

Работа выполнена в Государственном бюджетном учреждении здравоохранения Московской области «Московский областной научно-исследовательский институт акушерства и гинекологии» Министерства здравоохранения Московской области.

**Научный руководитель:**
доктор медицинских наук, профессор **Щукина Наталья Алексеевна**

**Официальные оппоненты:**
**Озолиня Людмила Анатольевна** – доктор медицинских наук, профессор, Федеральное государственное автономное образовательное учреждение высшего образования «Российский национальный исследовательский медицинский университет имени Н.И. Пирогова» Министерства здравоохранения Российской Федерации, профессор кафедры акушерства и гинекологии лечебного факультета;

**Оразов Мекан Рахимбердыевич** – доктор медицинских наук, профессор, Федеральное государственное автономное образовательное учреждение высшего образования «Российский университет дружбы народов» Министерства науки и высшего образования Российской Федерации, профессор кафедры акушерства и гинекологии с курсом перинатологии.

**Ведущая организация:** Федеральное государственное бюджетное образовательное учреждение высшего образования «Московский государственный медико-стоматологический университет имени А.И. Евдокимова» Министерства здравоохранения Российской Федерации.

Защита диссертации состоится «__» _____ 2022 года в ____ ч. на заседании диссертационного совета 72.1.010.01 при Государственном бюджетном учреждении здравоохранения Московской области «Московский областной научно-исследовательский институт акушерства и гинекологии» Министерства здравоохранения Московской области (101000, г. Москва, ул. Покровка, д. 22а).

С диссертацией можно ознакомиться в библиотеке и на сайте (http://moniiag.ru) Государственного бюджетного учреждения здравоохранения Московской области «Московский областной научно-исследовательский институт акушерства и гинекологии» Министерства здравоохранения Московской области.

Автореферат разослан «____»_____2022 г.

Ученый секретарь
диссертационного совета
доктор медицинских наук, профессор Зайдиева Янсият Зайдилаевна

# ОБЩАЯ ХАРАКТЕРИСТИКА РАБОТЫ

## Актуальность темы исследования и степень ее разработанности

Миома матки является одной из самых распространенных доброкачественных опухолей женской половой системы и встречается с частотой до 75% (Сидорова И.С. и др., 2012), каждая десятая пациентка, планирующая беременность, имеет миому матки. Основные проявления миомы матки – кровотечение, болевой синдром, невынашивание беременности, при этом у пациенток с субмукозной локализацией узла данные симптомы встречаются в два раза чаще. Миомэктомия относится к самым популярным операциям в современной гинекологической практике, частота ее достигает 50-70% (Беженарь В. Ф. и др., 2019). По данным Donnez J. с соавторами (2017), у 45% пациенток после миомэктомии успешно наступает беременность.

В последнее время значительно повысился научный интерес к проблеме внутриматочных синехий, что связано с увеличением количества пациенток после миомэктомии, оперированных лапаротомным, лапароскопическим или вагинальным доступами, особенно выполненных со вскрытием полости матки. Частота обнаружения внутриматочных синехий после миомэктомии варьируется в широких пределах - от 5,8% до 50% (Conforti A., 2014, Capmas P., 2018). По данным Boudova B. (2021), после лапаротомной миомэктомии внутриматочные синехии обнаруживаются с частотой до 25,5%, после миомэктомии со вскрытием полости матки - в 2,5 раза чаще, чем без вскрытия (Sebbag L., 2019). «Золотым стандартом» диагностики и лечения внутриматочных синехий является офисная гистероскопия. Однако, несмотря на тщательное разрушение внутриматочных синехий, частота рецидивов остается высокой – 28%-62,5% (Попов А. А. и др., 2011). Методы профилактики образования внутриматочных синехий - гормональная терапия, применение катетера Фоли, использование стволовых клеток и противоспаечных барьеров. К сожалению, недостаточно внимания уделяется протеолитическим ферментным препаратам, которые активно препятствуют разрастанию патологической соединительной ткани. Бовгиалуронидаза азоксимер представляет собой конъюгат высокоочищенного

фермента гиалуронидазы и высокомолекулярного иммуномодулятора азоксимера бромида, способствующего более длительному действию протеолитического фермента. Препарат улучшает микроциркуляцию, регулирует синтез медиаторов воспаления (интерлейкин-1 и ФНО α), уменьшает разрастание соединительной ткани (Тихомиров А. Л. и др., 2016), положительно влияет на восстановление морфологического и функционального слоев эндометрия (Дубницкая Л. В., Назаренко Т.А., 2007). Т.о., в качестве одной из причин репродуктивных неудач после миомэктомии можно рассматривать формирование внутриматочных синехий: их лечение и профилактика являются актуальной задачей.

## Цель исследования

Улучшить исходы миомэктомии со вскрытием полости матки у пациенток репродуктивного возраста путем оптимизации тактики послеоперационного ведения.

## Задачи исследования

1. Провести анализ исходов миомэктомии со вскрытием полости матки у пациенток репродуктивного возраста (реализация репродуктивной функции, репродуктивные проблемы).
2. Изучить частоту формирования синехий в полости матки после миомэктомии со вскрытием полости матки, их характер и основные факторы, влияющие на их формирование.
3. Выяснить временной интервал формирования синехий в полости матки у пациенток после миомэктомии со вскрытием полости матки.
4. Оценить влияние противоспаечного фермента бовгиалуронидазы азоксимера на формирование и характер синехий в полости матки у пациенток после миомэктомии.
5. Оптимизировать реабилитацию (послеоперационную тактику ведения) пациенток репродуктивного возраста после миомэктомии.

## Научная новизна исследования

Определены основные клинические проявления миомы матки, частота рецидивов и репродуктивные проблемы после миомэктомии. Выявлена высокая частота формирования внутриматочных синехий у пациенток после миомэктомии узлов 0 - 2 типа, изучен характер синехий и факторы, влияющие на их образование.

Впервые обоснована необходимость использования офисной гистероскопии в программе реабилитации пациенток, планирующих беременность после миомэктомии узлов 0-2 типов и относящихся к группе риска развития внутриматочных синехий.

Впервые изучена эффективность и безопасность противоспаечного фермента бовгиалуронидазы азоксимера с целью профилактики внутриматочных синехий.

## Теоретическая и практическая значимость работы

В результате проведенного исследования практическому здравоохранению предложена оптимизированная программа послеоперационной реабилитации пациенток репродуктивного возраста после миомэктомии, которая включает проведение офисной гистероскопии и использование протеолитического фермента бовгиалуронидазы азоксимера, что позволило снизить частоту формирования внутриматочных синехий в 6 раз.

## Методология и методы исследования

Проведено одноцентровое открытое ретро- и проспективное контролируемое исследование («наблюдение - контроль»). В исследование включены 160 пациенток с миомой матки, которые были распределены на две группы: I группа (ретроспективное исследование) - 80 пациенток, две подгруппы: IA - 40 пациенток после миомэктомии со вскрытием полости матки; IB - 40 пациенток после миомэктомии без вскрытия полости матки и II группа (проспективное наблюдение) - 80 пациенток: IIA – 26 пациенток после

миомэктомии со вскрытием полости матки, получившие в послеоперационном периоде бовгиалуронидазу азоксимер; IIB – 26 пациенток после миомэктомии со вскрытием полости матки со стандартной схемой послеоперационного ведения; IIC – 28 пациенток после миомэктомии без вскрытия полости матки.

Для решения задач применялись: клинические, лабораторные, морфологические, инструментальные (ультразвуковое исследование органов малого таза, офисная гистероскопия) методы исследования, статистические методы.

**Положения, выносимые на защиту**

1. Субмукозная локализация узлов миомы матки (0-2 типы) является клинически неблагоприятной, ее основными проявлениями являются: аномальные маточные кровотечения (менометроррагии) (95%), альгодисменорея (27,5%), бесплодие (45%), анемия (60%). Одной из причин сохраняющегося бесплодия после миомэктомии узлов 0-2 типов являются внутриматочные синехии (56,3%), при этом у трети пациенток они представлены плотными фиброзными сращениями, значительно деформирующими полость матки.
2. У каждой пятой пациентки после миомэктомии узлов 0-2 типов со вскрытием полости матки формируются внутриматочные синехии, поэтому в программу их послеоперационной реабилитации, особенно при вскрытии полости матки на большом протяжении, целесообразно включить офисную гистероскопию (через 2 месяца). Все синехии в данный период времени имеют рыхлую структуру и легко разрушаются с помощью гидродиссекции или тубусом гистероскопа, в то время как при выполнении процедуры в отсроченном периоде разрушение синехий требует использования дополнительных гистероскопических инструментов или конверсию на стандартную гистероскопию.
3. Пациенткам репродуктивного возраста, планирующим беременность, после миомэктомии узлов 0-2 типов в программу послеоперационной

реабилитации целесообразно включать препарат бовгиалуронидазу азоксимер (гиалуронидазу пролонгированного действия), который, благодаря выраженному противоспаечному эффекту, достоверно снижает образование внутриматочных синехий.

**Личный вклад автора в проведенное исследование**

Автором лично проведен сбор и анализ анамнестических данных у 160 пациенток с миомой матки, анализ результатов полученного исследования и комплексное обследование больных. Автор принимала непосредственное участие в предоперационной подготовке пациенток, их оперативном лечении и ведении послеоперационного периода, а также последующей реабилитации пациенток с миомой матки, относящихся к группе риска образования внутриматочных синехий после операции. Автором лично произведен сбор, составление и обработка базы данных, частично выполнена статистическая обработка. На основании результатов статистического анализа сделаны соответствующие выводы.

**Степень достоверности результатов исследования**

Для математической обработки полученного материала использованы параметрические методы (t-критерий Стьюдента) для нормального распределения показателей, непараметрические методы (U-критерий Манна-Уитни, Уилкинсона, Фишера, хи-квадрат) для оценки степени различия, в том числе групп с малой выборкой. Различия определений были приняты достоверными при $p<0,05$. Вычисления проводились с использованием стандартных статистических программ.

**Апробация и внедрение результатов работы в практику**

Тактика ведения пациенток репродуктивного возраста после миомэктомии, относящихся к группе риска развития внутриматочных синехий, внедрена в повседневную практику отделения оперативной гинекологии с

онкогинекологией и дневным стационаром ГБУЗ МО МОНИИАГ, базовых учреждений здравоохранения Московской области. Материалы диссертации доложены и обсуждены на заседании 5 международного междисциплинарного саммита “Женское здоровье” в 2021г (доклад «Внутриматочные синехии — одна из причин бесплодия у пациенток с миомой матки») и XV Общероссийском научно-практическом семинаре «Репродуктивный потенциал России: версии и контраверсии» в 2021г (доклад «Миома матки у молодых и юных женщин - современные подходы к хирургическому и консервативному лечению»).

Апробация диссертации проведена на заседании Учёного совета Государственного бюджетного учреждения здравоохранения Московской области «Московский областной научно-исследовательский институт акушерства и гинекологии» 22 марта 2022 года.

## Публикации по теме диссертации

По теме диссертации опубликовано 9 научных работ, в том числе 3 работы в рецензируемых научных журналах, определенных перечнем ВАК РФ.

## Структура и объем диссертации

Диссертация написана на русском языке, изложена на 114 страницах компьютерного текста и состоит из общей характеристики работы, 4 глав, выводов, практических рекомендаций и списка используемой литературы. Диссертация включает 22 таблицы, иллюстрирована 33 рисунками. Список используемой литературы состоит из 184 источников, из которых 58 источников принадлежат российским авторам и 126 – зарубежным.

# СОДЕРЖАНИЕ РАБОТЫ

## Материалы и методы исследования

Для решения поставленных задач в отделении оперативной гинекологии с онкогинекологией и дневным стационаром ГБУЗ МО МОНИИАГ было проведено обследование и хирургическое лечение 160 пациенток

репродуктивного возраста с миомой матки.

Дизайн исследования представлен на рисунке 1.

**Рисунок 1 - Распределение пациенток по клиническим группам.**

Все пациентки были разделены на две группы: I группа - ретроспективное исследование - 80 пациенток с миомой матки: IA подгруппа - 40 пациенток после миомэктомии со вскрытием полости матки; IB – 40 пациенток после миомэктомии без вскрытия полости матки. II группа - проспективное наблюдение - 80 пациенток с миомой матки, сопоставимые по критериям сравнения: IIA – 26 пациенток после миомэктомии со вскрытием полости матки (узлы 0-2 типов и гибридный тип узла 2-5 типа), получившие в послеоперационном периоде противоспаечный фермент бовгиалуронидазу азоксимер по схеме; IIB – 26 пациенток после миомэктомии со вскрытием полости матки (с аналогичной IIA группе локализацией узлов), которым применена стандартная схема послеоперационного ведения; IIC – 28 пациенток после миомэктомии без вскрытия полости матки (преимущественно, узлы 2-5 типов по FIGO).

Критерии включения в исследование: репродуктивный возраст (18 - 45

лет), наличие миомы матки, требующей оперативного лечения, согласие пациентки на оперативное лечение и участие в научном исследовании. Критерии исключения: злокачественные новообразования любой этиологии, обострение воспалительных заболеваний любой локализации.

На I этапе исследования проведен сбор и оценка клинико-анамнестических данных 160 пациенток с миомой матки, которые включили данные гинекологического осмотра, конституциональных особенностей пациенток, менструальной и репродуктивной функции, перенесенных гинекологических заболеваний, оперативных вмешательств и наличие экстрагенитальной патологии. На этапе предоперационной подготовки пациенткам было выполнено экспертное ультразвуковое исследование органов малого таза для определения расположения миоматозных узлов, измерялось расстояние от узла до серозной оболочки и полости матки для минимизации возможности вскрытия полости при энуклеации узла. Ультразвуковое исследование также выполнено на 4-5 сутки, через 2 месяца после миомэктомии, а также в отсроченном периоде пациенткам ретроспективной группы. Особое внимание уделено изучению структуры миометрия (эхогенность, наличие/отсутствие включений, гипо/гиперэхогенных участков), состоянию шва (рубца) на матке, отсутствию гематом, наличию миоматозных узлов.

На II этапе исследования проведена оценка результатов хирургического лечения пациенток с миомой матки, патоморфологическое исследование удаленных миоматозных узлов. Особое внимание было уделено репродуктивным исходам после проведения миомэктомии (частота наступления беременности после оперативного лечения в ретроспективной группе, способ родоразрешения, наличие репродуктивных потерь).

На III этапе исследования 26 пациенткам ретроспективной группы, не реализовавшим репродуктивную функцию после оперативного лечения, а также пациенткам проспективной группы через 2 месяца после операции была проведена офисная гистероскопия с целью оценки состояния полости матки, диагностики возможной внутриматочной патологии (в том числе

внутриматочных синехий) и, при необходимости, лечения. Использована классификация AFS (1988г), где степень тяжести синехий определялась в баллах: ВМС I стадии – 1-4 балла – наличие единичных, нежных синехий, занимающих менее трети полости матки; ВМС II стадии – 5-8 баллов – нежные и плотные синехии, занимающие более трети полости матки; ВМС III стадии – 9-12 баллов – плотные синехии, занимающие более 50% полости матки. При обнаружении единичных, нежных внутриматочных синехий пациенткам проводился адгезиолизис с помощью тубуса гистероскопа и гидродиссекция сращений, при наличии плотных - с помощью гистероскопических инструментов. Проводился также забор биоптата эндометрия с помощью щипцов.

Проведен сравнительный анализ стандартной послеоперационной терапии (профилактика тромбоэмболических осложнений, антибактериальная и симптоматическая терапия) и терапии с дополнительным применением протеолитического ферментного препарата бовгиалуронидазы азоксимера (в том числе влияние дополнительной терапии на формирование внутриматочных синехий).

## РЕЗУЛЬТАТЫ ИССЛЕДОВАНИЯ И ИХ ОБСУЖДЕНИЕ

Средний возраст всех пациенток с миомой матки, поступивших на оперативное лечение, составил 35,2±3,9 (в группе I) и 36,7±3,9 лет (в группе II). Минимальный возраст - 20 лет, максимальный – 44 года.

Анализ параметрических данных показал, что нормальный индекс массы тела имели 34 (42,5%) пациентки I группы и 23 (28,75%) - II группы. В обеих группах преобладали пациентки с избыточной массой тела: 33 (41,25%) - в I группе и 35 (43,75%) - во II. Ожирение I степени имели 12 (15%) пациенток I группы и 20 (25%) - II группы, II степени - 2,5% и 7,7% I и II групп соответственно. Анализ наследственной предрасположенности выявил наличие в анамнезе у родственниц первой линии (мать, сестра, тетя) миому матки - 27 (33,75%) пациенток I группы и 21 (26,25%) - II группы.

У большинства пациенток обеих групп отмечено своевременное

становление менструальной функции. Минимальный и максимальный возраст наступления менархе у пациенток обеих групп составил 10 и 16 лет (средний возраст – 12 лет).

Частота и характер экстрагенитальной патологии у оперированных пациенток с миомой матки: варикозная болезнь нижних конечностей – 25%, заболевания желудочно-кишечного тракта – 20,6%, фиброзно-кистозная мастопатия – 20%, мочекаменная болезнь – 14,4%, заболевания щитовидной железы (гипотиреоз, узловой зоб) – 12,5%. Статистически значимых различий в подгруппах не обнаружено (р >0,05).

Анализ сопутствующей гинекологической патологии: сочетание миомы матки с эндометриозом матки отмечено у 30 (37,5%) пациенток I группы и у 21 (26,2%) - II. 16 (10%) пациенток обеих групп имели в анамнезе оперативные вмешательства на яичниках по поводу доброкачественных образований, 7 (4,4%)- по поводу миомы (миомэктомия).

Изучение репродуктивных проблем до проведения миомэктомии среди пациенток обеих групп продемонстрировало, что только 30 (37,5%) женщин ретроспективной и 47 (58,7%) проспективной группы реализовали репродуктивную функцию. 57 (35,6%) имели самопроизвольные роды в анамнезе, 20 (12,5%) – кесарево сечение. Общее количество репродуктивных потерь - 40 (25%), при этом в структуре потерь неразвивающаяся беременность в 2,5 раза чаще была отмечена у пациенток с субмукозной миомой матки - 11 (27,5%), чем с миомой другой локализации - 4 (10%). У пациенток обеих групп отмечена высокая частота бесплодия – 60 (37,5%), при этом достоверно чаще (р<0,05) вторичное бесплодие отмечено среди пациенток с субмукозной миомой – 18 (30%), чем с другой локализацией узлов – 6 (10%).

Во время изучения основных жалоб, предъявляемых пациентками с миомой матки, чаще всего выявлена меноррагия – 94 (58,7%), при этом в 2 раза чаще (р<0,05) меноррагия отмечена у пациенток с 0-2 типом узлов: IA подгруппа – 95%, IIB– 53,8%. Межменструальные кровянистые выделения также в 3 раза чаще выявлены у пациенток с субмукозной миомой матки. Болевой синдром

(альгодисменорея) отмечен у 71 (44,4%) пациентки обеих групп, быстрый рост миоматозных узлов за период наблюдения встретился у 59 (36,9%) пациенток, а наличие нарушения функции смежных органов и хронической тазовой боли – у 18 (11,3%). Учитывая высокую частоту меноррагий среди пациенток обеих групп, особое внимание было уделено наличию анемии и степени ее выраженности: 68 (42,5%) пациенток с миомой матки имели анемию различной степени тяжести. Достоверно в 2 раза чаще ($p<0,05$) анемия отмечена в подгруппе пациенток с узлами 0-2 типов – 60% (с узлами 3-7 типов – 30%), несмотря на проведенную медикаментозную коррекцию препаратами железа.

Основными показаниями для проведения хирургического лечения являлись: обильное маточное кровотечение (меноррагия), болевой синдром во время менструации (альгоменорея) и быстрый рост миоматозных узлов. В 61 (38,1%) наблюдении миома матки была представлена одним миоматозным узлом, 99 (61,9%) больных имели множественную миому матки. Во время миомэктомии, выполненной со вскрытием полости матки, достоверно чаще ($p<0,05$) миоматозные узлы имели тип 1,2 и гибридный тип расположения – 99 (61,9%) наблюдений. Выявлена сильная отрицательная корреляционная зависимость между типом узла и вероятностью вскрытия полости матки во время миомэктомии. Так энуклеация узлов 0-1 типов в 100% случаев приводила к вскрытию полости матки, а узлов 2 типа – 94,7% ($R=-0,756$, $p<0,001$).

Анализируя данные гистологического исследования удаленных миоматозных узлов у пациенток обеих групп, в 95 (59,4%) наблюдениях миома матки представлена лейомиомой, в 49 (30,6%) - лейомиомой с отеком, в 16 (10%) – лейомиомой с некрозом.

При опросе пациенток ретроспективной группы в отсроченном периоде после миомэктомии (2-5 лет) 72 (90%) из них отмечали положительную динамику, отсутствие жалоб, предъявляемых до операции, нормализацию уровня гемоглобина. У 8 (10%) пациенток ретроспективной группы отмечалось сохранение жалоб на болезненные менструации, что было связано с наличием сопутствующего аденомиоза.

Анализ репродуктивных исходов у пациенток ретроспективной группы: в 47 (58,7%) наблюдениях беременность наступила самопроизвольно, в 7 (8,7%) – с помощью вспомогательных репродуктивных технологий. У 1 пациентки произошел самопроизвольный выкидыш. 32 (59,3%) беременные родоразрешены с помощью кесарева сечения, 21 (38,9%) - через естественные родовые пути. Достоверно чаще ($p<0,05$) самопроизвольные роды после миомэктомии произошли у пациенток, которым была произведена миомэктомия без вскрытия полости матки (рис.2).

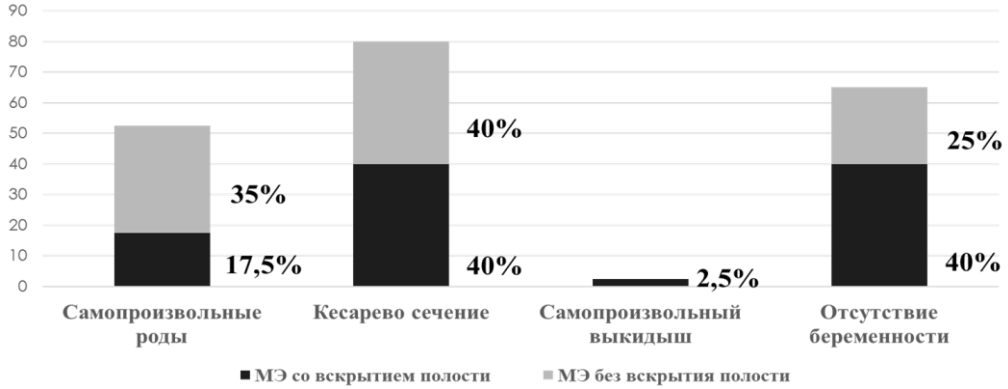


**Рисунок 2 - Репродуктивные исходы у пациенток ретроспективной группы после миомэктомии.**

26 (32,5%) пациенткам ретроспективной группы, не реализовавшим репродуктивную функцию после миомэктомии, была проведена офисная гистероскопия в отсроченном периоде с целью оценки состояния полости матки. У 9 (56,3%) из 16 пациенток IA подгруппы (узлы 0-2 типов) были обнаружены внутриматочные синехии, из них у 2 (22,2%) синехии были представлены очень плотными фиброзными сращениями, занимающими более 1/3 полости матки, что потребовало конверсии (перехода) на оперативную гистероскопию. Остальные 7 (77,8%) пациенток имели единичные сращения с поражением менее 1/3 полости матки. У 3 пациенток синехии были разрушены тубусом гистероскопа при осмотре и/или с помощью гидродиссекции, у 4 в процессе офисной гистероскопии потребовалось дополнительное использование гистероскопических инструментов (конхотома, ножниц). В подгруппе IB (узлы 3-7 типов) среди 10 пациенток, которым была проведена офисная гистероскопия,

внутриматочные синехии обнаружены у 3 (30%), во всех наблюдениях сращения были единичными и разрушались тубусом гистероскопа при осмотре (рис.3).

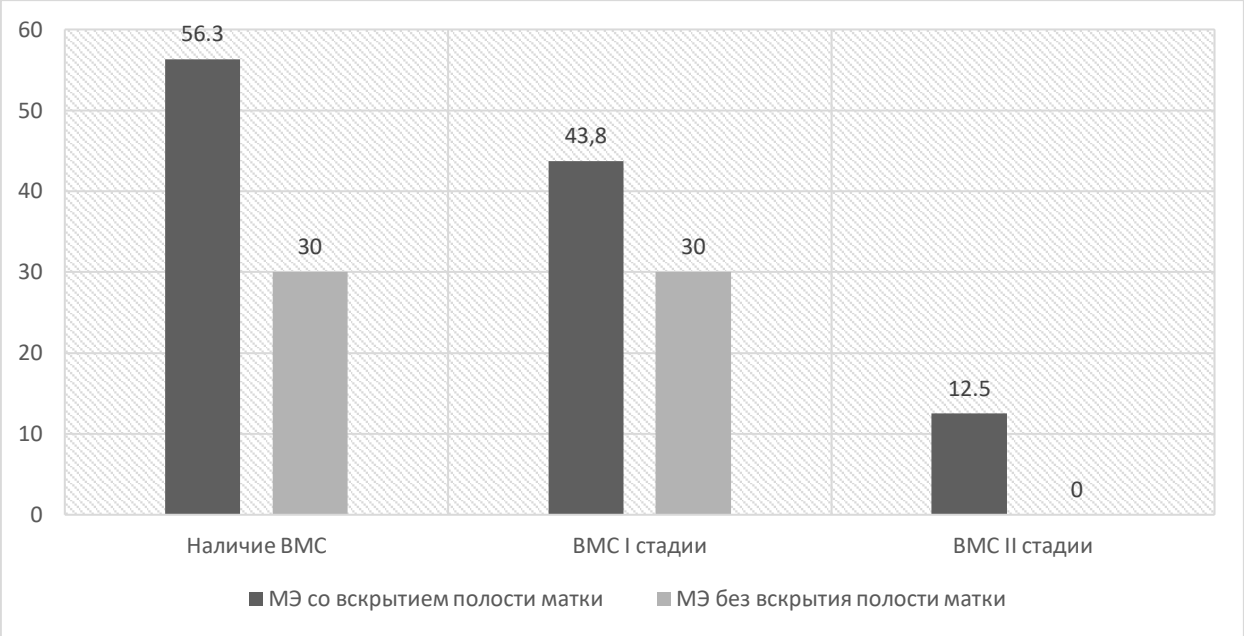


**Рисунок 3 - Частота обнаружения внутриматочных синехий у пациенток после миомэктомии (ретроспективное наблюдение).**

26 пациенток проспективной группы (подгруппа IIA) после миомэктомии, проведенной со вскрытием полости матки, в составе комплексной послеоперационной терапии дополнительно получили препарат бовгиалуронидазы азоксимер. При проведении офисной гистероскопии через 2 месяца после миомэктомии лишь у 1 (3,8%) больной данной подгруппы обнаружены внутриматочные синехии (данной пациентке ранее дважды проводилось диагностическое выскабливание полости матки по поводу гиперплазии эндометрия и полипа эндометрия).

В подгруппе IIB (миомэктомия со вскрытием полости матки, стандартная терапия) внутриматочные синехии были обнаружены у 6 (23,1%) пациенток. В подгруппе IIC (миомэктомия без вскрытия полости матки) - внутриматочные синехии выявлены у 4 (14,3%) пациенток.

Все синехии у пациенток проспективной группы имели нежную, рыхлую структуру и были достаточно легко разрушены тубусом гистероскопа или с помощью гидродиссекции во время офисной гистероскопии, конверсии на

стандартную гистероскопию не потребовалось.

У пациенток проспективной группы проанализированы данные биопсии эндометрия, полученные образцы соответствовали пролиферативной фазе менструального цикла. При наличии внутриматочных синехий I степени (нежные единичные сращения) биоптаты синехий были представлены тонкой соединительной тканью с участками эндометрия с кистозными расширениями отдельных желез, при наличии синехий II степени - участками фиброзной ткани.

Анализ анамнестических данных пациенток обеих групп с внутриматочными синехиями показал, что кроме миомэктомии, внутриматочные вмешательства различного характера имели 7 (58,3%) из 12 пациенток ретроспективной группы и 8 (72,7%) из 11 пациенток проспективной группы. Нами проведен статистический анализ всех факторов риска ($p<0,05$), возможно повлиявших на образование внутриматочных синехий (таблица 1).

**Таблица 1 - Анализ факторов риска формирования внутриматочных синехий.**

| **Фактор риска** | **ОШ** | **ДИ 95%** | **p** |
|---|---|---|---|
| Выскабливание полости матки по поводу неполного самопроизвольного выкидыша | 2,89 | 0,92 - 9,18 | **0,056** |
| Выскабливание полости матки по поводу неразвивающейся беременности | 3,53 | 1,08 – 11,5 | **0,044** |
| Выскабливание полости матки по поводу гиперплазии эндометрия | 3,91 | 1,05 – 14,63 | **0,054** |
| Выскабливание полости матки по поводу аборта | 3,471 | 1,47 – 9,39 | **0,013** |
| Миомэктомия со вскрытием полости матки | 3,58 | 0,89 – 14,39 | **0,057** |

Кесарево сечение в меньшей степени явилось травмирующим фактором в данном аспекте для эндометрия. По нашим данным, основными факторами риска образования внутриматочных синехий является травматическое повреждение эндометрия во время внутриматочных манипуляций: выскабливание полости матки по поводу неразвивающейся беременности, неполного самопроизвольного выкидыша, инструментального аборта, гиперплазии эндометрия и вскрытие полости матки во время миомэктомии.

## ЗАКЛЮЧЕНИЕ

Одной из причин сохраняющегося бесплодия после миомэктомии являются внутриматочные синехии, которые в два раза чаще встречаются у пациенток после удаления узлов 0-2 типов. При наличии репродуктивных проблем после миомэктомии в программу обследования пациенток целесообразно включать офисную гистероскопию. Программу реабилитации пациенток, оперированных по поводу субмукозной миомы матки, целесообразно также дополнить применением противоспаечных мероприятий. Применение протеолитического фермента бовгиалуронидазы азоксимера в программе послеоперационной реабилитации после миомэктомии позволяет снизить частоту формирования внутриматочных синехий в 6 раз (p=0,03771).

## ВЫВОДЫ

1. Показаниями для хирургического лечения у пациенток репродуктивного возраста с миомой матки (средний возраст - 35,2±3,9 лет) являются: меноррагии (73,8%), болевой симптом (41,2%), наличие опухоли больших (91,3%) и гигантских размеров (8,7%), быстрый рост миомы (42,5%), бесплодие (42,5%), при этом меноррагии, анемия и вторичное бесплодие достоверно чаще выявляются у пациенток с миомой матки 0 - 2, чем 3 - 7 типов (95% и 52,5%, 60% и 30% и 25% и 12,5% соответственно). Реализация репродуктивной функции после органосберегающих операций у пациенток с миомой матки 0 - 2 типов составила 60%, при наличии миомы 3 - 7 типов - 75%.

2. Проведение офисной гистероскопии в программе обследования инфертильных пациенток после миомэктомии выявило у 46,1% из них внутриматочные синехии (у 16,6% - синехии II стадии организации, представленные плотной, фиброзной тканью). Внутриматочные синехии в два раза чаще выявлялись у пациенток после миомэктомии узлов 0 - 2 типов, чем узлов 3 - 7 типов (56,3% и 30% соответственно).
3. Основным фактором риска образования внутриматочных синехий является травматическое повреждение эндометрия во время внутриматочных манипуляций: выскабливание полости матки по поводу неразвивающейся беременности (95% ДИ от 1,08 до 11,15), неполного самопроизвольного выкидыша (95% ДИ от 0,92 до 9,18), инструментального аборта (95% ДИ от 1,47 до 9,39), гиперплазии эндометрия (95% ДИ от 1,05 до 14,63). Вскрытие полости матки во время миомэктомии также является достоверно значимым фактором риска образования внутриматочных синехий с ОШ 3,58 (95% ДИ от 0,89 до 14,39).
4. Формирование внутриматочных синехий (по данным офисной гистероскопии) в течение первых двух месяцев после миомэктомии наблюдается у 18,5% пациенток, при этом одной из основных причин их формирования является вскрытие полости матки и повреждение эндометрия при удалении узлов 0 - 2 типов у 23,1% пациенток (у 14,3% после миомэктомии без вскрытия полости матки). В данный промежуток времени у всех обследованных больных все синехии имеют рыхлую, нежную структуру, занимают менее 50% полости матки (I тип организации), легко разрушаются с помощью гидродиссекции или тубусом гистероскопа.
5. Пациенткам после миомэктомии узлов 0 - 2 типов, планирующим беременность, особенно при вскрытии полости матки на большом протяжении (более 2 см), в программе послеоперационной реабилитации целесообразно выполнение офисной гистероскопии (оптимальный срок – через 2 месяца после миомэктомии). В данный период малоинвазивным методом возможно осуществить щадящие санирующие профилактические мероприятия

(адгезиолизис с помощью гидродиссекции, адгезиолизис корпусом гистероскопа), в то время как в отсроченном периоде (данные ретроспективного исследования) при формировании плотных фиброзных сращений, нарушающих анатомическую целостность полости матки, для устранения синехий требуется применение гистероскопических микроинструментов - щипцов и/или ножниц или конверсия на оперативную гистероскопию.

6. Применение протеолитического фермента бовгиалуронидазы азоксимера в программе послеоперационной реабилитации после миомэктомии оказывает выраженный противоспаечный эффект и позволяет достоверно снизить частоту формирования внутриматочных синехий с 23,1% до 3,8%.

## ПРАКТИЧЕСКИЕ РЕКОМЕНДАЦИИ

1. Одной из причин бесплодия после миомэктомии, особенно после удаления узлов 0-2 типа, являются внутриматочные синехии. Офисная гистероскопия - метод выбора диагностики и лечения внутриматочных синехий и другой внутриматочной патологии (в 19,2% наблюдений во время офисной гистероскопии выявлена сопутствующая патология - полипы эндометрия и цервикального канала, очаговая гиперплазия эндометрия).
2. Офисная гистероскопия целесообразна в программе послеоперационной реабилитации пациенток после миомэктомии (при вскрытии полости матки на большом протяжении). Оптимальный срок проведения офисной гистероскопии– через 2 месяца после операции, также она показана при сохраняющейся инфертильности в отсроченном периоде.
3. Офисную гистероскопию целесообразно выполнять по технологии «no-touch» по S. Betocchi с использованием тонкого офисного гистероскопа диаметром 2,0 мм с терапевтическим чехлом, оснащенным рабочим каналом, с постоянной подачей жидкости без зондирования и расширения цервикального канала. При выявлении синехий в цервикальном канале их необходимо постепенно разрушать с помощью гидродиссекции, ножниц или щипцов. При наличии

рыхлых единичных синехий их следует разделять с помощью гидродиссекции или тубуса гистероскопа, при наличии более плотных сращений – при помощи гистероскопических микроинструментов - щипцов или ножниц. В случае обнаружения плотных фиброзных сращений следует перейти на оперативную гистероскопию.

4. Применение протеолитического фермента бовгиалуронидазы азоксимера в послеоперационном периоде является эффективным и оказывает выраженный противоспаечный эффект, в том числе для профилактики формирования внутриматочных синехий (снижение в 6 раз), благодаря чему препарат может быть рекомендован для программы послеоперационной реабилитации после миомэктомии. Препарат целесообразно применять по следующей схеме: внутримышечное введение лиофилизата бовгиалуронидазы азоксимера 3000 МЕ 1 раз в 3 дня – 5 инъекций, начиная со вторых суток послеоперационного периода, далее в виде суппозиториев 3000 МЕ интравагинально по 1 суппозиторию 1 раз в 3 дня (10 суппозиториев на курс).

## СПИСОК НАУЧНЫХ РАБОТ, ОПУБЛИКОВАННЫХ ПО ТЕМЕ ДИССЕРТАЦИИ

1. Буянова, С.Н. Взгляд на проблему миомэктомии при беременности и во время кесарева сечения (обзор литературы) / С.Н. Буянова, Е.Л. Бабунашвили, Л.С. Логутова, Н.А. Щукина, Н.В. Юдина, С.А. Гукасян, **М.Г. Кащук,** Е.Е. Ермолаева, К.Н. Ахвледиани, Е.В. Магилевская, Т.В. Стоцкая // Акушерство и гинекология. - 2020. - № 8. - С. 22-29. (Перечень ВАК РФ).
2. Щукина Н.А., Буянова С.Н., Бабунашвили Е.Л., **Кащук М.Г.,** Сибряева В.А. Профилактика тромбоэмболических осложнений у пациенток после миомэктомии // Тезисы на XIV Международном конгрессе по репродуктивной медицине. Москва, 2020. - С. 315-316.
3. Буянова С.Н., Щукина Н.А, Чечнева М.А., Бабунашвили Е.Л., Петросян Е.И., Юдина Н.В., Гукасян С.А., **Кащук М.Г.,** Ермолаева Е.Е., Рижинашвили И.Д. Миомэктомия больших и гигантских шеечных миоматозных узлов –

ультразвуковые критерии оптимального оперативного доступа и хирургическая тактика // Тезисы на XIV Международном конгрессе по репродуктивной медицине. Москва, 2020. - С. 280-281.

4. Щукина Н.А., Буянова С.Н., Бабунашвили Е.Л., **Кащук М.Г.** Внутриматочные синехии после миомэктомии (частота, диагностика, перспективы) // Пленум Правления Российского общества акушеров-гинекологов. XIII региональный научно-образовательный форум «Мать и Дитя». Казань, 2020. - С. 158-160.
5. Щукина, Н.А. Внутриматочные синехии после миомэктомии. Диагностика, лечение, профилактика (обзор литературы) / Н.А. Щукина., С.Н. Буянова, Е.Л. Бабунашвили, **М.Г. Кащук** // Российский вестник акушера-гинеколога. – 2021. – Т. 21. - № 2. - С. 26-32. (Перечень ВАК РФ).
6. Щербатых М.Г., Щукина Н.А., Буянова С.Н., Бабунашвили Е.Л., Беспалова А.Г. Внутриматочные синехии одна из причин бесплодия у пациенток с миомой матки // VII Общероссийская конференция с международным участием «Перинатальная медицина: от прегравидарной подготовки к здоровому материнству и детству». Сборник материалов к конференции. Санкт-Петербург, 2021. - С. 25-26.
7. Бабунашвили, Е.Л. Вагинальные роды после миомэктомии во время беременности у юной первородящей / Е.Л. Бабунашвили, С.Н. Буянова, Л.С. Логутова, Н.А. Щукина, М.А. Чечнева, И.О. Шугинин, Т.С. Коваленко, Н.В. Юдина, М.Г. Щербатых, К.Д. Шенгелия // Российский вестник акушера-гинеколога. – 2021. – Т. 21. - № 4. – С. 94-98. (Перечень ВАК РФ).
8. Babunashvili E., Buyanova S., Logutova L., Schukina N., Shuginin I., Kovalenko T., Akhvlediani K., Shcherbatykh M., Son D. Myomectomy and cesarean section. Is there a need? // Сборник материалов к конференции «World Gynecology 2022. 3rd Global Virtual Summit on Gynecology, Obstetrics & Women’s Health», 2022.
9. Laganà, A.S. Prevalence of intrauterine adhesions after myomectomy: a prospective multicenter observational study / A.S. Laganà, S. Garzon, S. Dababou, S. Uccella, M. Medvediev, D. Pokrovenko, E.L. Babunashvili, S.N. Buyanova, N.A. Schukina, M.G.

Shcherbatykh Kaschchuk, I. Kosmas, M. Licchelli, G. Panese, A. Tinelli // Gynecologic and Obstetric Investigation. – 2022.