ФЕДЕРАЛЬНОЕ ГОСУДАРСТВЕННОЕ БЮДЖЕТНОЕ ОБРАЗОВАТЕЛЬНОЕ УЧРЕЖДЕНИЕ ВЫСШЕГО ОБРАЗОВАНИЯ «ПЕРВЫЙ САНКТ-ПЕТЕРБУРГСКИЙ ГОСУДАРСТВЕННЫЙ МЕДИЦИНСКИЙ УНИВЕРСИТЕТ ИМЕНИ АКАДЕМИКА И.П. ПАВЛОВА» МИНИСТЕРСТВА ЗДРАВООХРАНЕНИЯ РОССИЙСКОЙ ФЕДЕРАЦИИ

На правах рукописи

БЕЖЕНАРЬ

Фёдор Витальевич

ДИФФЕРЕНЦИАЛЬНЫЙ ПОДХОД К ВЫБОРУ МЕТОДА ХИРУРГИЧЕСКОГО ЛЕЧЕНИЯ ПАЦИЕНТОК С РЕДКИМИ, ОСЛОЖНЕННЫМИ И РЕЦИДИВИРУЮЩИМИ ФОРМАМИ ГЕНИТАЛЬНОГО ПРОЛАПСА

3.1.4. Акушерство и гинекология

Диссертация
на соискание ученой степени
кандидата медицинских наук

Научный руководитель:
доктор медицинских наук, доцент
Плеханов Андрей Николаевич

Санкт-Петербург – 2024 год

ОГЛАВЛЕНИЕ

ВВЕДЕНИЕ 4

ГЛАВА 1. АКТУАЛЬНЫЕ ВОПРОСЫ ОПЕРАТИВНОГО ЛЕЧЕНИЯ НЕДОСТАТОЧНОСТИ ТАЗОВОГО ДНА (ОБЗОР ЛИТЕРАТУРЫ) 23

1.1 Современное состояние вопроса (историческая справка) 23

1.2 Актуальные подходы к хирургическому лечению пролапса тазовых органов и стрессового недержания мочи 25

1.3 Сетчатые имплантаты в хирургическом лечении пролапса тазовых органов и стрессового недержания мочи 28

1.4 Имплантат-ассоциированные осложнения 32

1.5 Атипические хирургические вмешательства при пролапсе тазовых органов и стрессовом недержании мочи 37

Заключение к 1 главе 41

ГЛАВА 2. КЛИНИЧЕСКАЯ ХАРАКТЕРИСТИКА ОБСЛЕДОВАННЫХ ПАЦИЕНТОК 43

2.1 Общая характеристика обследованных пациенток и порядок проведения исследования 43

2.2 Клинико-статистический анализ 49

2.3 Методика объективной оценки состояния тазового дна 52

2.4 Методы клинико-лабораторных и инструментальных исследований 55

ГЛАВА 3. МЕТОДИКИ ХИРУРГИЧЕСКОГО ЛЕЧЕНИЯ ОСЛОЖНЕННЫХ И РЕЦИДИВИРУЮЩИХ ФОРМ ПРОЛАПСА ТАЗОВЫХ ОРГАНОВ 57

3.1 Модифицированный кольпоклейзис 57

3.1.1. Методика выполнения влагалищной гистерэктомии с модифицированным кольпоклейзисом 59

3.2 Современные методы коррекции редких форм пролапса тазовых органов 70

3.2.1 Пролапс тазовых органов после экстралеваторной брюшно-промежностной экстирпации прямой кишки 70

3.2.2 Пролапс тазовых органов после лапароскопически-ассистированной брюшно-промежностной экстирпации прямой кишки 83

3.3. Хирургическое лечение пролапса культи шейки матки 89

3.4 Хирургическое лечение рецидива пролапса тазовых органов после установки системы Prolift 94

3.5 Операция забрюшинной влагалищной кольпопексии с применением системы Prolift (группа сравнения) 97

ГЛАВА 4. АНАЛИЗ БЛИЖАЙШИХ И ОТДАЛЁННЫХ РЕЗУЛЬТАТОВ ОПЕРАТИВНОГО ЛЕЧЕНИЯ 102

ГЛАВА 5. МОРФОЛОГИЧЕСКИЕ И ИММУНОГИСТОХИМИЧЕСКИЕ ОСОБЕННОСТИ ТКАНЕЙ ВЛАГАЛИЩА И КРЕСТЦОВО-МАТОЧНЫХ СВЯЗОК У ПАЦИЕНТОК С АТИПИЧНЫМИ ФОРМАМИ ПРОЛАПСА ТАЗОВЫХ ОРГАНОВ 106

5.1 Морфологические особенности тканей влагалища и крестцово-маточных связок у пациенток с атипичными формами пролапса тазовых органов 106

5.2 Иммуногистохимическое исследование 108

5.2.1. Результаты иммуногистохимического исследования 110

ГЛАВА 6. ОБСУЖДЕНИЕ РЕЗУЛЬТАТОВ ИССЛЕДОВАНИЯ 119

ЗАКЛЮЧЕНИЕ 129

ВЫВОДЫ 131

ПРАКТИЧЕСКИЕ РЕКОМЕНДАЦИИ 132

СПИСОК СОКРАЩЕНИЙ 133

СПИСОК ЛИТЕРАТУРЫ 134

ВВЕДЕНИЕ

Актуальность темы исследования

Пролапс тазовых органов (ПТО) – это патологическое изолированное или сочетанное выпячивание тазовых органов через стенки влагалища и тазовое дно [107]. При этом мочевой пузырь, матка, влагалище и передняя стенка прямой кишки могут выходить за пределы половой щели на поздних стадиях. Ещё недавно ПТО считалось заболеванием пожилых женщин, однако, в настоящее время все чаще с этой проблемой сталкиваются женщины репродуктивного возраста. Распространённость ПТО у женщин составляет от 15 до 30 % [5, 55]. ПТО часто сочетается с стрессовым недержанием мочи (СНМ) [7]. Так, симптомы СНМ встречаются примерно у 38 % среди женщин, проживающих в Российской Федерации [4, 54]. При этом в постменопаузе за счёт гипоэстрогении частота ПТО возрастает до 50-78 %, а сочетание его со СНМ достигает 70,1 % [119, 144].

Появление пролапса тазовых органов связано с рядом потенциальных факторов риска, таких как беременность и роды, особенно при наличии травм промежности, нарушений связочного аппарата, постоянного повышения внутрибрюшного давления, дефицита эстрогена, нарушений иннервации тазового дна и кровообращения, а также биохимических изменений в тканях промежности [24]. Кроме того, ведущим фактором, способствующим развитию пролапса, считается системная дисплазия соединительной ткани, где выпадение гениталий рассматривается как специфическое проявление дефицита соединительной ткани в системе репродуктивных органов. [15, 42, 59].

Несмотря на то, что ПТО не несет прямой угрозы для жизни, это заболевание весьма негативно влияет на качество жизни женщины [11, 96]. Симптоматика ПТО и СНМ может мешать повседневной деятельности и препятствовать здоровому образу жизни [105, 109]. Тяжелые случаи ПТО также могут привести к сексуальным и психическим расстройствам [85].

Кроме того, ПТО может привести к серьезным медицинским осложнениям [124]. Женщины с ПТО подвергаются более высокому риску развития инфекций мочевыводящих путей, недержания мочи и затруднений с дефекацией. В критических ситуациях может возникнуть задержка мочи, требующая немедленной медицинской помощи. Женщинам с тяжелой формой ПТО часто необходимо хирургическое вмешательство, которое сопряжено с неизбежными рисками и может быть дорогостоящим [112].

Основными методиками оперативного лечения ПТО являются пластика тазового пролапса местными тканями и пластика с использованием сетчатых имплантатов [100]. Пластика пролапса местными тканями дает малое количество осложнений, но сопровождается существенным количеством рецидивов [8, 9, 40]. Пластика пролапса с использованием сетчатых имплантатов, напротив, дает меньшее количество рецидивов, но большее количество осложнений [1, 33, 47].

В специализированной литературе описано много оригинальных операций и их различных модификаций, используемых при ПТО и СНМ [33]. Резкое увеличение вариантов оперативных вмешательств в последние десятилетия связано с наступлением эры широкого использования различных синтетических материалов – имплантатов [51, 117]. Однако интенсивное применение синтетических материалов привело к накоплению так называемых «имплантат-ассоциированных», или, иначе, «mesh-ассоциированных», осложнений, таких как эрозия слизистой оболочки стенок влагалища, хронический болевой синдром, диспареуния, нарушения мочеиспускания, дефекации и т.д. [6, 36, 43, 123].

Очевидно, что выбор того или иного вида вмешательства должен базироваться на данных полного обследования тазовых органов с включением таких объективных критериев, как специальный вопросник и дневник мочеиспускания, проведение функциональных проб («Кашлевой толчок», пробы Маршалла, Бони, стоп-тест, ректальная проба) лабораторных и уродинамических исследований и т.д. [34]. При этом во все времена для

хирурга был и остаётся актуален девиз: «Нормальная анатомия сопутствует нормальной функции». Однако, увы, его не всегда можно претворить в жизнь [60, 75, 94].

При рецидивах ПТО, ПТО после экстралеваторной брюшно-промежностной экстирпации прямой кишки в анамнезе, ПТО после вентрофиксации матки в анамнезе и т.д. имеющиеся в арсенале гинекологов методики оперативных вмешательств недостаточно эффективны, а иногда и просто невыполнимы из-за скудности оставшихся тканей [39, 44]. В этих случаях необходим поиск новых нестандартных методик оперативного вмешательства. Именно их поиску и посвящено данное исследование.

Степень разработанности темы исследования

В настоящее время, учитывая риски установки сетчатых имплантатов и участившиеся случаи имплантат-ассоциированных осложнений, вновь актуальными стали методики бессетчатой хирургии тазового дна. Однако, учитывая большое количество различных методик выбор способа пластики тазового дна собственными тканями остается дискутабельным. Необходимо проведение новых исследований, учитывающих современные знания о клеточном и молекулярном механизме поражения поддерживающего аппарата тазового дна, а также использование современных генетических и иммуногистохимических методов диагностики. Это позволит усовершенствовать способы коррекции пролапса тазовых органов собственными тканями как при типичных формах, так и при редких формах, обусловленных ятрогенными факторами.

Необходимо разработать эффективные стратегии профилактики и дифференцированный подход к хирургическому лечению данной патологии с целью существенно снизить количество осложнений и рецидивов после оперативного лечения и повысить качество жизни этой категории больных.

Цель исследования

Улучшить результаты хирургического лечения у пациенток с редкими, осложненными и рецидивирующими формами пролапса тазовых органов на основании разработки дифференцированного подхода к хирургическим методам его лечения.

Задачи исследования

1. Уточнить возможные причины развития рецидива ПТО, в том числе связанные с дисплазией соединительной ткани.
2. Разработать и внедрить в клиническую практику метод модифицированной операции кольпоклейзис у пациенток с атипичными формами пролапса тазовых органов, определить показания и условия выполнения операции.
3. Изучить морфологические и иммуногистохимические особенности тканей промежности у пациенток с атипичными формами пролапса тазовых органов.
4. Обосновать дифференцированный подход к выбору метода хирургического лечения при атипичных формах ПТО.

Научная новизна исследования

Разработана модификация кольпоклейзис, направленная на уменьшение частоты послеоперационных осложнений, времени проведения операции, снижение объема интраоперационной кровопотери и срока нахождения в стационаре. Эта модификация представляет собой альтернативу методам коррекции генитального пролапса с применением сетчатых имплантатов. Предложенный подход может быть внедрен в клиническую практику для хирургического лечения женщин с пролапсом тазовых органов.

Выполнено сравнительное исследование характера послеоперационных осложнений у пациентов с пролапсом тазовых органов, подвергшихся модифицированной операции кольпоклейзис. Полученные результаты

подтверждают существенное снижение частоты послеоперационных осложнений в данной группе пациентов и значимое снижение риска рецидива при тяжелых и осложненных формах генитального пролапса в сравнении с контрольной группой.

Выполнена послеоперационная оценка основных морфологических и иммуногистохимических характеристик тканей стенки влагалища и крестцово-маточных связок у пациенток с опущением тазовых органов тяжелой степени. Выявлены нарушения соотношения экспрессии коллагена I типа (Col-I) между биоптатами латеральной и медиальной стенок влагалища, а также значимые различия в распределении процентного содержания коллагена типа III между исследуемыми группами. Впервые проведено определение экспрессии SMA (Smooth Muscle Antibodies) в тканях стенки влагалища и доказана роль изменений в гладких мышцах стенки влагалища в патогенезе ПТО. Получены новые данные, которые подтверждают патогенетический механизм развития пролапса тазовых органов, связанный с дисплазией соединительной ткани.

Расширены представления об основных звеньях патогенеза редких и рецидивных форм пролапса тазовых органов, разработан научно обоснованный алгоритм дифференцированного подхода к выбору метода хирургического лечения ПТО.

Теоретическая и практическая значимость работы

На основании полученных результатов были разработаны и внедрены в практику рекомендации по дифференцированному подходу к выбору метода хирургической коррекции первичного и рецидивного пролапса гениталий, а также атипичных форм ПТО.

Проведенное исследование позволило выработать комплекс мероприятий, направленных на диагностику клинических проявлений пролапса тазовых органов у пациенток с атипичными формами генитального пролапса. Созданы практические шаги, включающие в себя дифференцированную диагностику симптомов, консультирование больных с

фокусом на целях предстоящей операции, анализ достижения поставленных целей и оценку удовлетворенности результатами лечения. Эти меры включают в себя акцентирование внимания на индивидуальных особенностях каждой пациентки, обеспечение информированного согласия перед хирургическим вмешательством, а также системный мониторинг послеоперационного периода. Такой подход позволяет оптимизировать результаты лечения, снижая вероятность рецидивов и повышая уровень удовлетворенности пациенток.

Для формирования реалистичных ожиданий от хирургического вмешательства у пациентов с пролапсом тазовых органов подчеркнута важность всесторонней оценки различных факторов. Среди этих факторов учитываются возраст пациента, объем предыдущих хирургических вмешательств, присутствие сопутствующей соматической патологии и желание ведения активной половой жизни.

Впервые разработан и внедрен в клиническую практику метод модифицированной операции кольпоклейзиса у пациенток с редкими или рецидивирующими формами пролапса тазовых органов. Выявлены критерии использования нового метода хирургического лечения, а также определены условия его применения.

Методология и методы исследования

В ходе исследования был проведен сравнительный анализ результатов обследования и лечения 140 женщин, столкнувшихся с пролапсом тазовых органов. Исследование проведено в период с января 2016 по сентябрь 2022 гг., оно осуществлялось в хирургическом отделении Федерального государственного бюджетного учреждения здравоохранения "Санкт-Петербургская клиническая больница Российской академии наук" (Главный врач – к.м.н. Чагунава О.Л., руководитель отделения – к.м.н. Черепанов Д.Ф., ведущий специалист по профилю акушерство и гинекология – д.м.н., доцент, профессор кафедры Плеханов А.Н.) и в отделении онкогинекологии №7 клиники акушерства и гинекологии ФГБОУ ВО ПСПбГМУ им. акад. И.П.

Павлова Минздрава России (руководитель клиники - д.м.н., профессор Беженарь В.Ф.). Морфологическое и иммуногистохимическое исследование проводилось в патологоанатомическом отделении с лабораторией иммуногистохимии Научно-исследовательского института акушерства, гинекологии и репродуктологии им. Д.О. Отта под руководством д.м.н. Толибовой Г.Х.

Для каждой участницы исследования была составлена "медицинская карта пациента", и все пациентки, включенные в исследование, предоставили письменное информированное согласие. Этический комитет ФГБОУ ВО ПСПбГМУ им. И.П. Павлова Минздрава РФ выдал одобрение для проведения данного исследования. Дизайн исследования представляет собой проспективное, когортное и стратифицированное исследование в сочетании с ретроспективным анализом.

Дизайн диссертационного исследования включал три этапа, как представлено на рисунке 1. На начальном этапе из общей группы, состоящей из 140 женщин с пролапсом тазовых органов, были сформированы группы в соответствии с поставленными задачами исследования. Основная группа (70 пациенток) была сформирована из больных с редкими, тяжелыми и осложненными случаями генитального пролапса (далее – атипичными формами). Контрольная группа была сформирована из 70 пациенток с впервые диагностированными, неосложненными случаями ПТО.

Пациентки основной группы были разделены на три подгруппы в зависимости от анамнеза заболевания и применяемой техники операции:

- 38 (54,3 %) женщин с рецидивными формами ПТО – составили подгруппу А;
- 15 (21,4 %) женщин с редкими формами ПТО после экстралеваторной брюшно-промежностной экстирпации прямой кишки (ЭлБПЭ) в анамнезе – составили подгруппу Б;

➢ 17 (24,3 %) женщин с осложненными формами ПТО после надвлагалищной ампутации матки в анамнезе с выпадением культи шейки матки, а также с III-IV стадией ПТО по POP-Q – составили подгруппу В.

Контрольную группу составили 70 пациенток, обследованных и прооперированных в отделении гинекологии в ЧУЗ «Клиническая больница «РЖД-Медицина» г. Санкт-Петербурга». Данным пациенткам с впервые выявленными неосложненными формами ПТО выполнялось хирургическое лечение с использованием сетчатого имплантата. Информация о клиническом обследовании и хирургическом лечении пациенток из контрольной группы была собрана методом ретроспективного анализа медицинских историй и с помощью опросов и обследований в послеоперационном периоде.

Рисунок 1 - Схематической изображение дизайна исследования.

Согласно критериям включения, в обе группы были отобраны пациентки с III-IV степенью тяжести ПТО в соответствии с критериями распределения пациентов по группам. Стадия ПТО уточнялась после проведения 9 измерений по методике POP-Q. На 1-м этапе исследования в основной группе выполнялась модифицированная операция кольпоклейзис. Пациенткам контрольной группы выполнялось хирургическое лечение системой Prolift.

На 2-м этапе исследования проводилось морфологическое (окраска гематоксилином и эозином, пикрофуксин по Ван Гизону) и ИГХ исследование тканей влагалища взятых в области сводов влагалища и в районе боковой стенки влагалища на уровне границы пролапса, а так же фрагментов крестцово-маточных связок с определением экспрессии различных маркеров, таких как Collagen I и Collagen III) и SMA (Smooth Muscle Antibodies).

На третьем этапе исследования проводилось динамическое наблюдение за пациентками в течение периода от 3 до 6 лет. Этот этап включал в себя оценку жалоб пациенток, анализ ранних и поздних осложнений, а также выявление наличия рецидива заболевания после проведенного хирургического лечения.

Критерии включения в исследование определялись следующим образом:

- Возраст пациентов старше 18 лет;
- Подписание пациентом информированного согласия на участие в исследовании;
- Диагноз III-IV стадии пролапса тазовых органов согласно классификации POP-Q, выявленный в ходе физикального осмотра;
- Отсутствие прогрессирующих злокачественных заболеваний и тяжелой соматической патологии.

Критерии невключения в исследование были следующими:

- Возраст моложе 18 лет;
- Диагноз I-II стадии пролапса тазовых органов (ПТО) по POP-Q, выявленный в ходе физикального осмотра;
- Обнаружение объемных образований в малом тазу при ультразвуковом исследовании;
- Прогрессирующие онкологические заболевания;
- Тяжелые хронические соматические заболевания;
- Наличие психических и когнитивных расстройств;
- Другие патологические состояния, делающие участие пациенток в исследовании невозможным (по решению лечащего врача).

Критерии исключения из исследования включали в себя:

- отказ от участия в исследовании;
- инфекционно-воспалительные заболевания нижних мочевых путей и кишечника в фазе обострения во время исследования.

Клинические методы обследования

Клинико-анамнестический метод

При проведении первичной консультации осуществлялась оценка показаний к операции и уточнение объема предоперационного обследования.

Повышенное внимание уделялось тщательному анализу анамнеза, генетической предрасположенности и факторов, влияющих на развитие ПТО. Уточнялись перенесенные и сопутствующие гинекологические и соматические заболевания, а также проведенные хирургические операции в анамнезе. Отдельно анализировались особенности менструаций, половой и репродуктивной функций.

При анализе анамнеза каждой пациентки уделялось большое внимание жалобам, истории развития заболевания, ранее проведенному лечению и его

результатам. Клиническое обследование включало оценку антропометрических данных, функциональное состояние основных органов и систем. Гинекологический осмотр включал оценку внешних половых органов, влагалища и шейки матки с использованием зеркал, а также бимануальное влагалищное и/или ректовагинальное исследование.

При наличии ПТО осмотр проводился с начала с наполненным мочевым пузырем для выявления сопутствующего СНМ. Далее повторно, после мочеиспускания, для более точной оценки степени пролапса. Стадирование ПТО выполнялось с использованием системы POP-Q (англ.- Pelvic organ prolapse quantification) [114, 131, 74].

Лабораторные методы

Лабораторные методы предоперационного обследования при наличии показаний к оперативному лечению включали следующие процедуры:

- Общий анализ крови;
- Определение группы крови и резус-фактора;
- Биохимический анализ крови, включающий измерения уровней билирубина, АЛТ, АСТ, глюкозы, мочевины, креатинина, общего белка, а также концентраций K, Na и Ca;
- Тестирование на наличие HBsAg (сывороточный антиген гепатита B), AntiHCV (антитела к вирусу гепатита C) и ВИЧ (вирус иммунодефицита человека);
- Общий анализ мочи;
- Взятие мазков на онкоцитологию шейки матки.

Инструментальные методы

При необходимости, в соответствии с показаниями, предоперационное обследование могло быть расширено следующими исследованиями:

- Фиброгастродуоденоскопия (ФГДС);

- Эхокардиография;
- Холтеровское мониторирование электрокардиограммы (ЭКГ);
- Рентгенография грудной клетки;
- Ультразвуковое исследование органов малого таза;
- Ультразвуковое исследование брахиоцефальных артерий;
- Ультразвуковое исследование сосудов нижних конечностей;
- Консультация специалистов, таких как терапевт и анестезиолог.

Полученные данные предоперационного обследования систематически вносились в специальную электронную базу для последующего анализа.

Ультразвуковое исследование (УЗИ) органов малого таза проводилось в кабинете ультразвуковой диагностики ФГБУЗ СПб больницы РАН с использованием аппарата EUB-5500 (Hitachi). Для этого применялись высокочувствительные трансабдоминальный конвексный датчик частотой 3.5 МГц и трансвагинальный (трансректальный) датчик частотой 6.5 и 7 МГц. При необходимости также проводилось допплерометрическое сканирование.

Магнитно-резонансная томография (МРТ) выполнялась на высокопольном магнитно-резонансном томографе MAGNETOM “Essenza” с индукцией 1,5 Тл в магнитно-резонансной томографии ФГБУЗ СПб больницы РАН под руководством врача-рентгенолога Александровой Н.Ю.

Хирургический метод лечения.

В рамках проведения данного исследования выполнялось два различных метода хирургического лечения: модифицированная операция кольпоклейзис и операция забрюшинной кольпопексии с применением системы Prolift. Требования подготовки перед операцией, анестезиологического пособия и стандартные правила проведения вагинальной хирургии были схожи в обеих группах исследования. Хирургическое лечение выполнялось после

стандартной предоперационной подготовки. Данная подготовка включала профилактику рисков тромбоэмболических осложнений, а также подготовку кишечника с применением очистительной клизмы или слабительных препаратов. Всем пациенткам за 30 минут до начала операции проводилась антибиотикопрофилактика внутривенным введением антибактериальных препаратов. В предоперационном периоде все пациентки получали полную информацию о характере их заболевания, показаниях к хирургическому лечению, возможных хирургических доступах и их конверсии, объемах операции, потенциальных осложнениях внутри и после операции, а также о возможной необходимости гемотрансфузии. Все пациентки предоставили письменное информированное согласие на проведение операции.

Морфологический метод исследования. Материал исследования составили участки, отсепарованной, во время модифицированной операции кольпоклейзиса, стенки влагалища в двух точках – в области сводов влагалища и в области границы диссекции со стороны входа во влагалище, а также фрагментов крестцово-маточных связок. Для проведения гистологического исследования операционный материал фиксировали в 10% нейтральном формалине с pH 7.2. Далее, производилась обезвоживание с использованием автоматической станции Leica TP1020, после чего материал заливали в парафин в соответствии с общепринятой гистологической схемой. Изготавливались срезы толщиной 3-5 мкм из полученных блоков. Для обзорной окраски применяли гематоксилин и эозин. Гистологическое исследование выполнялось при увеличениях ×100, ×200 и ×400 с использованием микроскопа Olympus CX 31 (Япония). При световой микроскопии оценивали строение полученных препаратов стенки влагалища, проводилась верификация и оценка строения слоев слизистой оболочки влагалища, наличие или отсутствие гистологических признаков воспалительных и патологических изменений.

Иммуногистохимическое исследование (ИГХ) проводилось на парафиновых срезах толщиной 5 мкм, которые размещались на предметные

стекла, покрытые пленкой из поли-L-лизина (Sigma, Япония), с использованием стандартного одноэтапного протокола. Для демаскировки антигена производилась высокотемпературная обработка ткани в 0,01 М цитратном буфере с pH 6.0.

Метод исследования включал количественную и качественную оценку экспрессии гладкомышечного актина (SMA) в биоптатах, с использованием антител к рецепторам SMA (клон 1A4) производства Dako. Также проводилась оценка экспрессии коллагена I (Collagen I) и коллагена III (Collagen III) с использованием антител в стандартном разведении 1:100 производства Santa Cruz Biotechnology, Inc. Для визуализации использовалась система Dako Cytomation LSAB2 System-HRP (Dako, Дания).

Количественную оценку результатов иммуногистохимического исследования экспрессии Collagen I, Collagen III и SMA проводили на микрофотографиях, полученных с использованием системы фиксации микроскопических изображений, включающей микроскоп Olympus BX46 и программное обеспечение "CellSens 47 Entry". Из фотосъемки исключали поля зрения, содержащие дефекты ткани, артефакты и дефекты окрашивания. Фотосъемка осуществлялась на увеличении 400× (окуляр 10×, объектив 40×) в режиме Photo, с параметрами экспозиции 1/38 с, максимальной чувствительностью камеры, размером изображения 2080×1544 пикселя в формате .jpeg 47 (normal). Долю экспрессии изучаемого маркера рассчитывали с использованием программы "Videotest Morphology 5.2" (ВИДЕОТЕСТ, Россия).

ОСНОВНЫЕ ПОЛОЖЕНИЯ, ВЫНОСИМЫЕ НА ЗАЩИТУ

1. Применение сетчатых имплантатов при хирургическом лечении пролапса тазовых органов сопряжено с риском развития специфических осложнений, возникающих в отдаленном послеоперационном периоде и снижающих оценку больными качества оказанной им медицинской помощи.
2. Метод модифицированной операции кольпоклейзис является актуальным, безопасным и эффективным способом хирургического лечения редких, осложненных и рецидивных форм ПТО.
3. Морфологические и иммуногистохимические исследования подтверждают роль ДСТ и дезорганизации мышечных элементов стенки влагалища в патогенезе ПТО и СНМ.

Степень достоверности результатов работы

Данные, полученные в ходе диссертационного исследования, были внесены в базу данных в программе Excel, после чего были конвертированы в формат *.sta (пакет STATISTICA, версия 10, © StatSoft. Лиц. BXXR3 10 – F964808 – FA – V) для проведения статистического анализа.

Для количественных непрерывных признаков была выполнена оценка близости их распределений к теоретическому нормальному закону (Гаусса) с использованием тестов Шапиро–Уилка (при $n<50$) и Колмогорова–Смирнова (при $n\geq50$).

В случае, если распределения выборок приближались к нормальному закону, характеристики представлены в формате M ± SD, где M – среднее арифметическое значение, а SD – среднее квадратическое отклонение. В противном случае данные были представлены в формате Me [Q1; Q3], где Me – медиана, Q1 – нижний, Q3 – верхний квартили.

Для качественных (номинальных) показателей вычисляли точечную (%) и интервальную оценки распределения частот; интервальная оценка представлена 95 % доверительным интервалом (ДИ), определяемым методом Уилсона (Wilson).

Сравнительный анализ межгрупповых различий выполнялся методом проверки статистических гипотез на основе параметрических и непараметрических методов, в том числе использовали:

– параметрические методы (при анализе показателей с распределением, близким к нормальному закону):

• дисперсионный анализ по Фишеру – при анализе 3 и более независимых групп; двухвыборочный критерий Стьюдента – для 2 независимых групп;

– непараметрические методы (при анализе показателей с распределением, отличающимся от нормального закона):

• ранговый дисперсионный анализ по Краскелу – Уоллису – при анализе 3 и более независимых групп, критерий Манна – Уитни – для 2 независимых групп;

– непараметрические методы (качественные показатели):

• критерий χ^2 Пирсона (для независимых групп), а при его неустойчивости – точный критерий Фишера; критерий МакНемара 2 – для зависимых переменных.

С использованием графических средств пакетов STATISTICA и Microsoft Office проводили визуализацию статистических характеристик изучаемых показателей, отражающих их распределение, структуру, средние тенденции и вариабельность.

В качестве порогового уровня значимости нулевой статистической гипотезы принят стандартный для медицинских исследований уровень ошибки $p < 0,05$.

Апробация и внедрение результатов работы в практику

Результаты данного исследования и ключевые положения диссертации были представлены и обсуждены на ряде научно-практических мероприятий:

3-й научный конгресс с международным участием "Инновации в акушерстве, гинекологии и репродуктологии" (Санкт-Петербург, 2021); Online-конференция "Актуальные вопросы женского здоровья" (Санкт-Петербург, 2022); XVI международная научно-практическая конференция "Заболевания матки и эндометриоз в жизни женщины" (Санкт-Петербург, 2023); Межрегиональная научно-практическая конференция "Гиперпластические процессы в гинекологии" (Санкт-Петербург, 2023); XVI Региональный научно-образовательный форум "Мать и Дитя" и Пленум Правления Российского общества акушеров-гинекологов (РОАГ) (Санкт-Петербург, 2023); 4-й Всероссийский научно-практический конгресс с международным участием "Инновации в акушерстве, гинекологии и репродуктологии" (Санкт-Петербург, 2023); XIX международная научно-практическая конференция "Заболевания матки и эндометриоз в жизни женщины" (Санкт-Петербург, 2023); Заседание общества акушеров-гинекологов Санкт-Петербурга и Северо-Западного региона РФ "Пролапс тазовых органов. Методы коррекции" (Санкт-Петербург, 2023).

Также, автор занял III место на конкурсе научных работ молодых ученых на 3-м научном конгрессе с международным участием "Инновации в акушерстве, гинекологии и репродуктологии" (Санкт-Петербург, 2021). Диссертация была представлена на совместной научной конференции сотрудников кафедр акушерства, гинекологии и неонатологии, и акушерства, гинекологии и репродуктологии ФГБОУ ВО ПСПбГМУ им. И.П. Павлова Минздрава России 20 ноября 2023 года, протокол № 3.

Полученные результаты успешно внедрены в клиническую практику хирургического отделения Санкт-Петербургской клинической больницы Российской Академии Наук, а также гинекологического отделения клиники

акушерства и гинекологии ФГБОУ ВО ПСПбГМУ им. И.П. Павлова Минздрава России.

По теме диссертации опубликовано 8 печатных работ, включая 5 в ведущих рецензируемых научных журналах и изданиях, определенных ВАК РФ. Кроме того, автор внес вклад в руководства для врачей, принимая участие в написании 4 глав, в том числе 2 главы в руководстве для врачей "Недостаточность тазового дна. Терапия на основе достижений науки и клинической практики", глава в руководстве для врачей "Недержание мочи у женщин" и глава в руководстве для врачей "Влагалищный доступ в гинекологии".

Личный вклад автора в работу

В ходе исследования автор осуществил самостоятельный подбор пациентов в соответствии с критериями включения и невключения. Важным этапом работы стало проведение комплексного клинического обследования, включающего в себя сбор анамнеза, объективный осмотр, применение различных методов инструментального исследования, а также анализ лабораторных показателей. Автор активно участвовал в оперативных вмешательствах в роли ассистента, проводимого пациенткам, включенным в исследование. Этот опыт обеспечил глубокое понимание хирургических аспектов проблемы. Непосредственное участие автора прослеживается в научно-исследовательской и аналитической частях работы. В частности, автор оказывал помощь при проведении морфологического и иммуногистохимического исследования, а также самостоятельно проводил морфометрический анализ препаратов. Автор организовал и провел пятилетний послеоперационный мониторинг пациентов, что дало возможность систематизировать, статистически обработать и анализировать полученные данные. В результате проведенных исследований автор сформулировал выводы и предложил практические рекомендации,

направленные на повышение эффективности диагностики и комплексного лечения больных с атипичными формами пролапса тазовых органов.

В ходе исследования автор осуществлял самостоятельный подбор пациентов в соответствии с установленными критериями для включения и исключения. Значимым этапом являлось выполнение комплексного клинического обследования, включающего сбор анамнеза, проведение объективного осмотра, использование различных методов инструментальных исследований, а также анализ лабораторных данных. Автор активно участвовал в проведении хирургического лечения в роли ассистента. Этот опыт способствовал глубокому пониманию хирургических аспектов проблемы. Прямое участие автора проявляется в научно-исследовательской и аналитической частях работы. Автор участвовал при проведении морфологического и иммуногистохимического анализа, а также самостоятельно проводил морфометрическую оценку препаратов. Так же автор провел пятилетний послеоперационный мониторинг состояния пациентов, что в последствии позволило систематизировать, статистически обработать и проанализировать полученные данные. В результате проведенных исследований автор сделал выводы и предложил практические рекомендации, направленные на повышение эффективности диагностики и комплексного лечения пациентов с необычными формами пролапса тазовых органов.

Структура и объем диссертации

Работа содержит 148 страниц машинописного текста и включает в себя 88 иллюстраций и 19 таблиц. Структура диссертации построена по классической схеме, состоящей из введения, шести глав, заключения, выводов, практических рекомендаций и указателя литературы, включающего 156 источников: 70 на русском и 86 на других языках.

ГЛАВА 1

АКТУАЛЬНЫЕ ВОПРОСЫ ОПЕРАТИВНОГО ЛЕЧЕНИЯ НЕДОСТАТОЧНОСТИ ТАЗОВОГО ДНА (ОБЗОР ЛИТЕРАТУРЫ)

1.1 Современное состояние вопроса (историческая справка)

Пролапс тазовых органов (ПТО) и (СНМ) стрессовое недержание мочи являются достаточно распространенными заболеваниями. По данным различных источников ими страдает от 15 до 30 % женщин по всему миру [137, 128, 147]. В постменопаузе частота ПТО возрастает до 50-78 %, а сочетание его со СНМ достигает 70,1 % [138, 119, 144].

Немаловажно, что не представляя конкретной опасности для жизни, данные заболевания у большинства пациенток приводят к таким жалобам, как чувство «инородного тела» и дискомфорта в области промежности, «тяжесть» в области наружных половых органов и в нижних отделах живота, различным проявлениям дизурии, непроизвольной потере мочи, нарушениям при дефекации и, как следствие, к социальной дезадаптации и психоэмоциональным нарушениям [141, 110]. В США каждый год проводится около 300,000 хирургических операций по поводу ПТО (22,7 на 10000 женщин), а общие траты на лечение превышают 18 млрд. долларов [84, 150]. Большая часть активности хирургического плана приходится на пациенток от 70 лет и старше, при этом 25 % операций выполняют женщинам от 40 до 59 лет [116, 139].

Подобная ситуация наблюдается и в таких европейских странах, как Германия, Великобритания и Франция. Каждый год проводится около 100000 операций связанных с ПТО, а суммарные траты превышают 300 млн. евро [143]. J.M. Wu и соавт. [150] прогнозирует, что к 2050 году количество пациенток с ПТО в США покажет рост минимум на 46 % (с 3,3 млн. до 4,9 млн., а при плохом сценарии на 200 % до 9,2 млн. женщин). Это неминуемо приведет к увеличению количества хирургических вмешательств и

материальных затрат на лечение. Всё это позволяет утверждать, что ПТО и СНМ являются важной социально-экономической проблемой.

Современные взгляды на лечения ПТО включают, кроме оперативных подходов и консервативные [25]. Методы консервативного лечения рекомендуются в качестве первой линии терапии и включают тренировки мышц тазового дна и применение гинекологических пессариев в сочетании с изменением стиля жизни и использованием эстрогенов у пациенток в постменопаузе [26, 120]. Пессарии были и остаются популярными на протяжении 2 тысячелетий [46, 126]. По данным Кокрейновских систематических обзоров и пессарии, и тренировки мышц тазового дна одинаково эффективны в отношении симптомов ПТО и качества жизни [79, 148]. Однако, тренировки мышц тазового дна эффективны в первую очередь для профилактики и на начальных этапах ПТО, а пессарии предпочтительны у сексуально не активных дам позднего менопаузального возраста [20 др., 2021]. Поэтому хирургическое лечение ПТО является в настоящее время превалирующим [12].

Первая успешная влагалищная гистерэктомия была проведена Конрадом Иоганном Мартином Лангенбеком в 1813 году. Отечественные хирурги также уделяли большое внимание влагалищной гистерэктомии в конце XIX — начале XX века [7]. Врач, который первым выполнил гистерэктомию с помощью метода влагалищного доступа в России, был Китер А. А. В 1844 г. в г. Казань Ф. И. Епачич и А. А. Китер профессионально и успешно сделали операцию по удалению влагалищным путем матки, шейка которой была поражена раком [2].

Фундаментальные работы Александра Петровича Губарева [21, 22], и изданная в 1914 году «Оперативная гинекология» Дмитрия Оскаровича Отта [46] положили основу Российской школе оперативного лечения ПТО и СНМ. Д. О. Отт был активным сторонником влагалищных операций и разработал методику освещения брюшной полости и применявший ее при вагинальных операциях [3].

Несмотря на то, что к концу XIX в. было несколько методов лечения выпадения матки, долгосрочное восстановление оставалось весьма проблематичным из-за ограниченного понимания анатомии тазового дна у женщин.

Существенный прогресс в области хирургического лечения пролапса тазовых органов и стрессового недержания мочи произошел с введением в практику "Интегральной теории недержания мочи". Эта теория стала ключевым моментом в систематизации знаний об анатомии и функциях мышечно-фасциального аппарата тазового дна. Она выделила основные структуры, ответственные за возникновение различных патологических состояний органов малого таза [130].

В контексте хирургического лечения ПТО и СНМ наступила эпоха широкого использования различных синтетических материалов и имплантатов [51, 99, 134].

1.2 Актуальные подходы к хирургическому лечению пролапса тазовых органов и стрессового недержания мочи

Если 200–300 лет назад предложенная J. De Lamballe передняя кольпорафия считалась «золотым стандартом» лечения цистоцеле, то на сегодняшний день существует свыше 400 методик восстановления анатомии тазового дна [45; 17]. Прогрессу хирургических методов коррекции ПТО способствуют инновации в области современных технологий [52].

Очевидно, что подобное разнообразие подходов имеет не только плюсы, но и минусы, а именно недостаточную эффективность каждого их них [18, 90]. Так, по литературным данным частота рецидивирования при хирургическом лечении ПТО собственными тканями в последние десятилетия имеет очень широкую вариативность и колеблется от 0 до 92 % [149, 111].

Недостаточная эффективность имеющихся в арсенале хирургов методик диктует необходимость поиска нестандартных решений, основанных на последних данных о патогенезе ПТО и СНМ. В частности, существенным подспорьем может стать накопленная в последнее время информация о различных механизмах поражения поддерживающего аппарата тазового дна. Несмотря на существенное расхождение во взглядах на этиологию и патогенез указанной патологии в XXI веке исследователи начинают сходиться во мнении, что ведущим фактором развития пролапса является системная дисплазия соединительной ткани (ДСТ) [14, 30, 35].

ДСТ по современным представлениям является генетически детерминированным состоянием, характеризующимся дефектами волокнистых структур и основного вещества соединительной ткани. Последнее приводит к нарушению формообразования органов и систем, имеющему медленно нарастающее (прогредиентное) течение и приводящему в результате к нарушениям функций задействованных анатомических образований [61, 62]. Интенсивность биосинтеза фибробластами коллагена зависит от таких факторов как обменные и гормональные нарушения, наследственность и проч. [58]. При этом надо иметь ввиду, что соединительная ткань перманентно обновляется, подвергаясь при этом перестройке в ответ на нагрузку и повреждение [88]. Наиболее частыми признаками ДСТ у женщин с пролапсом гениталий являются астенический тип телосложения, грыжи, варикозная болезнь и геморрой, наличие ПТО и грыж у близких родственниц по женской линии и т.д. [64].

“Синдром дефицита эстрогенов” – естественное состояние женщин старше 50 лет. Поскольку состояние эпителия слизистой оболочки влагалища, соединительной ткани, поперечнополосатых мышц тазового дня и круглых маточных связок контролируют, в частности, эстрогеновые и прогестероновые рецепторы, увеличение частоты развития пролапса гениталий у женщин в постменопаузальном периоде объясняется именно гипоэтрагенией [27, 28, 40]. Современные генетические и

иммуногистохимические методы диагностики ДСТ помогают выявить патологию на ранней стадии [23].

Одним из перспективных методов диагностики ДСТ может оказаться является исследование активности экспрессии разных генов матриксных металлопротеиназ (matrix metalloproteinase – MMP): MMP1, MMP3 и MMP9 [10]. Обнадёживающей в этом смысле является выявленная корреляционная связь уровней экспрессии MMP1, MMP3 и ПТО [56, 65].

Маркером ПТО, по всей видимости, является и ген NAT2. Так, при анализе течения послеоперационного периода у женщин, перенёсших оперативное вмешательство по поводу ПТО и СНМ, было выявлено, что пациентки с точечной мутацией гена NAT2 имели в 2 раза больше шансов на рецидив, чем пациентки без неё [29]. Это свидетельствует о том, что данный ген, как минимум, вовлечен в патогенез несостоятельности тазового дна.

Кроме того, выявлена ассоциация полиморфизма rs1800012 гена COL1A1 со стрессовым недержанием мочи и пролапсом [82]. Исследовательская работа, проведенная на кафедре акушерства и гинекологи РНИМУ им Н.И. Пирогова продемонстрировала взаимосвязь гена 9Q2 с возникновением ПТО [108]. Активность указанных генов исследовалась в периферической крови. Это значительно упрощает и ускоряет методику диагностики, поскольку материал для анализа легко доступен.

Вместе с тем, в качестве материала для изучения могут быть использованы и крестцово-маточные связки [91]. Данные анатомические образования, несомненно, вовлекаются в патогенез ПТО, и, следовательно, они могут рассматриваться как объект выявления всевозможных нарушений, связанных с ДСТ [153].

Кроме крестцово-маточных связок для получения биоптата могут быть использованы и ткани влагалища [115]. По литературным данным можно предварительно постулировать взаимосвязь возникновения ПТО с уровнем активности ряда маркеров, как например MMP3, исследуемая

иммуногистохимически, или экспрессия коллагена 1 и 3, интерфероном гамма, его рецепторами 1 и 2, исследуемая ПЦР [154].

С помощью ПЦР могут быть исследованы экспрессия гена BMP1, и активность фактора роста тромбоцитов [78, 102]. Кроме маркёров, описанных выше, в крестцово-маточных связках может быть оценен уровень HIF-1. Поскольку была найдена связь изменений данного показателя с развитием ПТО [155, 156].

Выборе метода и объёма хирургического вмешательства должен быть так или иначе связан с этими показателями, отражающими морфофункциональное состояние тазового дна. Очевидно, что наличие факторов риска и/или предикторов ДСТ будет диктовать выбор в пользу хирургической тактики с применением синтетических имплантатов. В ситуации, когда состояние соединительной ткани не вызывает подозрений и не выявлены описанные ранее маркеры, целесообразнее выглядит выполнение пластики с помощью собственных тканей, во избежание имплантат-ассоциированных осложнений.

1.3. Сетчатые имплантаты в хирургическом лечении пролапса тазовых органов и стрессового недержания мочи

Два основных прорыва в хирургическом лечении ПТО и СНМ произошли во второй половине XX века: изобретение и широкое применение сетчатых имплантатов и стремительное, обеспеченное инновационными техническими решениями, развитие эндовидиохирургического направления. Сетчатые имплантаты позволили лечить ПТО как и другие типы грыж, замещением соединительно-тканных дефектов надёжным биологически инертным синтетическим материалом [95].

В период второй мировой войны и после неё в хирургическом лечении различных грыж стали использовать нейлоновую ткань («нейлоновая штопка») [122]. В 60-70е годы XX века изобрели и стали широко применять

сетчатые материалы из полиэфира (Mersilene) [81]. Современные подходы к хирургическому лечению грыж с использованием сетчатых материалов начали формироваться в 80 годы XX века после разработки и публикации I. Lichtenstein и P. Amid концепции «ненатяжной герниопластики» [73]. Основатель методики ненатяжной герниопластики I. Lichtenstein активно использовал сетчатые эндопротезы из полипропилена. Он размещал полипропиленовую сетку кпереди от поперечной фасции. I. Lichtenstein и соавт. опубликовали результаты 3125 герниопластик, при которых только в 4 случаях возник рецидив [72, 113]. В последующие годы вплоть до настоящего времени в хирургическом лечении грыж принципиальных изменений не произошло [57, 63, 136]. При этом эволюционировали взгляды гинекологов и урологов. Так как грыжи живота, пролапс тазовых органов и недержание мочи при напряжении имеют схожую этиологию и патогенез, то технологии применения синтетических материалов в реконструкции мягких тканей были экстраполированы на хирургическое лечение пролапса тазовых органов и симптомов недержания мочи. Это позволило создать единый методологический подход к решению проблемы, обеспечив более эффективное восстановление мягких тканей и устранение дефектов. Использование синтетических материалов в данных хирургических вмешательствах стало частью общей стратегии, направленной на достижение оптимальных результатов и снижение риска осложнений. [68, 71].

Доступы для хирургического лечения ПТО и СНМ используют как абдоминальные: лапаротомический и лапароскопический; так и влагалищный. Абдоминальный доступ на сегодняшний день ассоциируется чаще всего с сакрокольпопексией (промонтофиксацией) [50].

Сакрокольпопексия была предложена ещё в середине XX века, но до сих пор не потеряла своей актуальности в лечении ПТО. Есть несколько её модификаций. Первая модификация – открытая трансабдоминальная сакрокольпопексия. Эта методика чаще всего подразумевает надвлагалищную ампутацию матки (при её наличии). I.E. Nygaard с соавт.

[128] отмечают, что эффективность хирургического лечения данной методикой для апикального отдела составляет от 77 до 100 % и от 57 до 100 % для смежных отделов тазового дна. Аналогичные данные были получены при ПТО, развившемся после гистерэктомии: эффективность в апикальном отделе составила порядка 100 %; в переднем- 94 %, в заднем - 91 % [104]. При этом другие авторы отмечают довольно высокий риск рецидива в смежном компартменте (ПТО до гимена выявлен у 15.2 % больных, за пределы - пролапс влагалища выходил у 25.4 % пациенток) [127]. Основным недостатком открытой сакрокольпопексии является недостаточная визуальная картина окружающих структур, выполнение травматичного доступа и необходимость широкой диссекции тканей. По общим данным, осложнения в тяжелой форме доходят до показателей 20 % [37, 127].

Лапароскопическая сакрокольпопексия впервые была выполнена в 1994 году, однако широко использоваться стала гораздо позже [125]. По первоначальным данным эффективность этой операции оценивалась от 79 % до 92 % в раннем послеоперационном периоде и до 62 % на поздних сроках наблюдения [98]. Однако, методика совершенствовалась, и, со временем, отдаленные результаты стали превышать 90 % [13, 16, 118]. Появление роботических технологий привело к значительному увеличению частоты использования данной методики. При этом уровень рецидивов, по данным литературы, не превышает 1–5 % в апикальном компартменте на отдалённых сроках [53, 89, 93]. Лапароскопическая и роботическая сакрокольпопексии получили общее название малоинвазивная сакрокольпопексия. При сравнении результатов лечения пациентов с первичным и постгистерэктомическим пролапсом выявлено, что в группах не было выявлено существенных различий в эффективности и послеоперационной реабилитации. При этом, в обеих группах сохранились присущие данной методике недостатки, а именно длительное вынужденное положение в положении Тренделенбурга в условиях карбоксиперитонеума, наличие дорогостоящего оборудования, необходимость в высокой квалификации

хирурга. Риски соматических осложнений (прежде всего, сердечно-легочных) по некоторым данным доходят до 22-31 % [132].

Существуют различные методики реконструкции апикальных структур направленные и на сохранение матки – гистеропексия [66, 70]. Один из ее вариантов сводится к фиксации матки V-образным сетчатым имплантатом, проведенным в ее широких связках, с последующей фиксацией его к крестцу. H. Jefferis с соавт. [103] после 10 лет наблюдений за более чем 500 пациенток наглядно продемонстрировали эффективность апикальной поддержки. Она по их данным составила 93,8 %. Осложнения составили около 1,8 %. Среди них повреждение мочевого пузыря и кровотечение. При этом не было отмечено случаев экструзий эндопротеза. В литературе описан метод гистеропексии без использования протеза (крестцово-маточная фиксация). Анализ опубликованных по данной методике исследований показал, что утеросакральная гистеропексия позволяет добиться положительного результата в 75 % случаев. При этом на 500 процедур приходиться около 2-х обструкций мочеточников. Отмеченная авторами высокая вариабельность результатов, как по эффективности, так и по частоте осложнений, важна и требует дальнейших исследований [76].

И всё-таки наиболее популярен в хирургии ПТО влагалищный доступ [101, 121]. Современный этап развития хирургии тазового дна начался в 2005 г., после того как на конгрессе Международного общества удержания мочи в Монреале (ICS 2005) миру были представлены технологии оперативного лечения тазового пролапса с помощью фигурных сетчатых эндопротезов анатомической формы, имплантация которых осуществлялась влагалищным доступом [47]. На этом же форуме французская группа «TVM» представила эндопротез Prolift в 3 вариантах anterior, posterior, total, а американские исследователи – сетки Apogee и Perigee.

Применение первой серийной системы Prolift в течение 3 лет продемонстрировало эффективность 80,5 %. После 5 лет наблюдений этот показатель составил около 77 %. При этом в 69 % и 67 % наступала полная

анатомическая коррекция. Правда, в 18 % случаев возникали серьезные осложнения, потребовавшие повторных операций в 13,3 % случаев [52, 53]. Приведенные данные ещё раз подтвердили опубликованный в 2016 году анализ базы данных Кохрейн [118].

В 2008 г. компания AMS (США) представила миру эндопротез системы Элевейт, который, казалось, воплотил самые передовые представления об этиологии и патогенезе тазового пролапса [41]. Изделие позволяло осуществлять одновременную реконструкцию наиболее поврежденного отдела эндопельвикальной фасции (переднего или заднего) и апикального отдела влагалища.

Многие специалисты стали надеяться, что проблема лечения ПТО и СНМ близка к решению. Казалось, что технологии хирургической реконструкции тазового дна с помощью эндопротезов Prolift и аналогичных ему. По сути, повторилась ситуация, связанная с повсеместно применяющейся для лечения СНМ операцией TVT [19, 38].

1.4 Имплантат-ассоциированные осложнения

Широкое применение синтетических имплантатов вообще и эндопротезов Prolift в частности привело к привел к значимому увеличению числа так называемых mesh- или имплантат-ассоциированных осложнений (ИАО). К их числу относятся эрозия слизистой оболочки влагалища, диспареуния, хронический болевой синдром, нарушения мочеиспускания и другие.

Объективный анализ причинно-следственных связей позволяет выявить, что многие из них связаны с хирургическим вмешательством. Это придаёт особую значимость подготовке и, как следствие, компетентности и профессионализму хирургов, занимающихся лечением пациенток с данной патологией [9, 47]. Кроме того, необходимо учитывать, что сетчатые имплантаты в лечении ПТО и СНМ стали применять по аналогии с

пластической хирургией абдоминальных грыж. Однако, анатомическая, гистологическая и функциональная составляющие апоневроза и влагалищной фасции имеют существенные различия [106].

Международная ассоциациация урогинекологов (IUGA) и Международное общество по лечению недержания мочи (ICS) достигли консенсуса по вопросам терминологии и классификации осложнений, которые относятся к применению имплантатов в хирургии женских тазовых органов [97].

По данным этих организаций выделяют такие формы как:

Отторжение (exposure) – данный случай характерен послеоперационным осложнением, при котором зрительно имплантат определяется под слизистой оболочкой влагалища.

Экструзия (extrusion) – второй случай (вариант) осложнения после операционного периода, при котором определяется часть имплантата, не покрытая слизистой оболочкой влагалища.

Перфорация (perforation) – еще один тип осложнений после операционного периода, когда часть имплантата расположена внутри полого органа или в стенке внутреннего органа.

У части женщин рубцовые изменения влагалища и эрозия стенки влагалища приводят к стойкому снижению качества жизни из-за боли, дискомфорта и диспареунии, сводя практически к нулю все усилия хирургов [6, 133].

Увеличение количества операций с использованием сетчатых протезов и связанных с ним осложнений привело к тому, что Управление по контролю за пищевыми продуктами и лекарственными препаратами США (Food and Drug Administration – FDA) в 2011 г. выпустило официальное уведомление о возможных осложнениях при выполнении оперативных вмешательств данной категории. Отчет был озаглавлен: «Serious Complications Associated with Transvaginal Placement of Surgical Mesh in Repair of Pelvic Organ Prolapse and Stress Urinary Incontinence» («Серьезные осложнения, ассоциированные

с влагалищными синтетическими имплантатами для хирургического лечения ПТО») [92].

Всё это привело к тому, что наиболее крупный производитель синтетических протезов для коррекции тазового пролапса компания Johnson&Johnson (США) приостановила производство наиболее популярного продукта – системы для восстановления тазового дна Prolift. При этом в 2011г. Было опубликовано уточнение, что не существует полного заперта на использование сетчатых имплантатов при коррекции ПТО и НМ. Вопросы использования сетчатых имплантатов должны обсуждаться и решаться индивидуально лечащим врачом и пациенткой, поскольку в некоторых случаях использование сетки является наиболее подходящим вариантом для хирургической коррекции ПТО.

В 2016 г. American Medical Systems (США) отозвала все свои полипропиленовые продукты для урогинекологии, в том числе слинговые ленты и наборы для трансвагинальной и трансабдоминальной установки имплантатов. В ряде стран, например во Франции, использование сетчатых имплантатов в вагинальной хирургии ПТО на настоящее время полностью запрещено [66].

Таким образом, проблемы, связанные с выбором тактики хирургического лечения у больных с ПТО, ещё далеки от окончательного решения. В определённом смысле противоречащие друг другу задачи: с одной стороны найти наиболее эффективный и надежный метод коррекции пролапса, т.е. воссоздания соединительнотканных структур, удерживающих органы малого таза в физиологическом положении, а с другой, сделать этот метод максимально безопасным для пациенток – пока не разрешима. И, соответственно, однозначного ответа на вопрос о выборе метода хирургического лечения нет.

Дискутабельным остается и вопрос о целесообразности выполнения гистерэктомии у пациенток с ПТО. При этом, если принято решение о проведении т.н. органоуносящего оперативного вмешательства, при хорошей

визуализации анатомических структур при гистерэктомии предпочтительно использование электрохирургических инструментов. Последнее при использовании влагалищного доступа имеет ряд неоспоримых преимуществ перед традиционным лигированием, таких как снижение уровня послеоперационной боли, уменьшение интраоперационной кровопотери, снижение времени проведения операции по сравнению с традиционными методами хирургии [48, 49].

Оптимизация хирургического лечения ПТО и СНМ зиждется на понимании анатомии поддерживающего аппарата органов малого таза и патофизиологии заболеваний. Поддерживающий аппарат тазового дна, согласно J.O. De Lancey и соавт. [86] представлен тремя уровнями (рисунок 2).

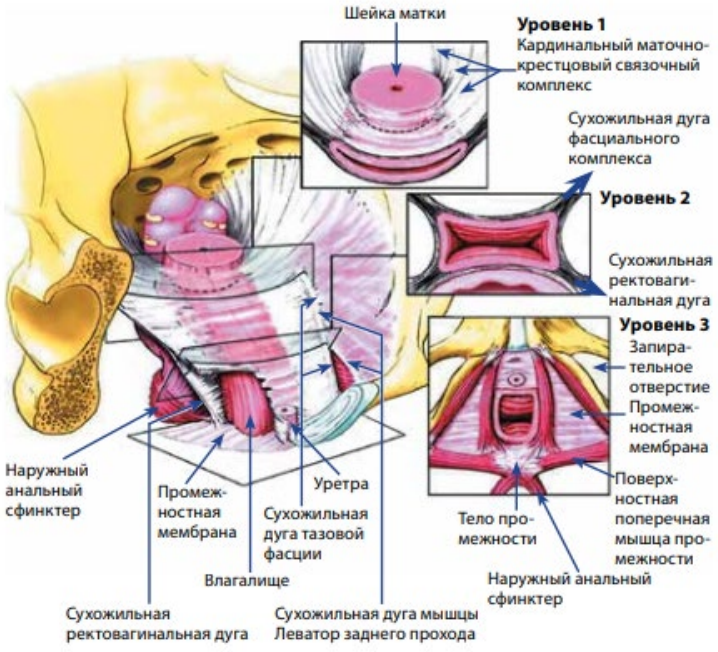

Рисунок 2 - Трехуровневая поддержка тазового дна.

(Опубликовано в открытом доступе: https://probolezny.ru/vypadenie-matki/)

Первый из трех уровней представляет собой комплекс, обеспечивающий прикрепление шейки матки и сводов влагалища к крестцу и к боковым стенкам таза. Он состоит из кардинально-маточных связок и пубоцервикальной фасции. При нарушении целостности либо ослаблении

указанных анатомических образований возникает опущение матки и верхней трети влагалища, а также купола влагалища после гистерэктомии (рисунки 3 и 4).

Второй уровень представлен фасцией сухожильной дуги таза, перивезикальной и периуретральной фасцией, пубоуретральными и уретротазовыми связками, ректовагинальной фасцией, покрывающей мышцу-леватор ануса. Он обеспечивает поддержку средней части влагалища. При возникновении дефекта на данном уровня развиваются грыжа мочевого пузыря (цистоцеле), уретроцеле, энтероцеле, СНМ, ректоцеле.

Третий уровень включает в себя наружную уретральную связку, мочеполовую диафрагму и тело промежности, которые обеспечивают физиологическую опору нижней части влагалища. При нарушении функции данных структур возникают дистальное ректоцеле, СНМ.

Таким образом, патогенез ПТО — это, в первую очередь, нарушение баланса на определенном конкретном уровне поддержки тазовых органов под воздействием предрасполагающих, провоцирующих, стимулирующих и декомпенсирующих факторов.

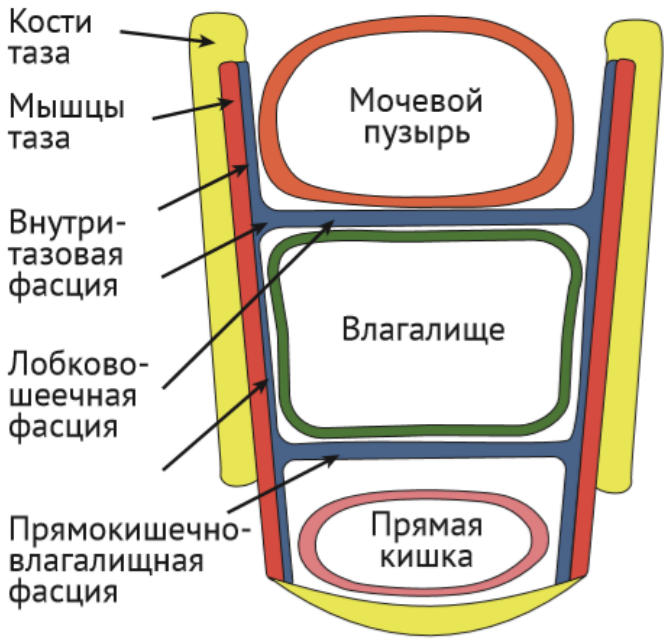

Рисунок 3 - Лобково-цервикальная фасция (Pubocervical fascia) [69].

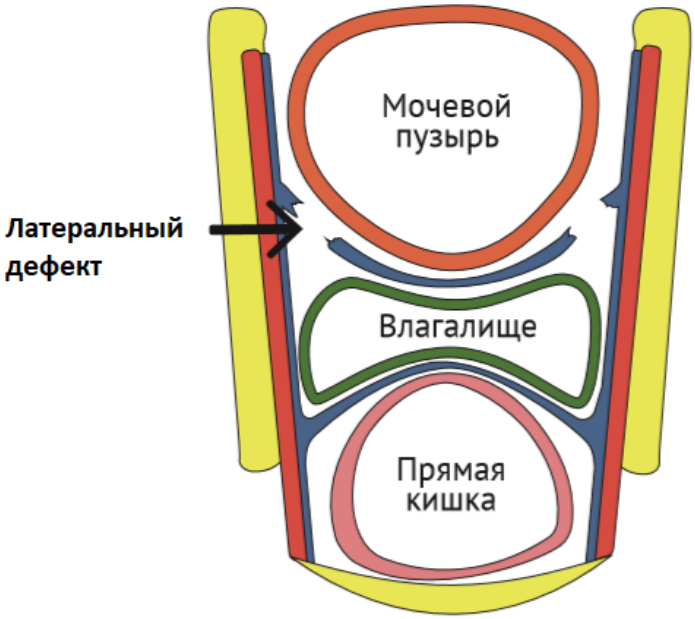

Рисунок 4 - Паравагинальный дефект (Paravaginal defect) [69].

1.5 Атипические хирургические вмешательства при пролапсе тазовых органов и стрессовом недержании мочи

Кроме типичных форм ПТО в последние годы стали выявляться в значительном количестве случаи редких форм данного заболевания, например, после оперативного лечения по поводу рака прямой кишки.

При подобных операциях в патологический процесс вовлекаются структуры, формирующие диафрагму таза, что приводит к развитию ПТО, значительно влияющего на качество жизни женщин и требующего адекватного хирургического лечения. Для формирования ПТО в позднем послеоперационном периоде после операций по поводу рака прямой кишки существуют объективные предпосылки. Ранее стандартами хирургического лечения местно распространенного рака нижнеампулярного отдела прямой кишки и рака анального канала являлась БПЭ – брюшно-промежностная

экстирпация прямой кишки [77]. После классической БПЭ извлеченный препарат был похож на песочные часы, и объем извлеченных тканей был относительно невелик. С учетом прогресса в хирургической технике и комбинации методов лечения (химиолучевая терапия, адъювантная химиотерапия) онкологам удалось добиться более высоких результатов лечения. При этом появились и новые проблемы. Современная хирургическая тактика предполагает выполнение экстралеваторной БПЭ (ЭлБПЭ), показанной пациенткам с подтвержденным по данным МРТ врастанием опухоли в МТД. Однако, после ЭлБПЭ, в отличие от БПЭ, в малом тазу образуется значительная полость. Это неизбежно влечет за собой риск развития воспалительных процессов и формирования промежностных грыж [80, 135].

Методика ЭлБПЭ формируется на том, что на промежностном этапе операции диссекция осуществляется снаружи от мышц, которые поднимают задний проход, с пересечением, у места прикрепления последних к костям таза (рисунок 5). Удалённый препарат имеет цилиндрический вид, отсюда и название в литературе ЭлБПЭ – цилиндрическая. Рак нижне- и среднеампулярного отдела прямой кишки Т3–4 являются одними из показаний к выполнению ЭлБПЭ. На сегодняшний день ЭлБПЭ достаточно широко применяется в ведущих клиниках всего мира. Ряд исследователей предлагает во всех случаях вместо БПЭ выполнять экстралеваторную диссекцию [142, 152]. Накопленные в последние годы данные наглядно демонстрируют, что ЭлБПЭ позволила улучшить результаты лечения рака прямой кишки дистальных локализаций в сравнении с результатами стандартной БПЭ. Но недостатком экстралеваторной диссекции является часто образующийся обширный дефект промежности, безусловно требующий пластического закрытия (рисунки 5 и 6).

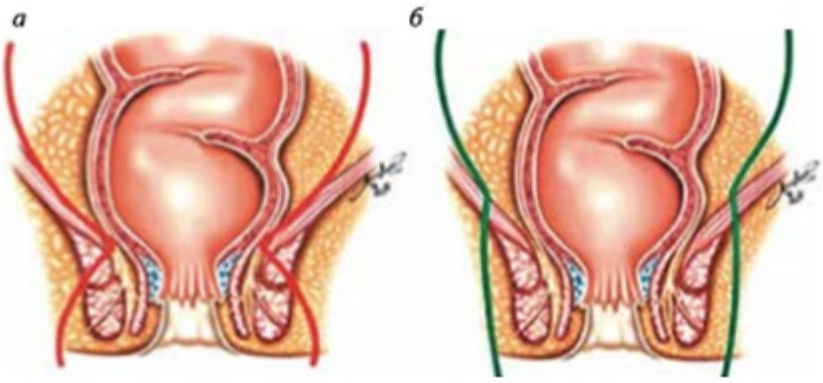

Рисунок 5 - Линия диссекции при стандартной БПЭ (а) и при ЭлБПЭ (б), схема.
(J.G.Han, 2012; опубликовано в открытом доступе: Home Treatment of Hemorrhoids can be Safe, Easy, and Effective)

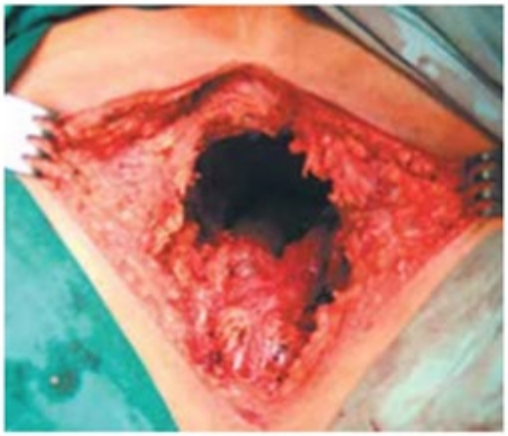

Рисунок 6 - Промежностная рана после ЭлБПЭ.
Наблюдение и фотография проф. А.М. Карачуна
(https://karachun.spb.ru/?page_id=1121)

Несмотря на, казалось бы, давний срок существования проблемы, вопрос о пластике дефекта после БПЭ до сих пор открыт. Предложен ряд методик в хирургической практике, чтобы закрыть образовавшийся после ЭлБПЭ дефект промежности. Например, ушивание кожи и подкожной клетчатки промежности является простым и доступным вариантом. Однако,

по литературным данным отмечаются неудовлетворительные результаты такой пластики, связанные с высоким уровнем осложнений и рецидивов [83].

Использование синтетических и/или биологических тканей – это ещё один вариант закрытия дефекта тазового дна. Этот метод с технической точки зрения подобен пластике вентральных грыж сетчатым эндопротезом. Однако при использовании синтетических материалов в условиях лучевой компрометации окружающих тканей возникает серьёзный риск отторжения трансплантата. Вторым существенным недостатком является невозможность отграничения трансплантата от свободной брюшной полости, что, в свою очередь, может привести к возникновению массивного спаечного процесса в малом тазу, вплоть до развития острой кишечной непроходимости или формирования кишечных свищей. Проблематично и использование композитных противоспаечных средств при использовании сетчатого трансплантата, поскольку плохая фиксация противоспаечных гелей и структура материала не позволяют добиться желательного эффекта [67].

Вариант третий по закрытию дефекта тазового дна – это перемещение васкуляризованных мышечных лоскутов. С этой целью, как правило, используют VRAM-пластику: большая ягодичная мышца и прямая мышца живота. Данные варианты пластики значительно повышают травматичность операции, что, в свою очередь, ограничивает ее применение у ослабленных и возрастных больных. Высока вероятность осложнений как в области промежности, так и в области донорского места [67].

Каждая из методик закрытия дефекта тазового дна, обсуждаемых выше, безусловно имеют достоинства и недостатки. Несмотря на большое количество вариантов реконструктивных техник, проблема замещения дефекта промежностной раны до сих пор остаётся не решённой. Существуют фактически единичные клинические исследования, позволяющие более или менее адекватно решить данный вопрос.

Заключение к 1 главе

Из приведённых данных литературы можно сделать вывод, что в настоящее время не существует какого-то определенного единого универсального подхода к выбору тактики хирургического лечения этих больных. В каждом из таких конкретных случаев необходимо продуманно подбирать индивидуальную тактику хирургического лечения. Необходимо принимать во внимание всевозможные факторы: возраст больной, объем ранее перенесенной операции, наличие сопутствующей соматической патологии, желание жить половой жизнью. Очень важно учитывать риски развития эрозии сетчатого импланта и других возможных осложнений, связанных с его установкой. Нельзя забывать и про хорошие результаты лечения без использования сетчатых имплантатов.

Особое внимание необходимо уделить вопросу целесообразности выполнения таким пациенткам гистерэктомии. Предпочтительным представляется ее выполнение (в случаях, когда методом выбора является модифицированная операция кольпоклейзиса). Особо необходимо отметить, что при проведении этапа гистерэктомии в условиях хорошей визуализации анатомических структур наиболее адекватным выглядит использование электрохирургических инструментов.

При нежелательности проведения гистерэктомии в связи с высокими рисками для пациентки, связанными с отсутствием анатомических ориентиров, высокими рисками ранения смежных органов, возрастом больной, а также наличием сопутствующей соматической патологии возможно выполнение хирургического лечения с сохранением матки.

Анализ данных современной литературы позволяет сделать вывод, что на данный момент не существует универсальной тактики подхода хирургического лечения больных с пролапсом тазовых органов. Учитывая риски установки сетчатых имплантатов и участившиеся случаи имплантат-ассоциированных осложнений, вновь актуальными стали методики бессетчатой хирургии тазового дна. Необходимо проведение новых

исследований, учитывающих современные знания о клеточном и молекулярном механизме поражения поддерживающего аппарата тазового дна, а также использование современных генетических и иммуногистохимических методов диагностики. Последнее позволит усовершенствовать способы коррекции пролапса тазовых органов собственными тканями как при типичных формах, так и при редких формах, обусловленных ятрогенными факторами. В результате пациентки получат повышение качества своей жизни.

ГЛАВА 2
КЛИНИЧЕСКАЯ ХАРАКТЕРИСТИКА ОБСЛЕДОВАННЫХ ПАЦИЕНТОК

2.1 Общая характеристика обследованных пациенток и порядок проведения исследования

Дизайн исследования представляет собой проспективное, когортное и стратифицированное исследование в сочетании с ретроспективным анализом. Проводилось в период с января 2016 по сентябрь 2022 гг. в отделении хирургии Федерального государственного бюджетного учреждения здравоохранения "Санкт-Петербургская клиническая больница Российской академии наук". Руководитель отделения – к.м.н. Черепанов Д.Ф., ведущий специалист по профилю акушерство и гинекология – д.м.н., доцент, профессор кафедры Плеханов А.Н. Морфологическое и иммуногистохимическое исследование проводилось в патологоанатомическом отделении с лабораторией иммуногистохимии Научно-исследовательского института акушерства, гинекологии и репродуктологии им. Д.О. Отта под руководством д.м.н. Толибовой Г.Х. В исследование были включены 140 пациенток: основная группа – 70 пациенток с редкими, осложненными и рецидивными формами генитального пролапса и контрольная группа – 70 пациенток с впервые возникшими неосложненными случаями ПТО.

В свою очередь, основная группа была разделена на 3 подгруппы: подгруппа А – рецидивные формы ПТО, подгруппа Б – пациентки с редкими формами ПТО и подгруппа В – пациентки с осложненными формами ПТО. Количественный состав исследуемой и контрольной групп представлен в таблице 1.

Таблица 1 — Количественный состав групп

Показатель	Число пациентов в выборках				
	Основная группа:				Контрольная группа:
	Подгруппа А Рецидивные формы ПТО	Подгруппа Б Редкие формы ПТО	Подгруппа В Осложненные формы ПТО	Всего	Впервые возникшие, неосложненные формы ПТО
Число пациенток	38	15	17	70	70

Пациенткам обеих групп было предоставлено хирургическое вмешательство для лечения пролапса тазовых органов с применением различных методик. Длительность периода наблюдения за пациентками варьировала от 2 до 6 лет.

Пациентки включали в себя разнообразную возрастную группу, с диапазоном возраста от 41 до 87 лет. Средний возраст пациенток в основной группе составил 66,3 ± 11,1 лет, а в группе сравнения 68,4 ± 10,9 лет (таблица 2). Анализ показал, что разница в возрасте между пациентками исследуемых групп (рисунок 7) не имела статистического значения (p=0,27).

Таблица 2 — Возраст пациенток исследуемых групп

Показатель	Основная группа (n = 70)	Группа сравнения (n = 70)	p
Возраст (лет)	66,3±11,1	68,4±10,9	0,27

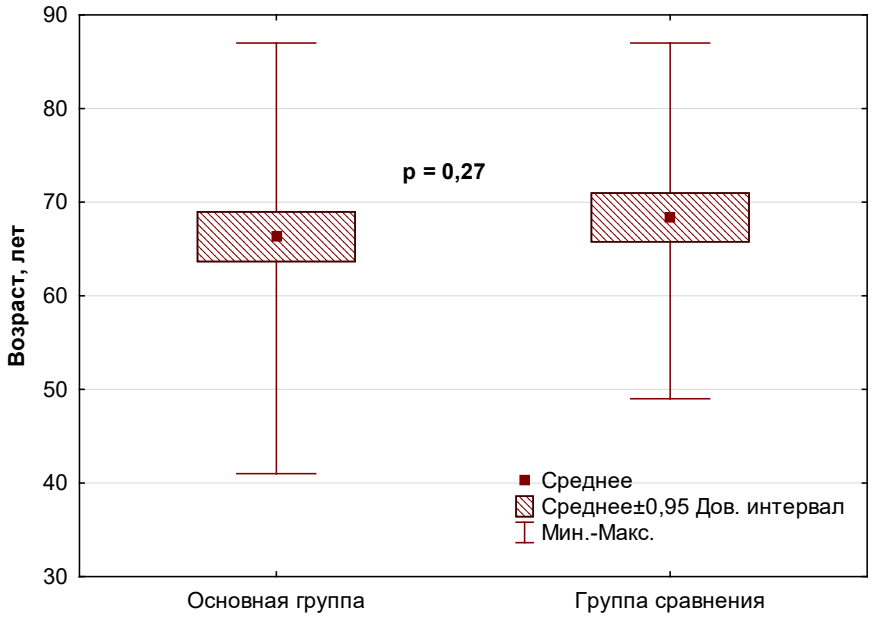

Рисунок 7 - Средний возраст пациенток в группах.

В начале научного исследования осуществлялся сбор данных анамнеза у пациенток обеих групп. Проводился общий осмотр, включающий оценку клинических маркеров степени тяжести дисплазии соединительной ткани. Гинекологическое обследование и объективная оценка состояния тазового дна также входили в комплекс проводимых процедур.

Во время пребывания пациенток основной группы в стационаре фиксировались осложнения, возникшие в ходе хирургического вмешательства и в первые дни после операции. Следующий этап послеоперационного наблюдения включал три обязательных осмотра. Первый осмотр, проведенный через два месяца после операции, направлен на выявление возможных послеоперационных осложнений. Второй осмотр, проведенный через год после операции, включал объективную оценку состояния тазового дна по системе POP-Q. Удовлетворительным результатом считалось наличие 0–I стадии пролапса тазовых органов, в то время как стадия II и выше рассматривалась как рецидив заболевания. Третий осмотр, проведенный через 2-6 лет после хирургического лечения, направлен на окончательную оценку удовлетворенности лечением пролапса тазовых органов у участниц исследования.

Повышенное внимание уделялось тщательному анализу анамнеза, генетической предрасположенности и факторов, влияющих на развитие ПТО. Уточнялись перенесенные и сопутствующие гинекологические и соматические заболевания, а также проведенные хирургические операции в прошломю. Отдельно анализировались особенности менструаций, половой и репродуктивной функций. Также анализировались длительность и наследственность пролапса тазовых органов, наличие хронических соматических заболеваний, а также особенности профессиональной деятельности и образа жизни, включая сидячую работу и уровень активности. Присутствие заболеваний, указывающих на дисплазию соединительной ткани, также рассматривалось с точки зрения прогностической важности (таблица 3).

Таблица 3 — Экстрагенитальная патология, n (%) / (95 % ДИ)

Экстрагенитальная патология	Подгруппа А (рецидивные) (n = 38)	Подгруппа Б (ЭлБПЭ) (n = 15)	Подгруппа В (Осложненные) (n = 17)	Группа сравнения (n = 70)	p
Нет	10 (26,3) / (15,0-42,0)	5 (33,3) / (15,2-58,3)	7 (41,2) / (21,6-64,0)	23 (32,9) / (23,0-44,5)	0,74
ССС	9 (23,7) / (13,0-39,2)	3 (20,0) / (7,0-45,2)	4 (23,5) / (9,6-47,3)	18 (25,7) / (16,9-37,0)	0,97
ЖКТ	5 (13,2) / (5,8-27,3)	3 (20,0) / (7,0-45,2)	3 (17,6) / (6,2-41,0)	14 (20,0) / (12,3-30,8)	0,84
Эндокринные заболевания	5 (13,2) / (5,8-27,3)	1 (6,7) / (1,2-29,8)	2 (11,8) / (3,3-34,3)	10 (14,3) / (7,9-24,3)	0,88
Варикозная болезнь	16 (42,1) / (27,9-57,8)	5 (33,3) / (15,2-58,3)	7 (41,2) / (21,6-64,0)	27 (38,6) / (28,0-50,3)	0,94
Другие	3 (7,9) / (2,7-20,8)	2 (13,3) / (3,7-37,9)	2 (11,8) / (3,3-34,3)	5 (7,1) / (3,1-15,7)	0,84

Из представленных в таблице данных видно, что соматический анамнез был обременен в 68,6% (48 случаев) в основной группе и в 67,1% (47 случаев) в группе сравнения.

Пациентки с отягощенным соматическим анамнезом, которым оперативное лечение было противопоказано, были исключены из исследования на этапе предоперационного обследования. Чаще всего в обеих группах встречались заболевания сердечно-сосудистой системы (22,9% и 25,7%), варикозная болезнь (40% и 38,6%), хронические заболевания желудочно-кишечного тракта (15,7% и 20,0%), а также эндокринная патология (сахарный диабет, заболевания щитовидной железы и др.) (11,4% и 14,3%).

Значительная частота выявления варикозной болезни (40% и 38,6%) может свидетельствовать о возможной роли системной дисфункции соединительной ткани в формировании пролапса тазовых органов, связанной с изменениями в структуре коллагена, что характерно для пери- и постменопаузы. Хронические заболевания мочевыводящей, дыхательной и других систем выявлялись редко. Распределение частоты основных соматических заболеваний представлено на рисунке 8.

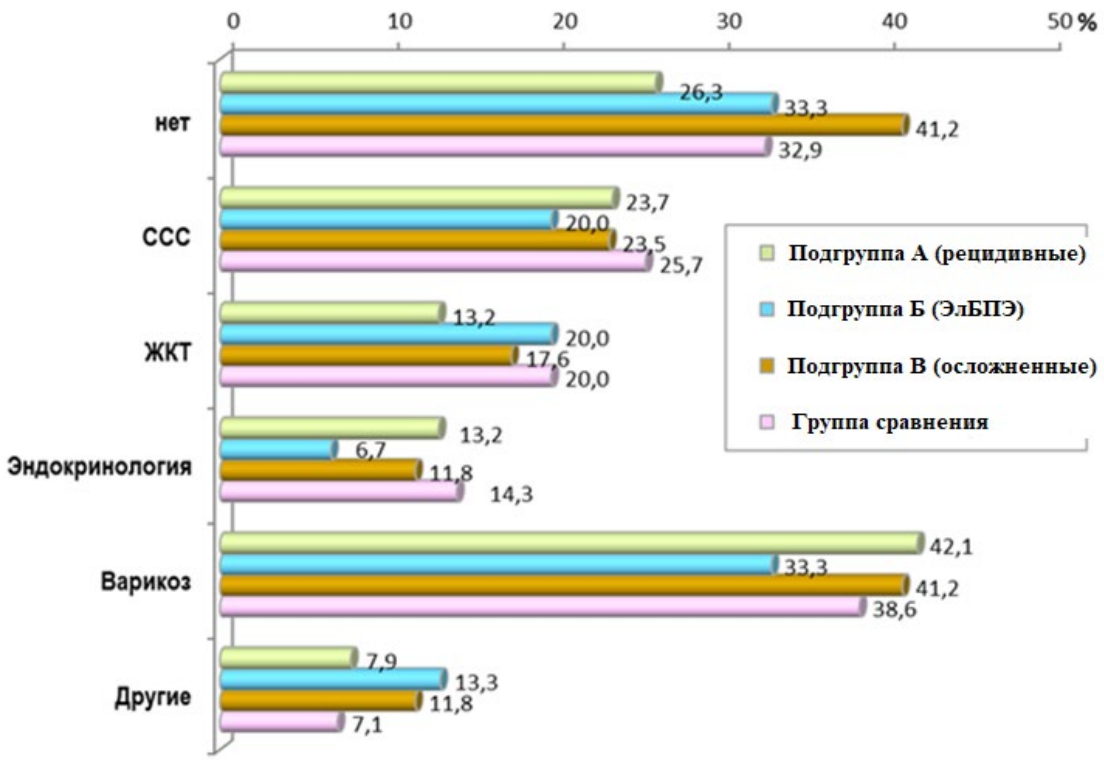

Рисунок 8 - Экстрагенитальная патология (%).

Индекс массы тела рассчитывали по формуле ИМТ = m / h^2: где: m — масса тела в килограммах, h — рост в метрах (таблица 4). Оценка ИМТ проводилась в соответствии со следующими критериями:

- ИМТ от 18,5 до 25 кг/$м^2$ – норма;
- ИМТ от 25 до 29,9 кг/$м^2$ – избыточная масса;
- ИМТ от 30 до 34,9 кг/$м^2$ – I степень ожирения;
- ИМТ от 35 до 39,9 кг/$м^2$ – II степень ожирения;
- ИМТ 40 кг/$м^2$ – III степень ожирения.

Таблица 4 — ИМТ пациенток исследуемых групп

Показатель	Основная группа (n = 70)	Группа сравнения (n = 70)	p
ИМТ	29,3±3,4	30,9±5,8	0,060

Сравнение ИМТ существенных различий в группах не выявило (рисунок 9).

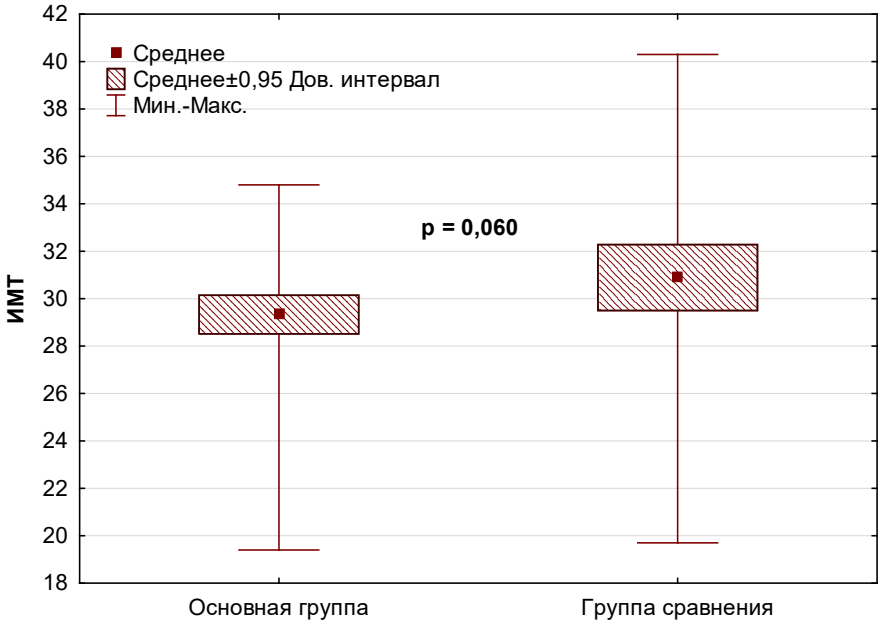

Рисунок 9 - ИМТ пациенток исследуемых групп.

Предоперационное лабораторное обследование пациенток основной группы включало следующие стандартные процедуры: клинический анализ крови, биохимический анализ крови, коагулограмму, анализ на группу крови и резус-фактор, общий анализ мочи. Кроме того, проводились электрокардиография (ЭКГ) и осмотр терапевта.

2.2. Клинико-статистический анализ

По возрастным категориям пациенты были разделены следующим образом: от 41 до 55 лет – 20 человек (14,3 %), от 56 до 70 лет – 69 человек (49,3 %), 71 лет и старше – 51 человек (36,4 %). Основная доля больных приходилась на возраст от 56 до 70 лет – 69 человек (49,3 %). Средний возраст всех пациентов составил 67,3 года. Детализация распределения пациентов по возрастным группам представлена в таблице 5.

Таблица 5 – Распределение больных по возрасту и группам

Группа	Возраст пациенток (лет)			Число пациенток
	41-55	56-70	>71	
I группа	11	36	23	70
II группа	9	33	28	70
Всего:	20	69	51	140

На момент проведения операции в репродуктивном периоде было 15 (10,7 %), постменопауза наблюдалась у 125 (89,3 %) пациенток.

Отсутствие опыта родов зафиксировано у 6 пациенток (8,6 %) в основной группе и у 2 пациенток (2,9 %) в группе сравнения. Большинство женщин в обеих группах рожали путем естественных родов – 135 случаев (96,4 %). У 3 пациенток (2,1 %) в основной группе и у 2 пациенток в группе

сравнения (1,4 %) роды завершились операцией кесарева сечения. По количеству родов сформированные группы были сопоставимы. Преимущественно у женщин обеих групп отмечался единичный опыт родов; каждая третья женщина в основной группе и группе сравнения имела в анамнезе двое родов (таблица 6).

Таблица 6 – Число родов, n (%) / (95 % ДИ)

Число родов	Подгруппа А (рецидивные) (n = 38)	Подгруппа Б (ЭлБПЭ) (n = 15)	Подгруппа В (Осложненные) (n = 17)	Группа сравнения (n = 70)	p
0	3 (7,9) / (2,7-20,8)	1 (6,7) / (1,2-29,8)	2 (11,8) / (3,3-34,3)	2 (2,9) / (0,8-9,8)	0,52
1	18 (47,4) / (32,5-62,7)	4 (26,7) / (10,9-52,0)	7 (41,2) / (21,6-64,0)	21 (30,0) / (20,5-41,5)	
2	13 (34,2) / (21,2-50,1)	8 (53,3) / (30,1-75,2)	6 (35,3) / (17,3-58,7)	26 (37,1) / (26,8-48,9)	
3	3 (7,9) / (2,7-20,8)	2 (13,3) / (3,7-37,9)	2 (11,8) / (3,3-34,3)	18 (25,7) / (16,9-37,0)	
4	1 (2,6) / (0,5-13,5)	0 (0,0) / (0,0-20,4)	0 (0,0) / (0,0-18,4)	2 (2,9) / (0,8-9,8)	
5	0 (0,0) / (0,0-9,2)	0 (0,0) / (0,0-20,4)	0 (0,0) / (0,0-18,4)	1 (1,4) / (0,3-7,7)	

При попарных сравнениях установлено, что в подгруппе А доля пациенток, имевших 3 родов (7,9 %), статистически значимо меньше (p = 0,026) по сравнению с таковыми в группе сравнения (25,7 %); различия остальных показателей распределения пациенток 4-х групп по числу родов статистически незначимы (рисунок 10).

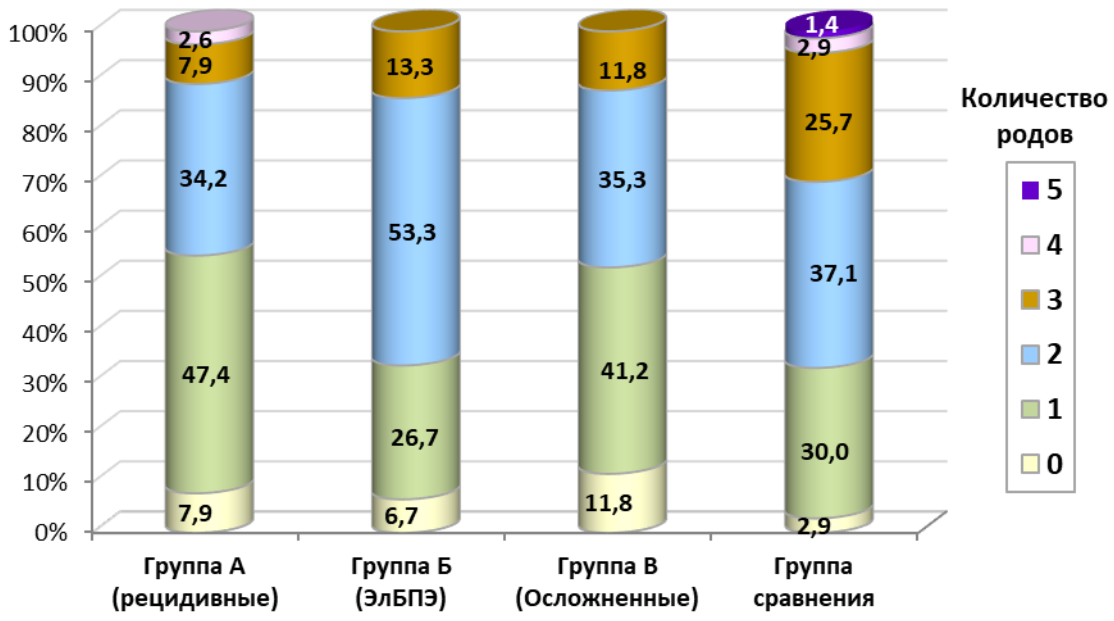

Рисунок 10 - Распределение пациенток всех групп по количеству родов (%).

Пациентки основной группы имели следующие основные жалобы: ощущение наличия инородного тела в промежности, учащенное мочеиспускание, недержание мочи при напряжении и чувство тяжести в нижней части живота (таблица 7).

Таблица 7 – Симптоматика заболевания

Клинические проявления	Число случаев	
	Абс.	%
Ощущение инородного тела в промежности	140	100
Недержание мочи при напряжении	48	34,3
Учащенное мочеиспускание	32	22,9
Чувство тяжести внизу живота	27	19,3
Запоры	18	12,9

Частота клинических проявлений существенно превышает количество больных за счет одновременного сочетания нескольких симптомов. Из представленных в таблице данных видно, что помимо проявлений опущения

тазовых органов, отмеченных у всех пациенток, самыми частыми жалобами пациенток были неудержание мочи при нагрузках, чувство тяжести внизу живота, трудности при дефекации. Опущение стенок влагалища и изменение его анатомо-топографических характеристик вызывает функциональные нарушения мочевого пузыря, уретры и нижних отделов кишечника, что вызывает появление упомянутых жалоб.

2.3 Методика объективной оценки состояния тазового дна

Объективная диагностика состояния тазового дна проводилась в гинекологическом кресле с поднятой на 45 градусов спинкой после опорожнения мочевого пузыря при максимальном напряжении. Все сведения вносились в клиническую карту исследования.

Все пациентки проходили осмотр на гинекологическом кресле до и в различные периоды после операции (через 2 месяца, год, а затем ежегодно, или по необходимости). Этот метод являлся основным при обследовании женщин с пролапсом тазовых органов. При проведении гинекологического осмотра крайне важно уделить внимание состоянию слизистой оболочки влагалища, выявить наличие рубцов и деформаций, оценить характер выделений из влагалища; анализировать состояние передней и задней стенок влагалища в состоянии покоя и при напряжении, определить степень опущения; изучить состояние шейки матки, определить положение тела матки, его форму и подвижность; оценить состояние мышц тазового дна и выявить наличие дефектов.

Стадия и характеристики пролапса тазовых органов определялись при пустом мочевом пузыре при максимальном натуживании. Определение местоположения пролапса тазовых органов проводилось в соответствии с утвержденной МКБ терминологией. Выделены следующие коды классификации:

N81.1 цистоцеле

N81.2 неполное выпадение матки и влагалища

N81.3 полное выпадение матки и влагалища

N81.5 энтероцеле влагалища

N81.6 ректоцеле

N99.3 выпадение свода влагалища после гистерэктомии

Стадирование пролапса тазовых органов проводилось после выполнения 9 измерений по методике POP-Q. В 1996 году различные организации, такие как Международное сообщество по удержанию мочи (ICS), Американское Урогинекологическое Сообщество и Сообщество Гинекологов, разработали соглашение, в рамках которого была представлена система оценки степени пролапса, получившая название – классификация POPQ (Pelvic Organ Prolapse Quantification system). Основной принцип стадирования ПТО с использованием системы POP-Q заключается в измерении стандартных точек для оценки положения и размеров структур тазового дна (рисунок 11).

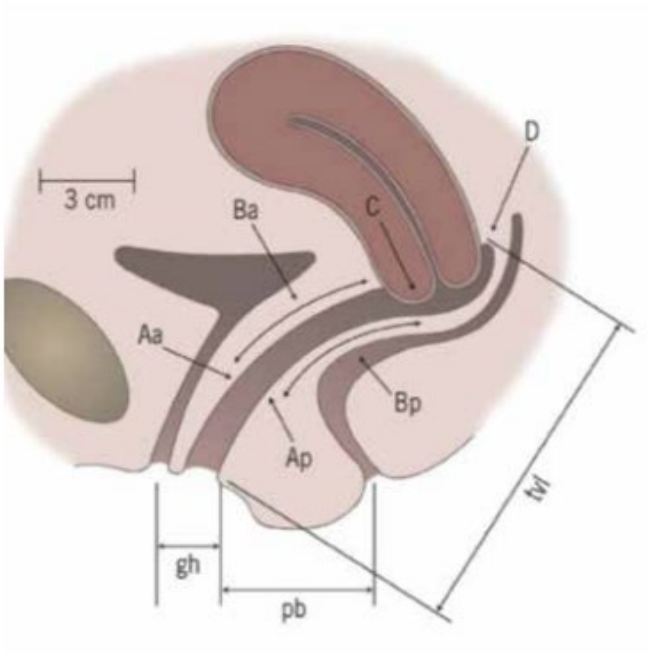

Рисунок 11 - Схематическое изображение параметров, определяемых по классификации POP-Q.

Стандартные точки, расположенные выше границы половой щели, обозначаются символом «-» (минус), тогда как точки, расположенные ниже, обозначаются символом «+» (плюс). Все измерения проводились в сантиметрах (таблица 8).

Определение стадии пролапса тазовых органов (ПТО) основывалось на позиции наиболее низколежащей точки на передней или задней стенке влагалища, шейки матки или купола влагалища относительно плоскости гименального кольца (таблица 9).

Таблица 8 – Точки оценки ПТО

Точка	Расположение	Оценочный интервал
Aa	Передняя стенка влагалища: на 3 см проксимальнее от входа во влагалище (уретровезикальный сегмент)	-3 см до +3 см
Ba	Наиболее дистальная точка передней стенки влагалища	-3 см до +tvl
C	Шейка матки или наиболее дистальная точка купола влагалища	
D	Задний свод (не отмечается, если была выполнена гистерэктомия)	
Ap	Задняя стенка влагалища: на 3 см проксимальнее от входа во влагалище	-3 см до +3 см
Bp	Наиболее дистальная точка передней стенки влагалища	-3 см до +tv
Genitalhiatus (gh)	расстояние между наружным отверстием уретры и задней спайкой.	
Perinealbody (pb)	расстояние между задней спайкой и анальным отверстием.	
Totalvaginallength (tvl)	общая длина влагалища.	

Таблица 9 — Стадирование пролапса в соответствии с системой POP-Q

Стадия	Описание
I	Наиболее пролабирующая точка находится на расстоянии более 1 см до гимена
II	Наиболее пролабирующая точка находится на уровне 1 см над гименом или выходит за пределы гимена на расстояние не более 1 см
III	Наиболее пролабирующая точка выходит за пределы гимена более чем на 1 см
IV	Наиболее пролабирующая точка выходит за пределы гимена на расстояние более чем tvl -2

Оценка состояния промежности, вульвы и влагалища включала анализ признаков эстрогенного дефицита и рубцовых деформаций. Визуально и пальпаторно проводилась оценка объема, наличия разрывов и атрофии мышц, тонуса в покое, а также выявление или отсутствие рубцовых деформаций.

Кашлевая проба, используемая в качестве признака стрессового недержания мочи, проводилась при наполненном мочевом пузыре в момент натуживания и кашля. Подтекание мочи регистрировалось как положительный результат стресс-теста, в то время как его отсутствие считалось отрицательным результатом.

2.4 Методы клинико-лабораторных и инструментальных исследований

Перед проведением хирургического вмешательства выполнялось клинико-лабораторное обследование пациенток, включающее общий и гинекологический осмотр, стандартные лабораторные и инструментальные исследования. Основная часть исследований проводилась в лаборатории ФГБУЗ СПб КБ РАН.

Ультразвуковое исследование проводилось в процессе подбора пациентов с целью исключения наличия объемных образований в органах

репродуктивной системы и более точного определения состояния тазового дна в процессе диагностики послеоперационных осложнений. При обнаружении аденомиоза, миомы матки, объемных образований придатков матки пациенты не включались в данное исследование.

Магнитно-резонансная томография проводилась с применением стандартных импульсных последовательностей в трех взаимно перпендикулярных плоскостях. Исследование МРТ выполнялось в случаях осложненных ситуаций перед операцией, для более подробной оценки предоперационного состояния органов малого таза. Рутинно МРТ не выполнялась.

ГЛАВА 3

МЕТОДИКИ ХИРУРГИЧЕСКОГО ЛЕЧЕНИЯ ОСЛОЖНЕННЫХ И РЕЦИДИВИРУЮЩИХ ФОРМ ПРОЛАПСА ТАЗОВЫХ ОРГАНОВ

3.1 Модифицированный кольпоклейзис

Кольпоклейзис может быть полным, без формирования боковых каналов. А может быть неполным – это срединная кольпорафия или операция Лефора — Нейгебауэра, оперативное вмешательство, при котором влагалище закрывается частично (рисунок 12). Кольпоклейзис обычно предлагается пожилым женщинам, которые больше не имеют сексуальной активности и имеют проблему недержания мочи или выпадения тазовых органов.

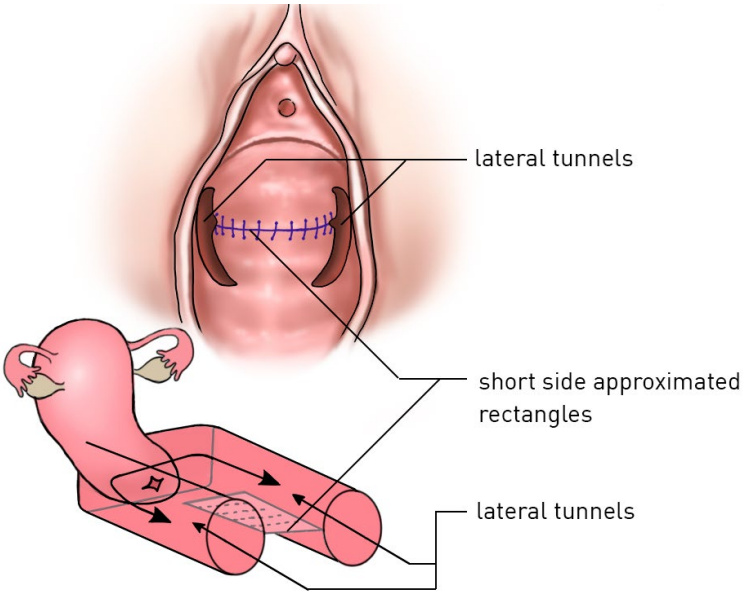

Рисунок 12 - Схема срединной кольпорафии: облитерация влагалища путем сшивания передней и задней стенок влагалища с формированием латеральных каналов.

У данного вида хирургического лечения имеются преимущества и недостатки:

К преимуществам относятся:

- Улучшение качества жизни: кольпоклейзис может облегчить такие симптомы, как недержание мочи или выпадение, что может значительно улучшить качество жизни женщины.
- Низкий риск: по сравнению с более сложными операциями кольпоклейзис является оперативным вмешательством относительно низкого риска с невысоким уровнем осложнений.
- Короткое время восстановления: Время восстановления после кольпоклейзиса, как правило, короче, чем при других видах операций, и большинство женщин могут возобновить нормальную деятельность в течение нескольких дней.
- Низкий шанс рецидива.

Недостатки:

- Фактически необратимая потеря сексуальной функции: основным недостатком кольпоклейзиса является частичная обструкция влагалища. Для женщин, которые планируют продолжать половую жизнь, эта операция не приемлема.
- Психологическое воздействие: некоторые женщины могут испытывать психологический стресс или депрессию после операции из-за потери сексуальной функции и изменений в их анатомии.
- Невозможность получить доступ к шейке матки и в полость матки: закрытие влагалища делает невозможным проведение как обычного гинекологического осмотра, так и проведение цитологического или гистологического исследования тазовых органов.

Учитывая большое количество преимуществ данного метода хирургического лечения, нами был разработан и внедрен в клиническую практику модифицированный метод, представляющий собой влагалищную

гистерэктомию с последующим ушиванием влагалища по типу срединной кольпорафии, что позволяет совместить все преимущества данного метода и одновременно минимизировать риски онкологического профиля в дальнейшем.

3.1.1 Методика выполнения влагалищной гистерэктомии с модифицированным кольпоклейзисом

При выполнении предоперационной подготовки пациенткам был ограничен прием пищи последние сутки до операции, а также выполнялась подготовка нижних отделов кишечника путем приема слабительных препаратов. Оперативное лечение выполнялось опытным хирургом со стажем работы более двадцати лет, владевшим техникой влагалищной экстирпации матки Бригада, участвующая в операции, включала хирурга, двух ассистентов, операционную сестру и анестезиолога.

Хирургические вмешательства проводились под эндотрахеальным наркозом. Во время проведения операции пациентки находились на операционном столе в положении для дорсальной литотомии (рисунок 13).

Рисунок 13 - Положение пациентки на операционном столе.

Первым этапом операции выполнялась влагалищная гистерэктомия, состоящая из стандартных этапов:

- гидропрепаровка слизистой сводов влагалища с использованием раствора вазоконстриктора с целью уменьшения кровопотери;
- радиальное рассечение слизистой влагалища на уровне сводов;
- смещение мочевого пузыря и прямой кишки краниально;
- передняя кольпотомия;
- задняя кольпотомия;
- коагуляция и пересечение связок и сосудов, удаление препарата;
- двусторонняя тубэктомия/аднексэктомия;
- перитонизация.

Стандартное инструментальное оснащение для обеих групп представлено на рисунке 14.

Рисунок 14 - Инструменты для выполнения влагалищной гистерэктомии.

После обработки кожи промежности и слизистой влагалища антисептическим раствором производилась экспозиция шейки матки в зеркалах. Захватывая переднюю губу шейки матки пулевыми щипцами, выполнялось ее спускание вниз (рисунок 15). Поднимая передний свод, осуществлялось вытягивание и растягивание передней стенки влагалища, с одновременным опусканием пулевых щипцов вниз.

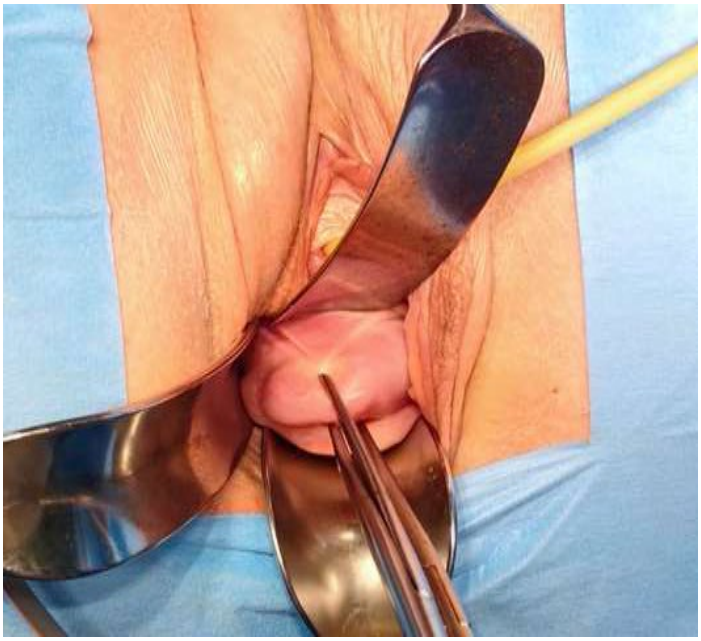

Рисунок 15 - Низведение шейки матки пулевыми щипцами.

Затем проводилась гидропрепаровка слизистой сводов влагалища, используя раствор вазоконстриктора для минимизации кровопотери. Для достижения вазоконстрикции применялся физиологический раствор с адреналином в концентрации 0,1% - 1,0 мл адреналина на 500,0 мл раствора (рисунки 16 и 17).

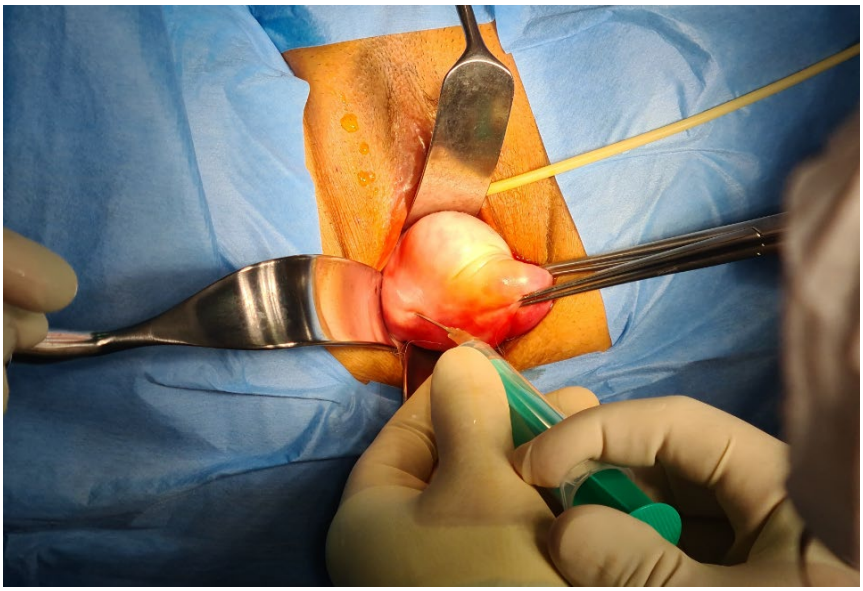

Рисунок 16 - Гидропрепаровка слизистой оболочки сводов влагалища.

Рисунок 17 - Вид слизистой оболочки влагалищных сводов после гидропрепаровки.

Выполнялось рассечение слизистой влагалища в области сводов радиальным разрезом. Глубина его была достаточной, чтобы рассечь слизистую влагалища, но важно не проникать в ткань шейки матки (рисунок 18).

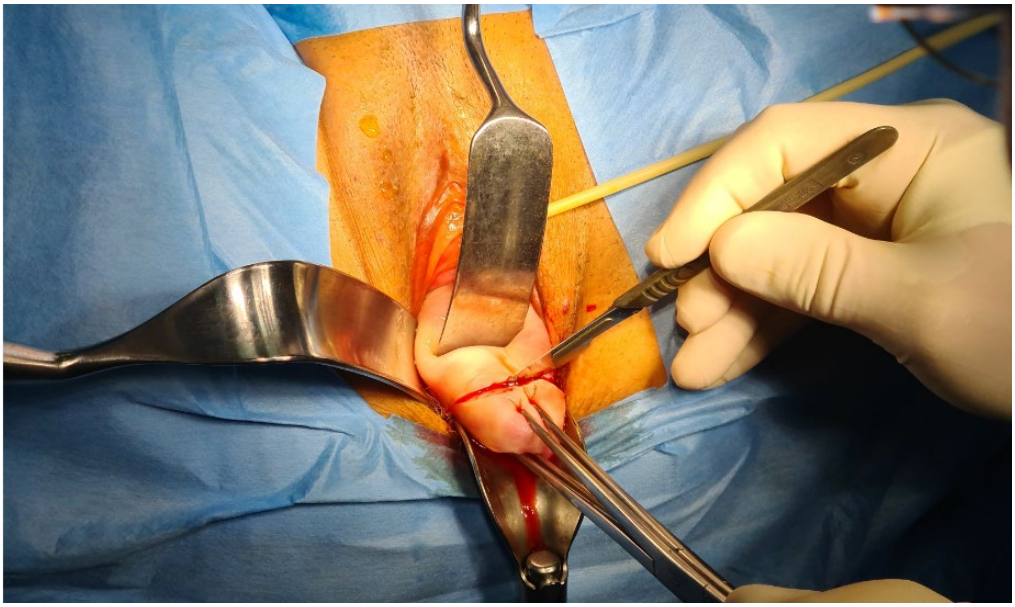

Рисунок 18 - Рассечение слизистой оболочки влагалища.

После рассечения слизистой оболочки влагалища мочевой пузырь и прямая кишка тупо смещались краниально (рисунок 19).

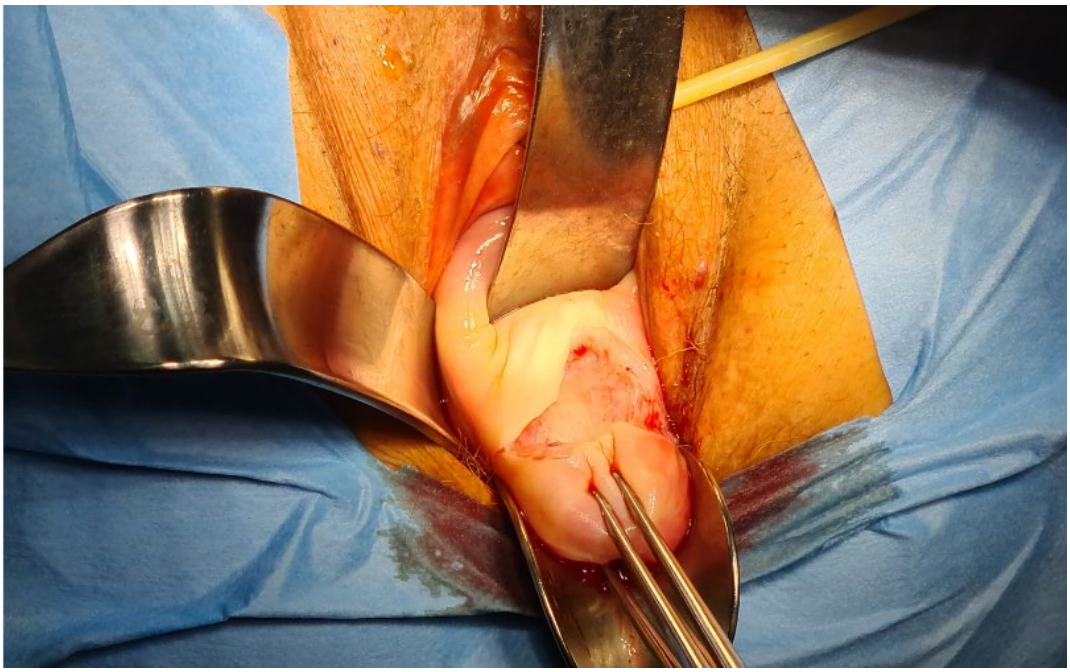

Рисунок 19 - Смещение мочевого пузыря.

Затем проводилось вскрытие пузырно-маточной складки и выполнение передней кольпотомии (рисунок 20). У пациенток, которые ранее перенесли операцию кесарева сечения, начальным этапом проводилась только задняя кольпотомия. После уменьшения размеров матки и ее выведения во

влагалище передняя кольпотомия выполнялась под контролем пальца, предварительно истончая ткани между маткой и мочевым пузырем. Этот метод рекомендован в случаях, когда хирург испытывает затруднения с идентификацией пузырно-маточной складки. После проведения передней кольпотомии разрез продолжался вправо и влево, соблюдая осторожность, чтобы избежать повреждения близлежащих тканей.

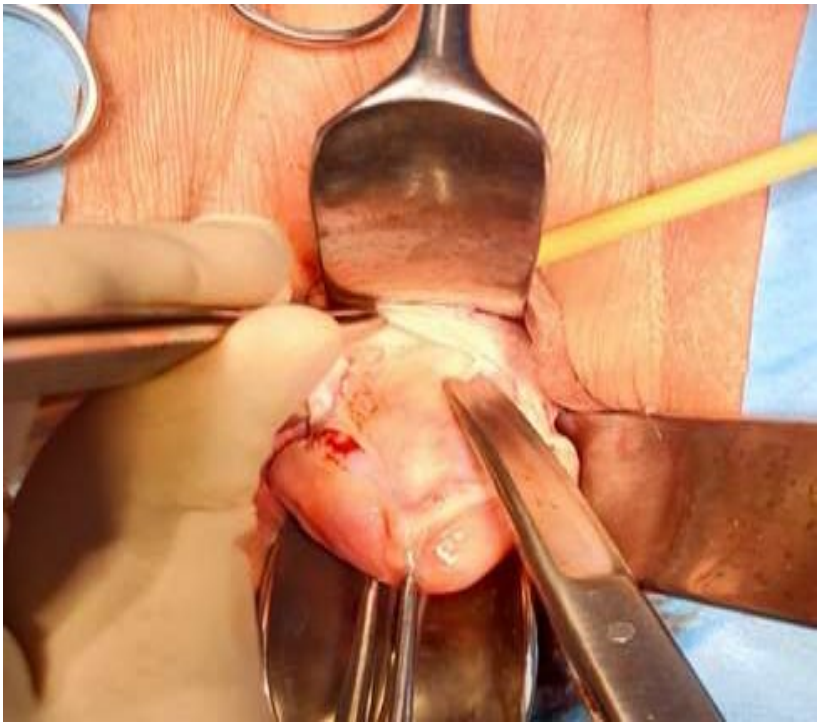

Рисунок 20 - Передняя кольпотомия.

Затем выполнялся этап задней кольпотомии. Шейку матки поднимали вверх, извлекали подъемник из влагалища, и с помощью скальпеля делали разрез в области переходной складки. Далее, используя пинцет и ножницы, вскрывали брюшину дугласова пространства, соблюдая осторожность, чтобы предотвратить повреждение окружающих тканей. (рисунок 21).

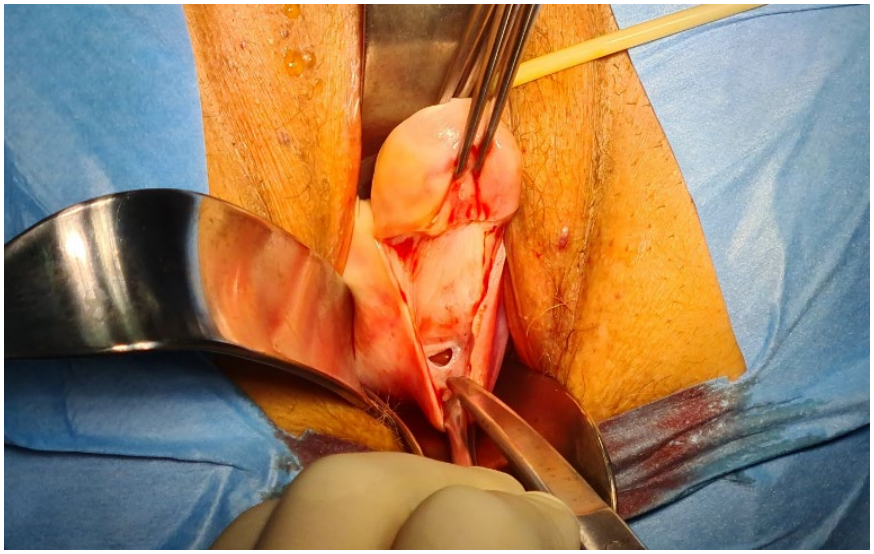

Рисунок 21 - Задняя кольпотомия.

После проведения задней кольпотомии проводилось коагулирование и пересечение кардинальных, крестцово-маточных связок, а также маточных сосудов. Порядок коагуляции и пересечения связок и сосудов матки мог проводиться в произвольной последовательности в зависимости от анатомических особенностей пациентки. Иллюстрация коагуляции связок и сосудов представлена на рисунке 22.

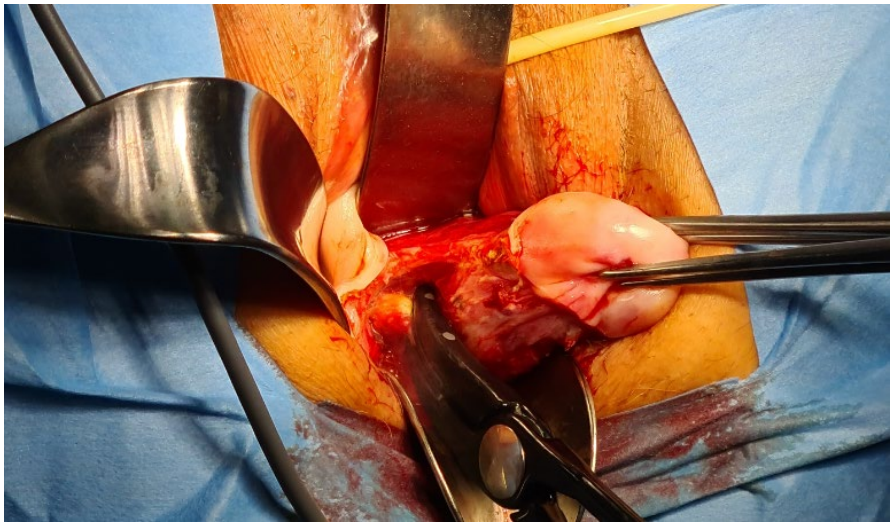

Рисунок 22 - Лигирование маточных сосудов.

После выполнения пересечения связок и сосудов, в тех случаях, когда это было необходимо, матка подвергалась фрагментации. Серозная оболочка

матки радиально пересекалась до ее основания. В этот момент хирургу требовалась особая внимательность из-за возможного риска повреждения соседних органов. В случае относительно небольших размеров матки предпочтение отдавалось таким методам как "коринг" и биссекция (рисунок 23).

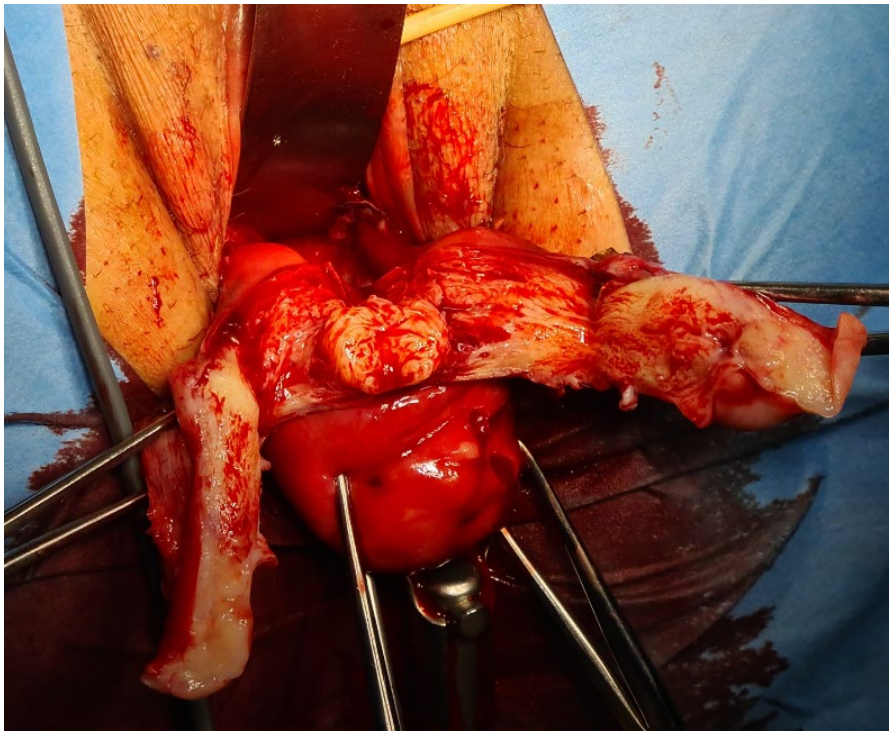

Рисунок 23 - Биссекция матки.

После пересечения круглых маточных связок, собственных связок яичников и маточных труб проводилось удаление препарата. Всем пациенткам проводилась двусторонняя тубэктомия, аднексэктомия выполнялась по медицинским показаниям (рисунок 24).

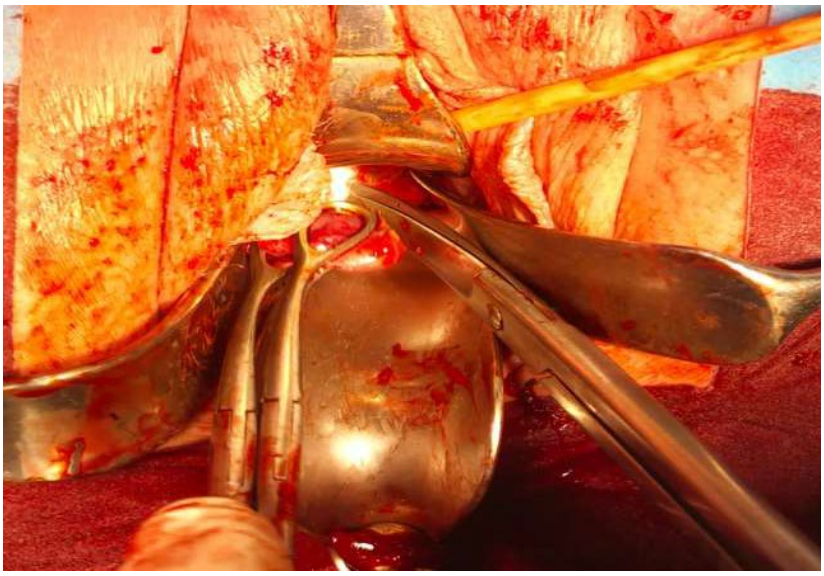

Рисунок 24 – Удаление придатков матки.

Вторым этапом хирургического лечения является проведение модифицированного нами кольпоклейзиса.

Сначала выполняется перитонизация брюшной полости обвивным швом нитью монокрил (рисунок 25). С учетом отсутствия лигатурных культей и достаточной эффективности электрохирургического гемостаза маточных связок и сосудов, нет необходимости включать в обвивной шов культю коагулированных структур при ушивании брюшины [31].

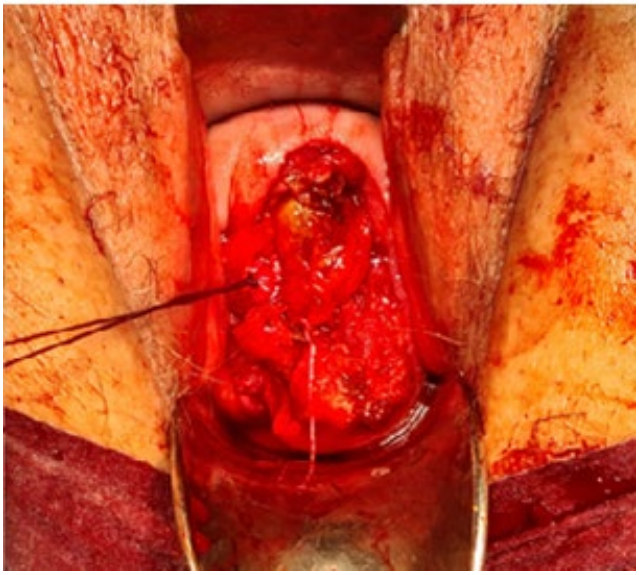

Рисунок 25 - Перитонизация брюшной полости.

После выполнения перитонизации проводится гидропрепаровка стенок влагалища физиологическим раствором с адреналином (рисунок 26).

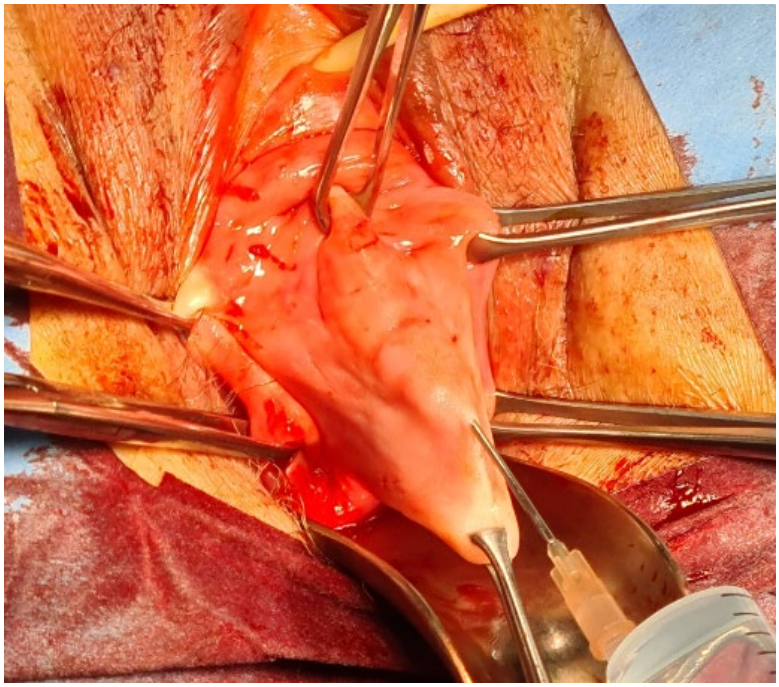

Рисунок 26 - Гидропрепаровка передней стенки влагалища.

Далее выполняется радиальная диссекция слизистой оболочки стенок влагалища (рисунок 27). Отсепарованный эпителий влагалища удаляется.

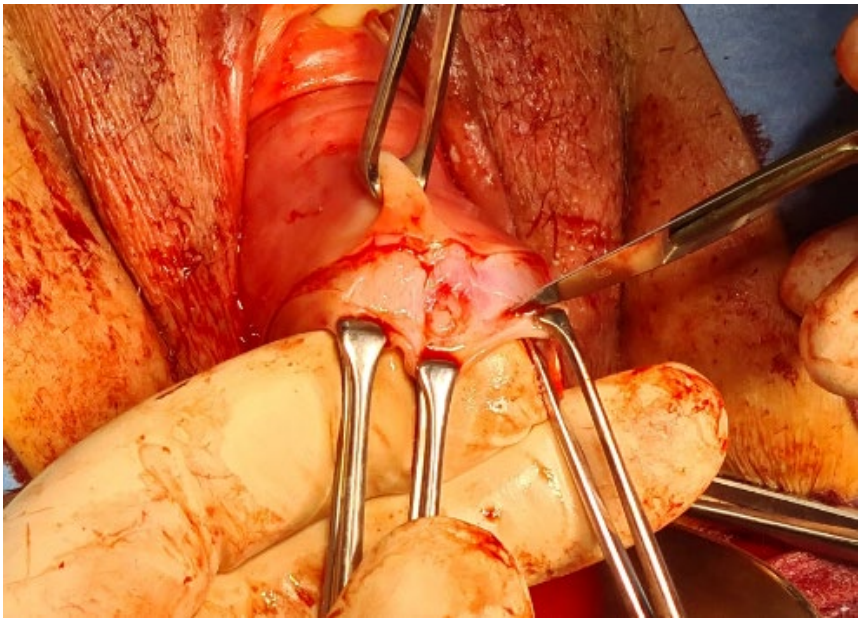

Рисунок 27 - Диссекция слизистой оболочки влагалища.

После проведения диссекции слизистой оболочки стенок влагалища проводится его послойное ушивание обвивным кисетным швом нитью викрил/монокрил 1.0 с последующим его погружением вглубь (рисунок 28 а,б).

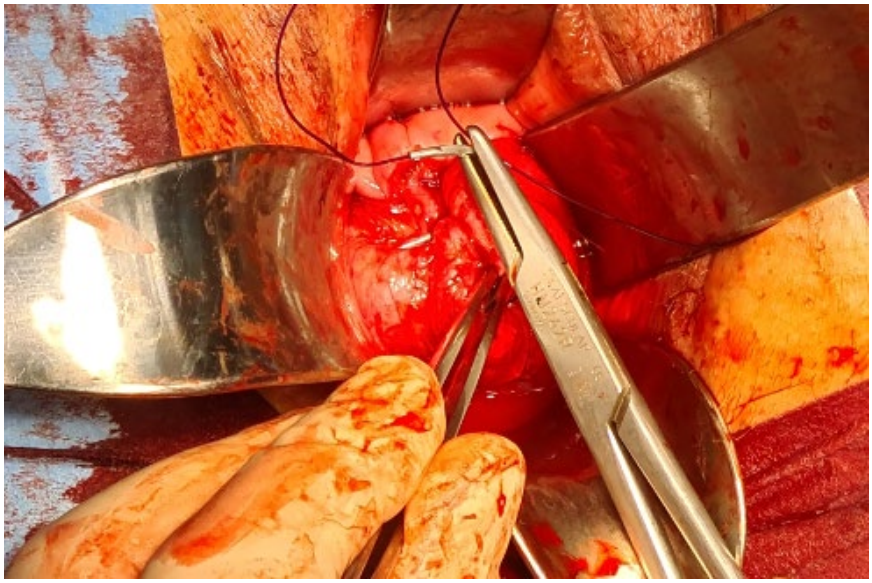

а

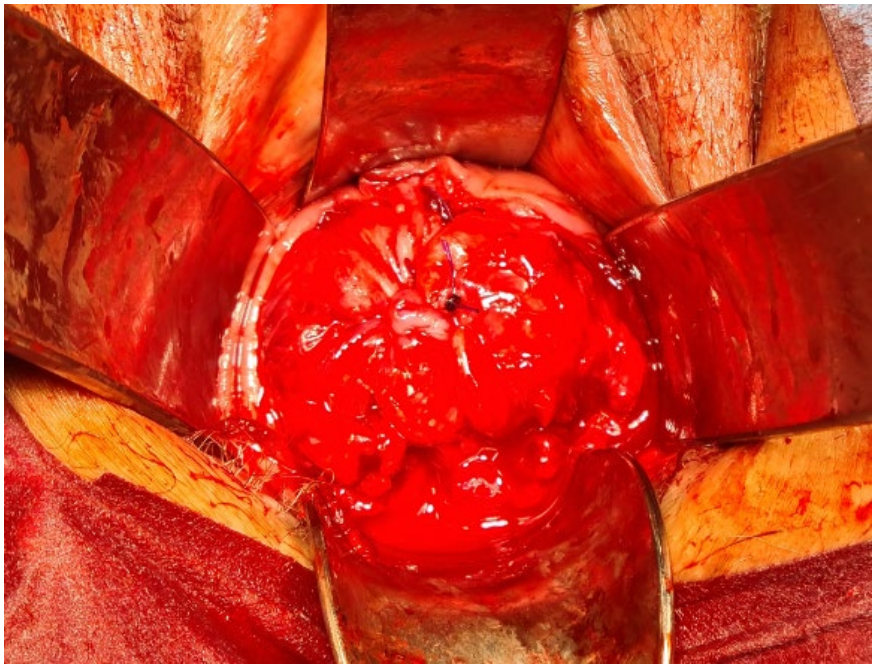

б

Рисунок 28 а,б - Наложение кисетных швов.

Далее нитью монокрил 1.0 проводится последующая имбрикация мускулатуры и слизистой влагалища в передне-заднем положении, позволяя тем самым создать опорную тканевую перегородку (рисунок 29).

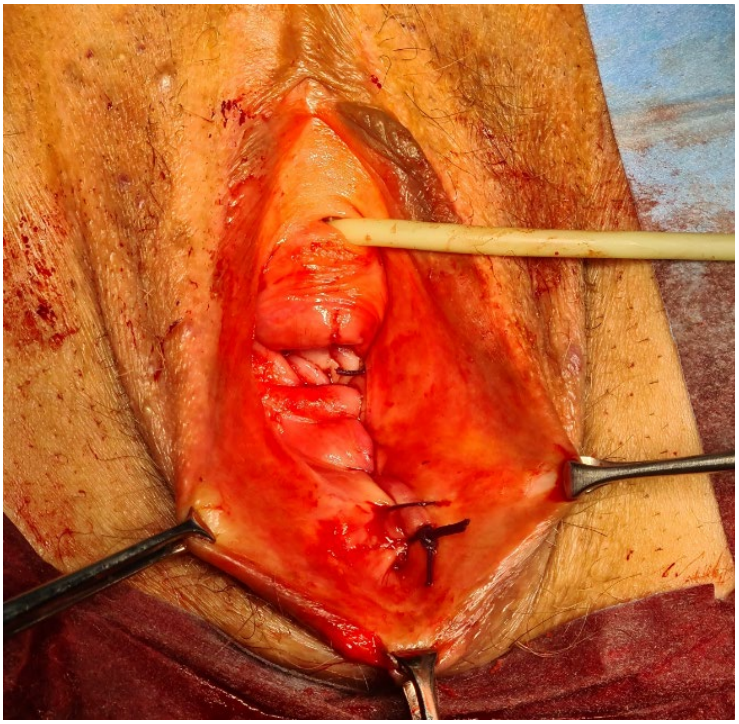

Рисунок 29 - Ушивание раны слизистой оболочки влагалища.

3.2 Современные методы коррекции редких форм пролапса тазовых органов

3.2.1 Пролапс тазовых органов после экстралеваторной брюшно-промежностной экстирпации прямой кишки

Проблема ПТО актуальна для врачей-гинекологов, наблюдающих пациенток после оперативного лечения по поводу рака прямой кишки. В процессе ЭлБПЭ затрагиваются структуры, формирующие диафрагму таза, что приводит к развитию ПТО, который значительно влияет на качество жизни пациенток и требует последующего хирургического лечения.

Связь между ПТО и экстирпацией прямой кишки очевидна. При ЭлБПЭ разрушаются многие поддерживающие структуры тазового дна. ЭлБПЭ – обширное брюшно-промежностное оперативное вмешательство, которое включает в себя удаление прямой кишки и заднего прохода, что ни может не повлиять на целостность и функциональность тазового дна.

Так, можно выделить несколько основных факторов, способствующих нарушению функции тазового дна:

- ✓ *Повреждение мышц тазового дна*. Хирургическое рассечение и удаление прямой кишки и окружающих тканей может повредить или ослабить мышцы тазового дна, играющие решающую роль в поддержании органов малого таза.
- ✓ *Изменение анатомической поддержки*. Удаление прямой кишки и заднего прохода может создать пустые пространства в полости малого таза, изменяя распределение сил внутри тазового дна. Это может привести к потере поддержки других органов малого таза, провоцируя их пролапс.
- ✓ *Изменения внутрибрюшного давления*. Экстирпация прямой кишки может повлиять на баланс внутрибрюшного давления. Повышенное давление в брюшной полости может создать дополнительную нагрузку на ослабленное тазовое дно, что еще больше способствует выпадению тазовых органов.
- ✓ *Хирургические рубцы и спайки*. Экстирпация прямой кишки в области малого таза может спровоцировать образование рубцовой ткани и спаек. Спайки, ограничивая подвижность органов малого таза и эластичность связочного аппарата, также могут способствовать развитию ПТО.

Риск и тяжесть выпадения тазовых органов после экстирпации прямой кишки могут варьироваться в зависимости от таких факторов, как объем операции, индивидуальные анатомические особенности, исходное состояние тазового дна и т.д. Важно отметить, что не у всех, кто подвергается ЭлБПЭ, развивается ПТО, но риск его развития потенциально высок.

В рамках данной работы представлены 4 клинических наблюдения пациенток после ЭлБПЭ, у которых требовался персонализированный подход к коррекции генитального пролапса.

Пример 1.

Пациентка А., 80 лет. В 2016 г. установлен диагноз: рак прямой кишки pT3N1cM0G2. Считает себя больной в течение года, когда появились жалобы на неустойчивый стул, повышенное газообразование, следы крови в стуле. При фиброколоноскопии выявлено образование в прямой кишке на 2 см выше ануса, которое гистологически верифицировано как инвазивная аденокарцинома. В июне 2016 г. выполнено хирургическое лечение в объеме лапароскопической БПЭ прямой кишки. В 2019 г. предъявила жалобы на ощущение инородного тела и боли в области промежности (рисунок 30). В данной ситуации показано выполнение гистерэктомии 1м этапом хирургического лечения, но, в связи с возрастом пациентки, отягощенным соматическим анамнезом, отсутствием анатомических ориентиров, от ее проведения было решено воздержаться ввиду высокого риска интраоперационного повреждения смежных органов. При осмотре обращало на себя внимание большое количество грануляций по задней стенке влагалища, поскольку количество мягких тканей над надкостницей костей таза после предшествующей операции было минимальным и кровоснабжение этих тканей практически отсутствовало. В течение 3 месяцев перед операцией пациентке проводилась местная терапия стимуляторами регенерации тканей, но полного заживления грануляций добиться не удалось. В связи с этим было решено воздержаться от установки сетчатого имплантата, так как риск возникновения эрозий в послеоперационном периоде в данной ситуации крайне высок. Также в предоперационном периоде пациентке выполнено УЗИ органов малого таза.

Учитывая вышеперечисленные факторы, в целях коррекции пролапса решено выполнить пластику собственными тканями, а затем модифицированную нами операцию кольпоклейзис.

Рисунок 30 - Состояние пациентки А. до операции.

Этапы оперативного вмешательства.

В отличие от пластических операций с использованием сетчатых имплантатов с установкой протеза под везиковагинальную фасцию, в данной ситуации нецелесообразно проводить диссекцию фасции, так как это может привести к истончению массива тканей в области рубца и несостоятельности послеоперационных швов в дальнейшем. Достаточно провести диссекцию слизистой оболочки влагалища над фасцией, что позволит в послеоперационном периоде сформировать более плотный и состоятельный рубец. После диссекции проводится погружение мочевого пузыря сначала кисетными швами, а затем П-образными (рисунок 31).

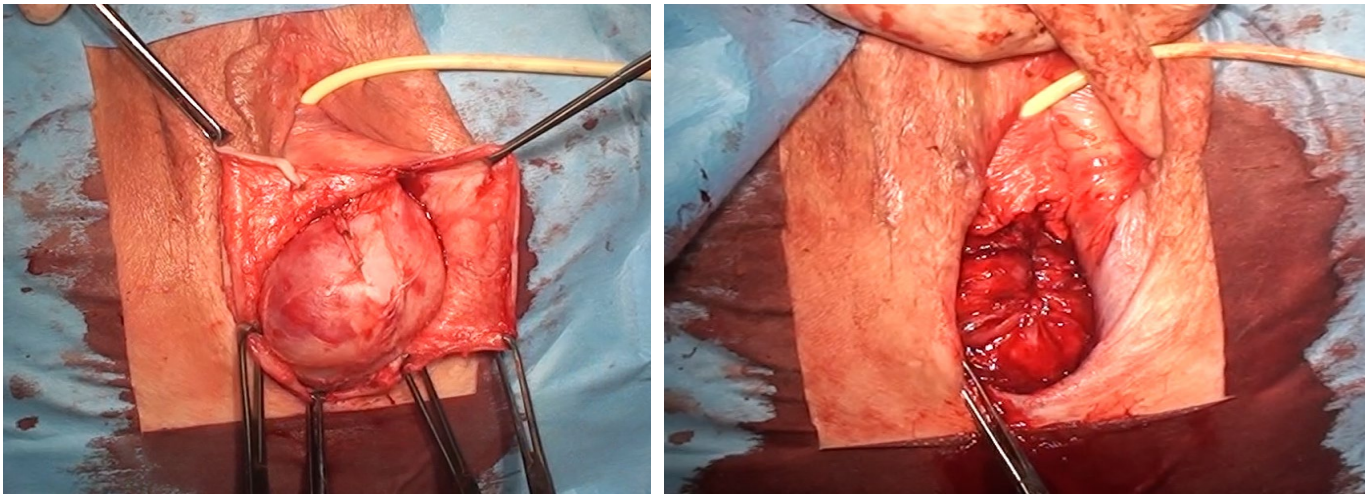

а б

Рисунок 31 - Диссекция (а) и ушивание раны (б) мочевого пузыря.

Следующим этапом выполнено сшивание везиковагинальной фасции и оставшейся после ЭлБПЭ части ректовагинальной фасции (рисунки 32 и 33).

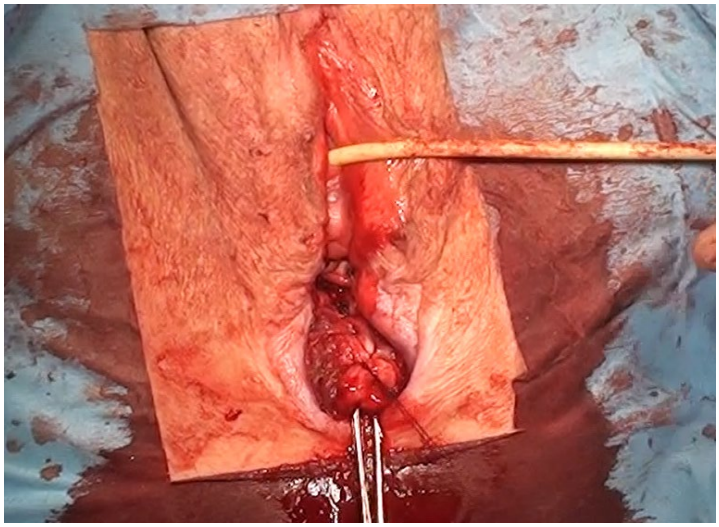

Рисунок 32 - Сшивание везиковагинальной фасции и оставшейся после ЭлБПЭ части ректовагинальной фасции.

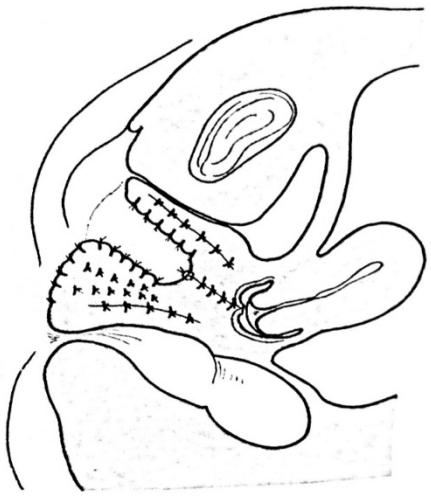

Рисунок 33 - Схематичное изображение промежности после завершения операции.

В заключение операции выполнено ушивание раны кожи (рисунки 34 и 35). В результате операции достигнут желаемый клинический эффект.

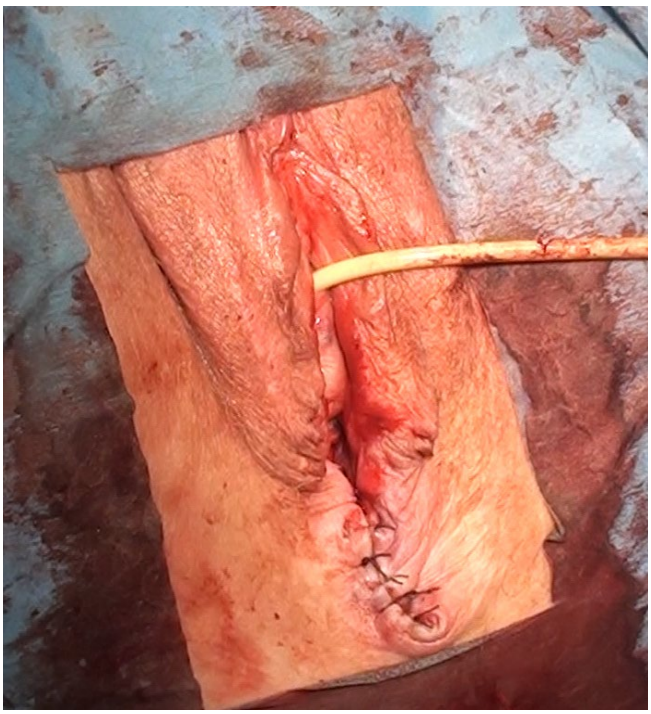

Рисунок 34 - Вид после операции.

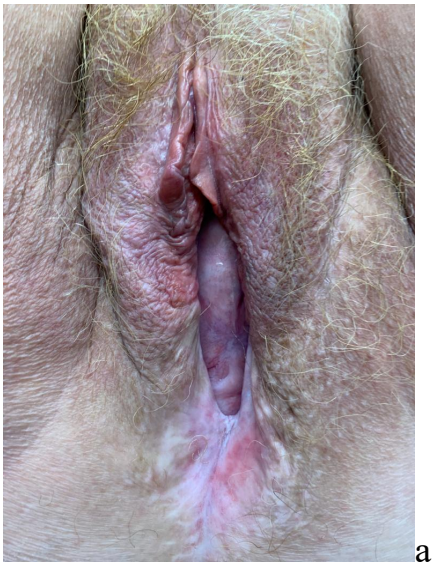

а

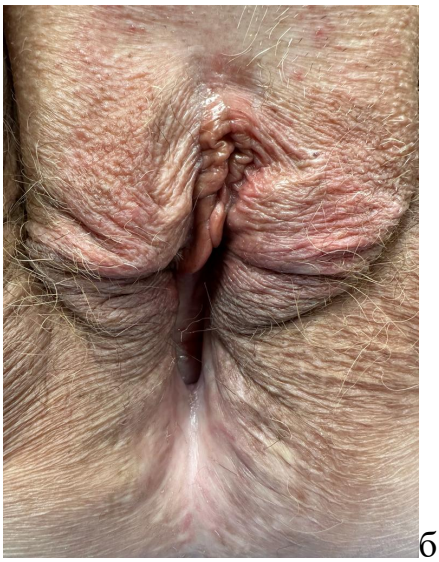

б

Рисунок 35 - Спустя 9 месяцев (а) и 3 года (б) после выполнения хирургического лечения.

Пример 2.

Пациентка Б., 55 лет. В 2017 г. установлен диагноз: рак прямой кишки T2N0M0. В 2017 г. выполнено хирургическое лечение в объеме лапароскопической БПЭ прямой кишки с формированием сигмостомы.

Послеоперационный период осложнен формированием подкожного паропроктита, нагноением раны промежности. Далее сформировался промежностно-влагалищный свищ.

В 2019 г. предъявила жалобы на ощущение инородного тела и боли в области промежности (рисунок 36).

Рисунок 36 - Состояние пациентки Б до операции.

В данном клиническом наблюдении отмечается похожая ситуация. Аналогично имелось большое количество плохо заживающих грануляций по задней стенке влагалища. В предоперационном периоде проведен 3-месячный курс эстрогенами местного действия (крем, содержащий микронизированный эстриол) со слабым положительным эффектом. Выбрана схожая хирургическая тактика, но, учитывая отсутствие соматической патологии, наличие анатомических ориентиров, первым этапом хирургического лечения была выполнена гистерэктомия, далее, после ушивания брюшной полости кисетным швом, по методике, сходной с ранее представленным клиническим наблюдением, выполнен кольпоклейзис.

На этапе гистерэктомии при хорошей визуализации анатомических структур целесообразно использование электрохирургических инструментов. Их применение при проведении влагалищной гистерэктомии имеет ряд неоспоримых преимуществ перед традиционным лигированием, а именно снижение уровня послеоперационной боли, уменьшение интраоперационной кровопотери, сокращение времени проведения операции по сравнению с традиционными методами хирургии. В результате операции достигнут желаемый клинический эффект (рисунок 37).

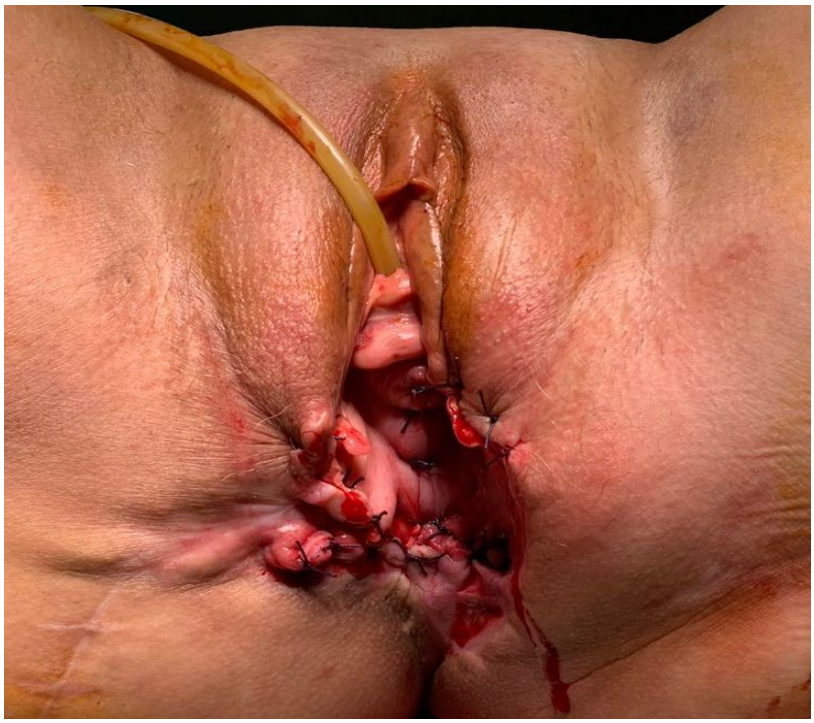

Рисунок 37 - Зона операции на 7-е сутки послеоперационного периода.

Пример 3.

Подобное заболевание нередко встречается у женщин молодого возраста, которые ставят перед хирургом задачу восстановления возможности вести половую жизнь.

Пациентка В., 36 лет. В 2015 г. установлен диагноз: рак анального канала cT4N1M0/ypT4N0M0. В 2016 г. проведено 2 цикла полихимиотерапии с химиолучевой терапией. Далее диагностировано прогрессирование опухоли, осложненное влагалищно-прямокишечным свищом.

В сентябре 2017 г. выполнена комбинированная БПЭ прямой кишки с резекцией задней стенки влагалища. Пластика задней стенки влагалища VRAM-лоскутом.

Пациентка при первичной консультации предъявляла жалобы на ощущение инородного тела в промежности, дискомфорт при половом акте. Как и в вышеописанных случаях, на задней стенке влагалища имелось большое количество грануляций, однако эти грануляции не являлись препятствием для проведения пластической операции с использованием сетчатого имплантата, так как требовалась пластика дефекта (цистоцеле) только в области передней стенки влагалища, где влагалищная фасция сохранена (рисунок 38).

Рисунок 38 - Состояние промежности пациентки В до операции.

С учетом молодого возраста пациентки, желания жить половой жизнью, отсутствия сопутствующей патологии было решено выполнить пластику с использованием сетчатого имплантата VYPRO. Особенности креплений состояли в невозможности фиксации имплантата к сакроспинальным связкам и мышцам-леваторам в связи с их отсутствием. Была выполнена фиксация

через обтураторные отверстия и к надкостнице тазовых костей (рисунки 39–42).

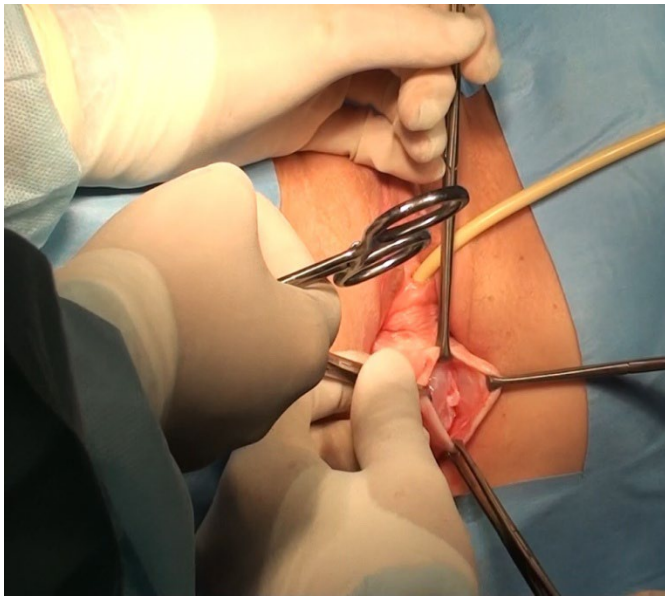

Рисунок 39 - Этап диссекции мочевого пузыря.

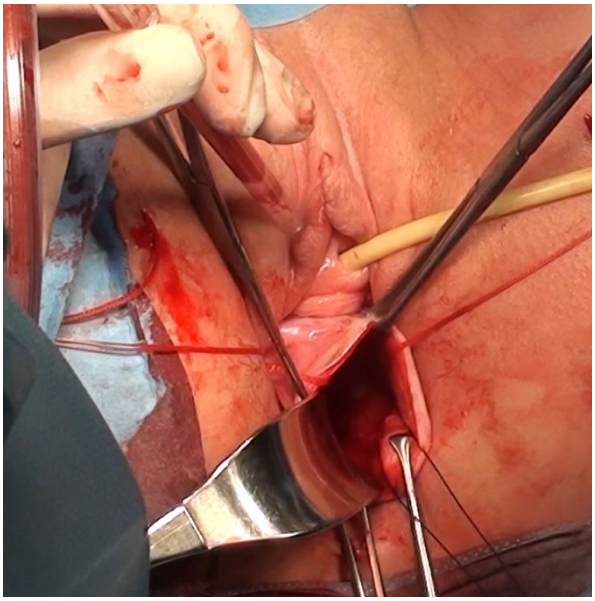

Рисунок 40 - Проведение направляющих и фиксирующих нитей для фиксации сетчатого имплантата.

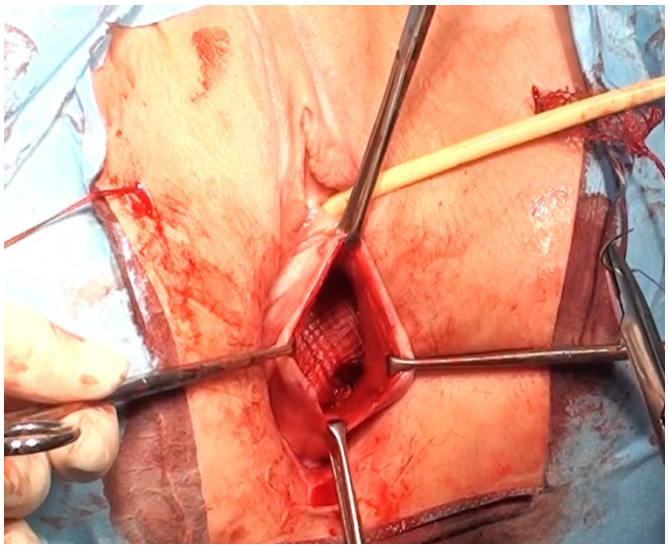

Рисунок 41 - Фиксация сетчатого импланта VYPRO.

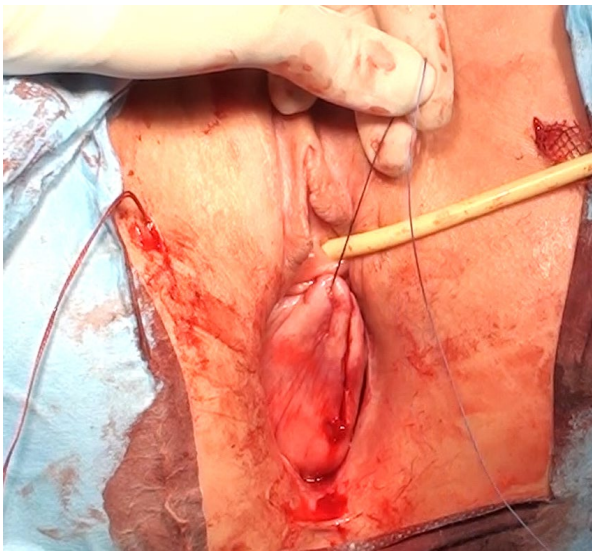

Рисунок 42 - Ушивание операционной раны.

Завершающим этапом пациентке была выполнена пластика задней стенки влагалища (рисунки 43, 44).

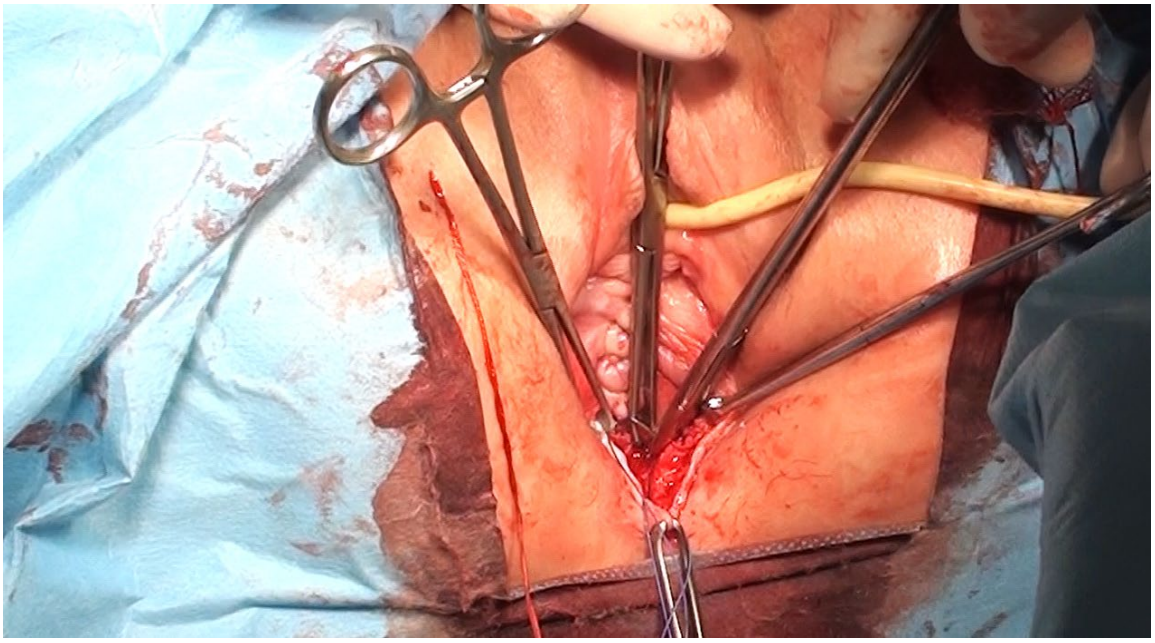

Рисунок 43 - Пластика задней стенки влагалища.

Рисунок 44 - Финальный этап операции – ушивание раны кожи.

В связи с наличием грануляций, большим натяжением тканей и отсутствием леваторов выполнить одномоментную коррекцию в достаточном объеме не представлялось возможным по причине большого риска несостоятельности операционных швов (рисунок 45).

Рисунок 45 - Через 4 месяца после первого этапа хирургического лечения.

Через 4 месяца по желанию пациентки был проведен второй этап хирургического лечения, который заключался в пластике задней стенки влагалища в целях увеличения глубины влагалища и уменьшения размеров преддверия влагалища (рисунки 46-48). Реконструкцию задней стенки влагалища в данной ситуации возможно выполнить только за счет жировой ткани и кожи. Основные трудности выполнения пластики в данном случае связаны с отсутствием мышц-леваторов и наличием грануляций в зоне, перенесенной ранее ЭлБПЭ.

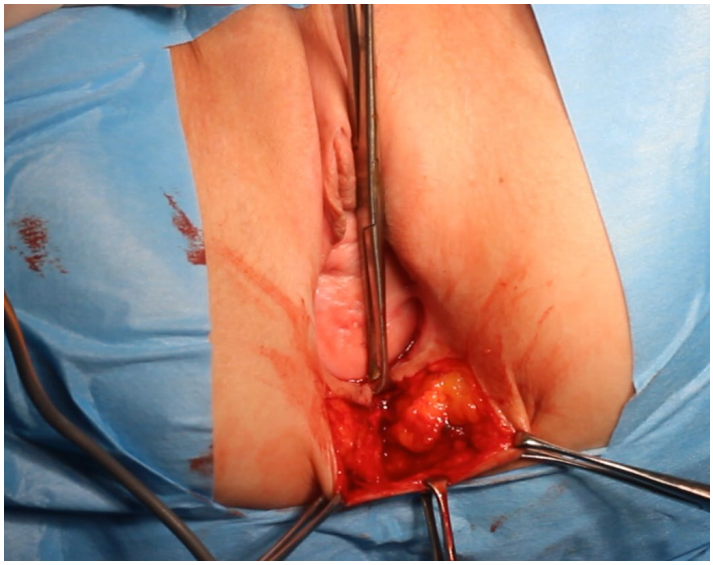

Рисунок 46 - Этап диссекции тканей.

Рисунок 47 - Реконструкция задней стенки влагалища.

Рисунок 48 - Финальный этап операции – ушивание раны кожи.

Результатом операции через 1 месяц после ее проведения пациентка удовлетворена (рисунок 49). Находится под наблюдением оперирующего хирурга.

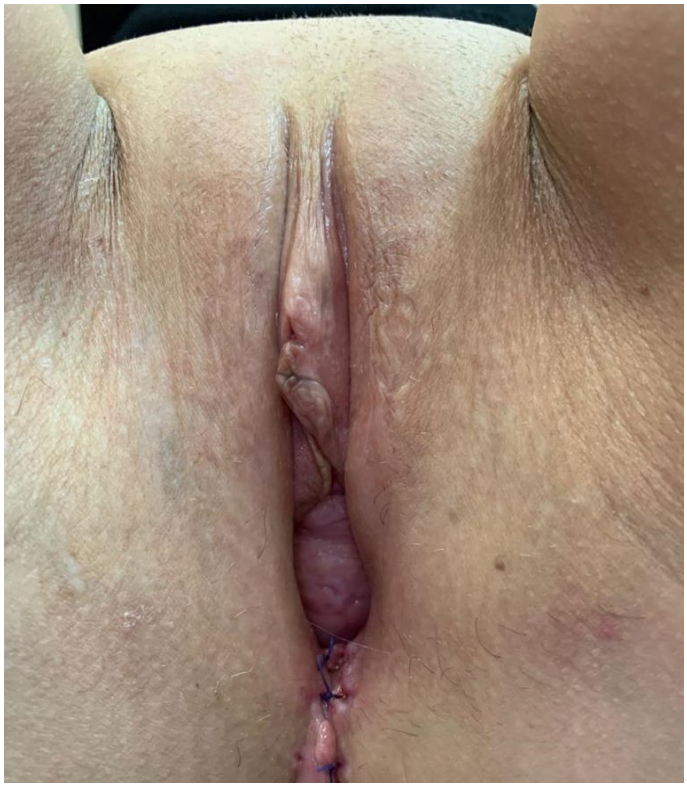

Рисунок 49 - Результат операции через 1 месяц.

3.2.2 Пролапс тазовых органов после лапароскопически-ассистированной брюшно-промежностной экстирпации прямой кишки

Реконструктивно-пластические операции при ПТО после лапароскопически-ассистированной брюшно-промежностной экстирпации прямой кишки имеют ряд особенностей, которые лучше всего проилюстрировать конкретными примерами.

Пример 4.

Пациентка Г. 63 лет. В анамнезе лапароскопически-ассистированная гемиколэктомия слева по причине рака прямой кишки с трансанальным удалением Виллезной опухоли прямой кишки. По результатам гистологического исследования обнаружен рост аденокарциномы в массе Виллезной опухоли, В связи с чем выполнена лапароскопически-ассистированная экстирпация прямой кишки.

В послеоперационном периоде через 3 месяца появились боли внизу живота и промежности. Выполнено МРТ малого таза. По данным МРТ

картина состояния после тотальной гистерэктомии. экстирпации прямой кишки, гемиколэктомии слева. скопление жидкости в ложе удаленной кишки.

Учитывая МРТ картину, анамнез и жалобы пациентки запланировано хирургическое лечение в объеме: Лапароскопически-ассистированная промежностная пластика тазового дна.

Первым этапом пациентке выполнена диагностическая лапароскопия, с целью оценки состояния тазового дна со стороны брюшной полости (рисунок 50).

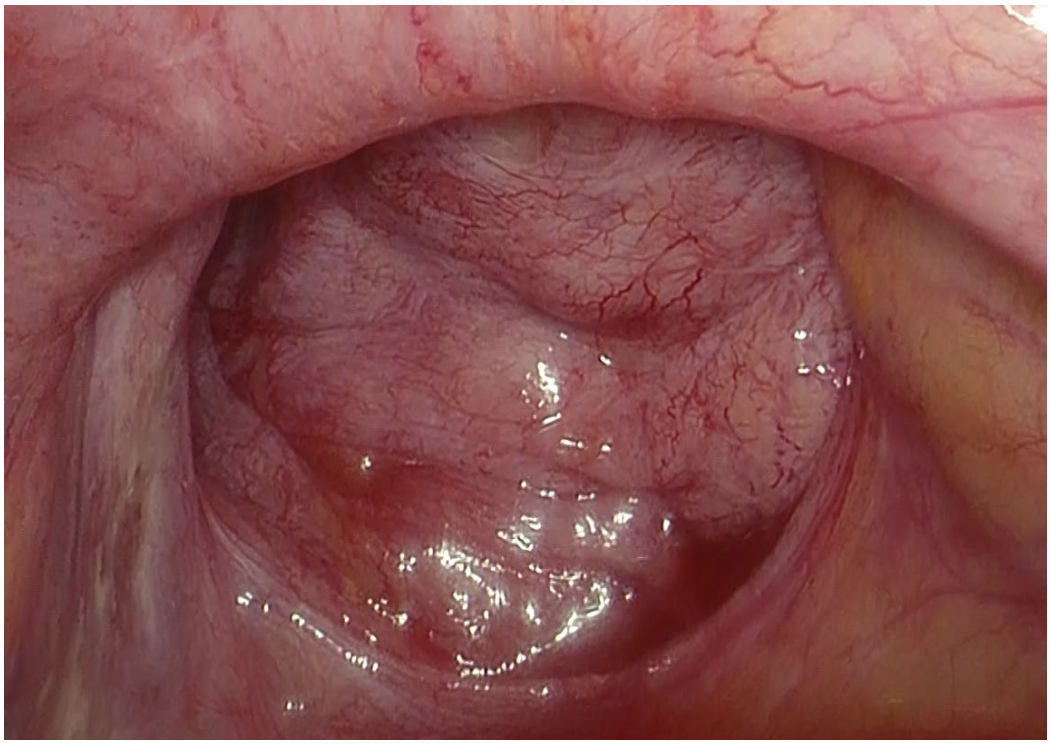

Рисунок 50 - Вид малого таза при проведении диагностической лапароскопии.

Далее выполнен разрез в области грыжи промежности и диссекция подкожной клетчатки (рисунки 51 и 52).

Рисунок 51 - Этап разреза в области грыжи промежности.

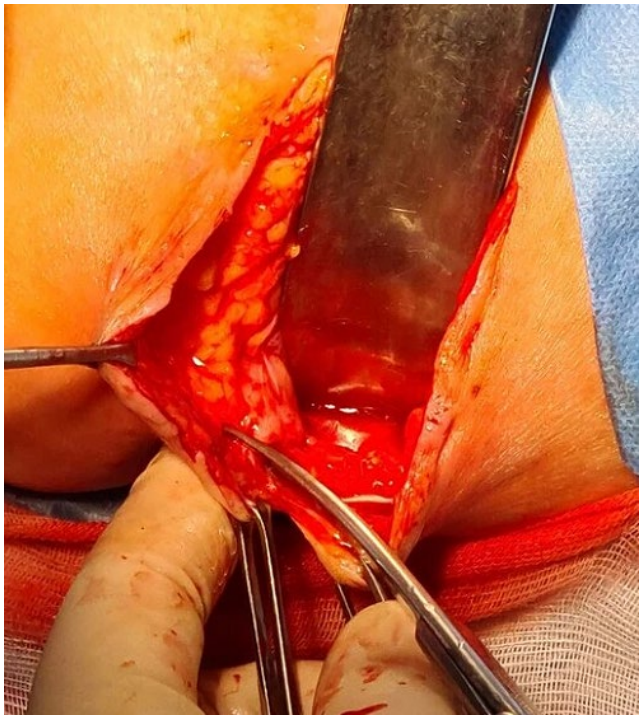

Рисунок 52 - Этап диссекции клетчатки промежности.

После диссекции клетчатки промежности в области грыжи и получения доступа к брюшине Дугласова пространства было выполнено её (брюшины) ушивание с помощью иглы Берси под лапароскопическим контролем хода мочеточников и сосудов малого таза (рисунки 53-55).

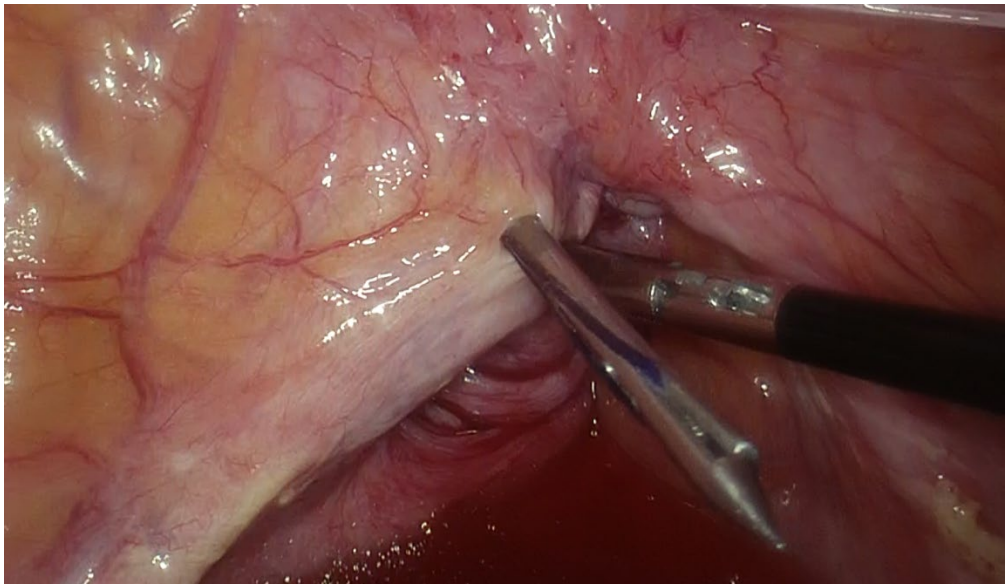

Рисунок 53 - Прошивание брюшины иглой Берси со стороны малого таза.

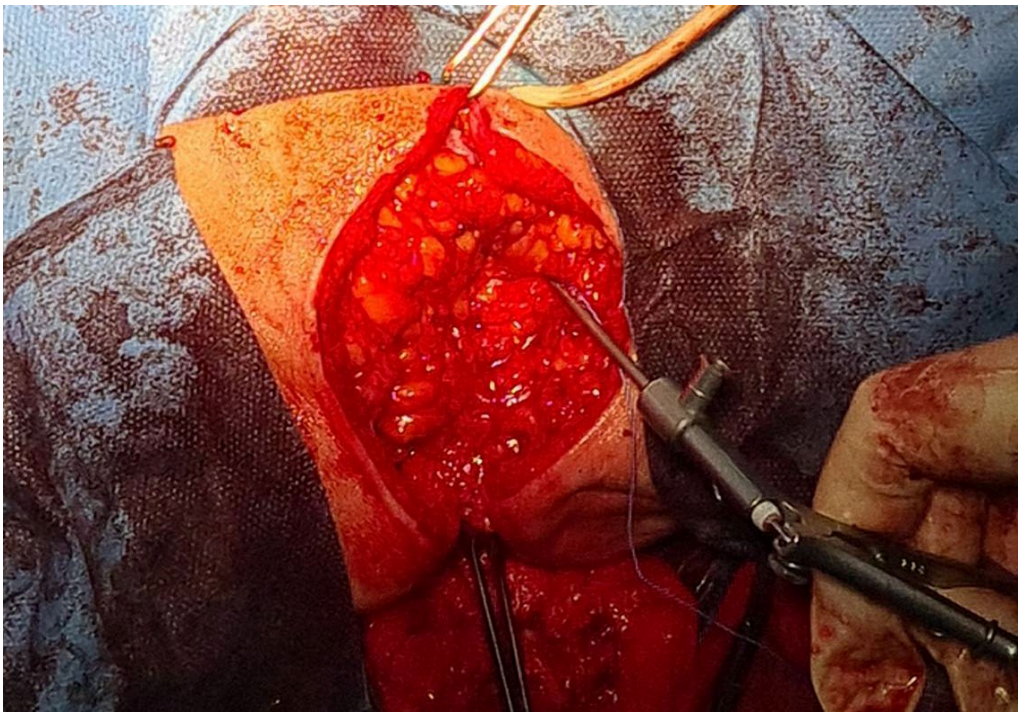

Рисунок 54 - Прошивание брюшины иглой Берси со стороны промежности.

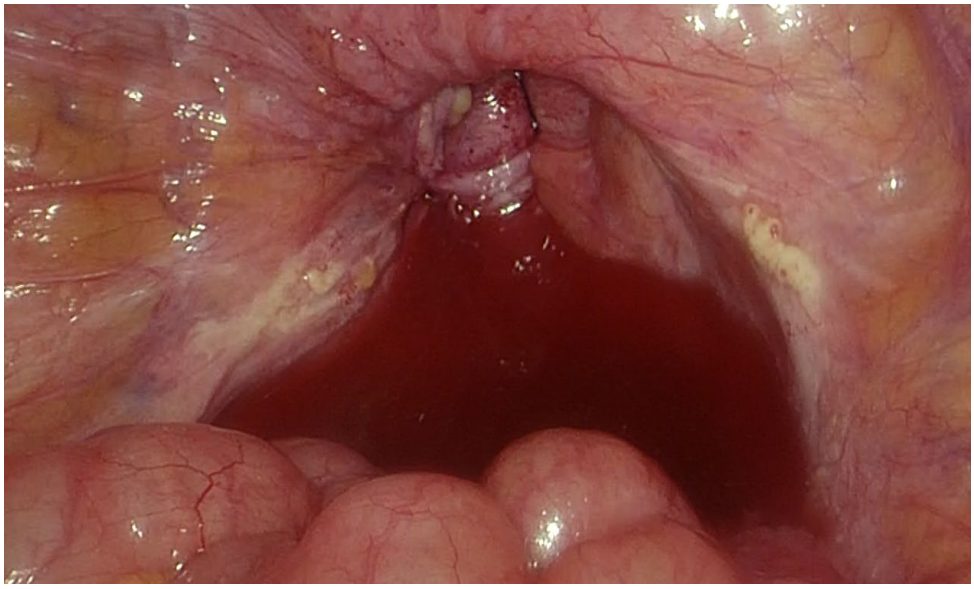

Рисунок 55 - Малый таз после ушивания.

Следующим этапом проведено послойное ушивание брюшины прямокишечно-маточного пространства кисетными швами со стороны промежности с погружением ее вглубь раны, что позволило значимо уменьшить выпячивание в области промежности (рисунок 56).

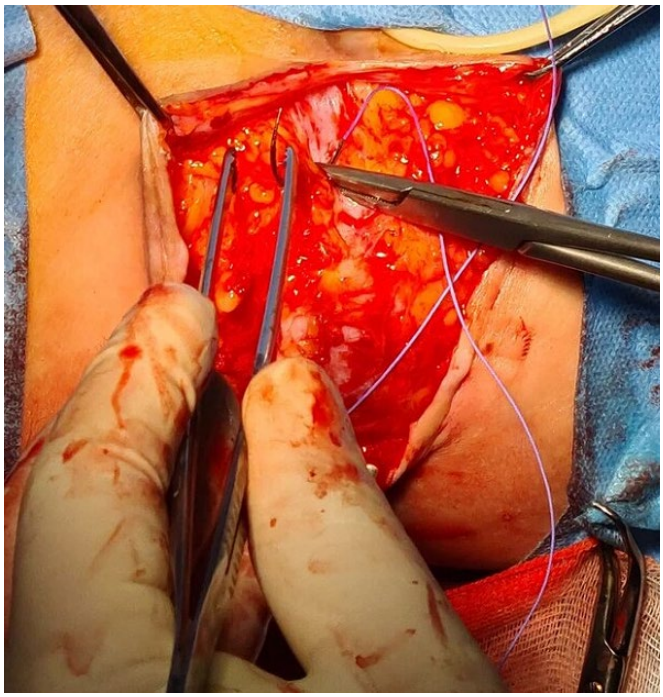

Рисунок 56 - Ушивание раны брюшины прямокишечно-маточного пространства кисетным швом.

Затем выполнено ушивание подкожно-жировой клетчатки и кожи со стороны промежности (рисунок 57).

Рисунок 57 - Вид после ушивания раны кожи

Последним этапом хирургического лечения выполнена установка сетчатого имплантата между брюшной полостью и малым тазом с целью предотвратить опущение толстого кишечника в оставшуюся полость, что приводило к появлению у пациентки болевого синдрома. С данной целью использовался эндопротез для интраабдоминальной пластики вентральных грыж (рисунки 58 и 59).

Рисунок 58 - Сетчатый имплантат.

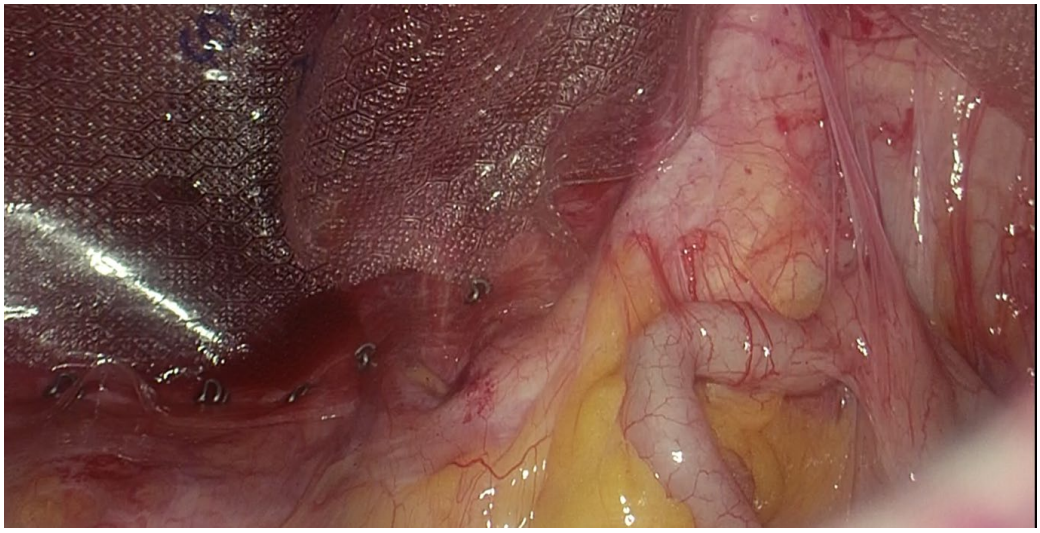

Рисунок 59 - Установка сетчатого имлантата между брюшной полостью и малым тазом.

3.3 Хирургическое лечение пролапса культи шейки матки

Пример 5.

Пациентка Д. 67 лет. Из анамнеза в 2005г по поводу множественной миомы матки выполнена лапароскопическая субтотальная экстирпация матки.

С 2015г. отмечает появление жалоб на чувство инородного тела в промежности, недержание мочи при кашле, чихании, физических нагрузках (рисунок 60).

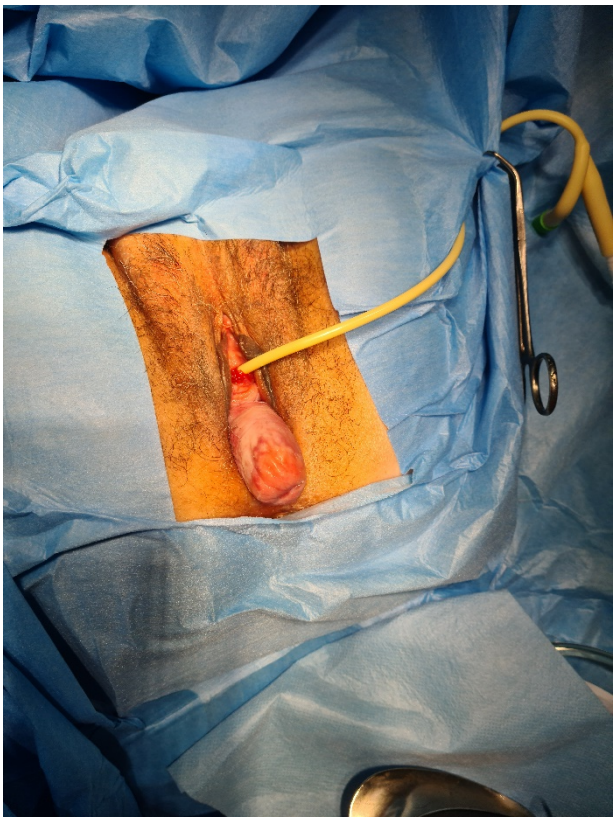

Рисунок 60 - Вид промежности

до операции.

После предварительной обработки кожи промежности и слизистой влагалища антисептическим раствором проводилась экспозиция шейки матки в зеркалах. Захватывая переднюю губу шейки матки пулевыми щипцами, осуществлялось ее низведение вниз (Рисунок 15). Подъемником переднего свода проводилось оттягивание и растягивание передней стенки влагалища, с одномоментным оттягиванием пулевых щипцов вниз. Затем проводилась гидропрепаровка слизистой сводов влагалища, используя раствор вазоконстриктора для минимизации кровопотери. Выполнялось рассечение слизистой влагалища в области сводов радиальным разрезом. После рассечения слизистой оболочки влагалища мочевой пузырь и прямая кишка тупо смещались краниально (рисунок 61).

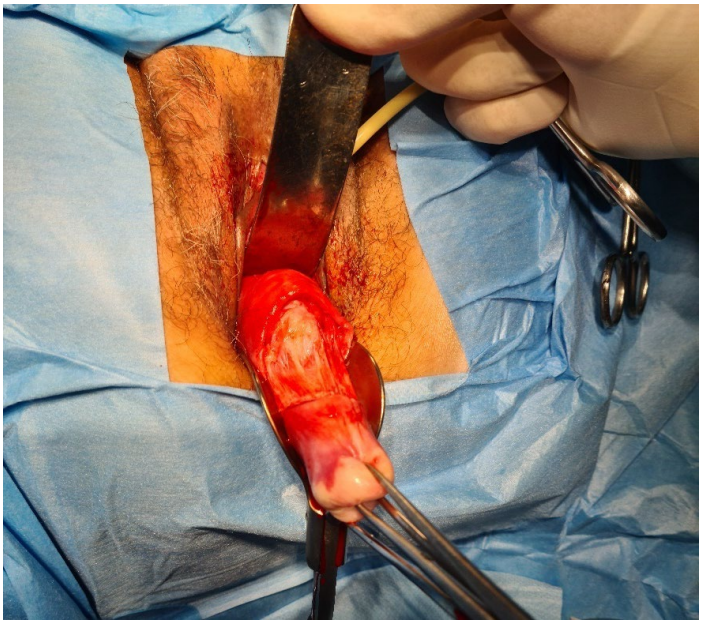

Рисунок 61 - Смещение мочевого пузыря краниально.

Затем проводилось вскрытие пузырно-маточной складки и выполнение передней кольпотомии. Далее выполнялась задняя кольпотомия – шейку матки низводили вверх, подъемник извлекали из влагалища. Скальпелем выполняли разрез по переходной складке. Затем пинцетом захватывали складку брюшину заднего дугласова пространства и вскрывали ее ножницами (рисунок 62).

Рисунок 62 - Задняя кольпотомия

После выполнений задней кольпотомии поэтапно коагулировались и пересекались кардинальные, крестцово-маточные связки, маточные сосуды. и выполнялась трахелэктомия (рисунки 63 и 64).

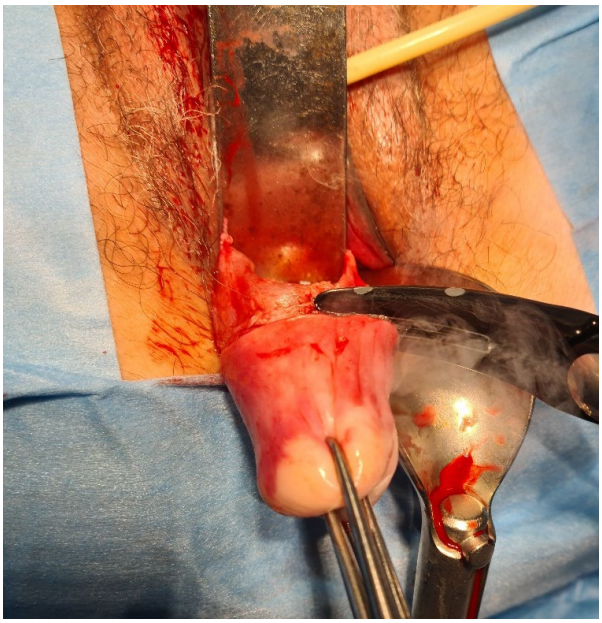

Рисунок 63 – Трахелэктомия.

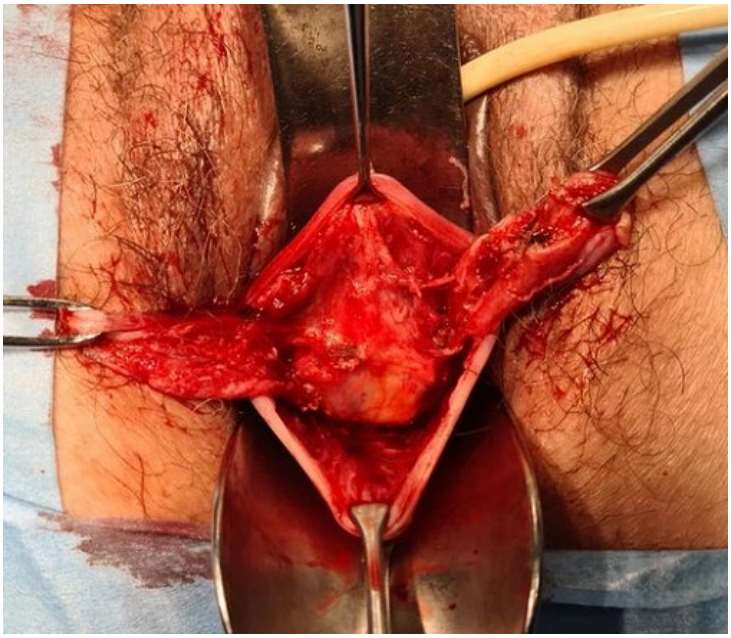

Рисунок 64 - Вид раны после трахелэктомии.

После выполнения трахелэктомии проводилось ушивание культей связок и перитонизация брюшной полости и ушивание слизистой влагалища (рисунки 65 и 66).

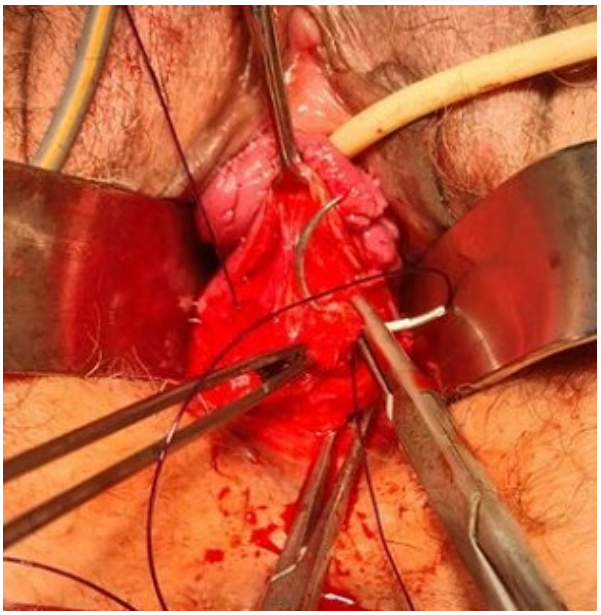

Рисунок 65 - Перитонизация и ушивания культей связок.

Рисунок 66 - Вид раны после ушивания раны слизистой оболочки влагалища.

3.4 Хирургическое лечение рецидива пролапса тазовых органов после установки системы Prolift

Пример 6.

Пациентка Е. 69 лет. Из анамнеза: в 2020 г. по поводу пролапса тазовых органов выполнена влагалищная гистерэктомия, забрюшинная влагалищная кольпопексия с применением системы Prolift. С 2022 г. вновь отмечает появление жалоб на чувство инородного тела в промежности.

Первым этапом выполнена гидропрепаровка стенок влагалища (рисунок 67).

Рисунок 67 – Гидропрепаровка.

Далее выполнен разрез передней стенки влагалища, визуализирован ранее установленный имплантат и острым путем выполнена его диссекция от окружающих тканей и последующее иссечение (рисунок 68).

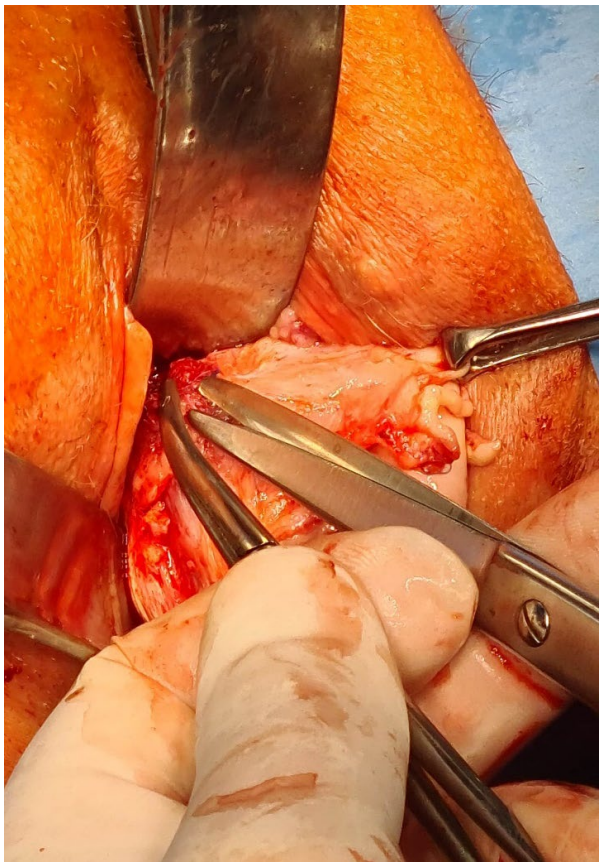

Рисунок 68 - Иссечение ранее установленного имплантата.

Далее выполняется радиальная диссекция слизистой оболочки стенок влагалища. Отсепарованный эпителий влагалища удаляется с последующим наложением кисетных швов на рану (рисунок 69).

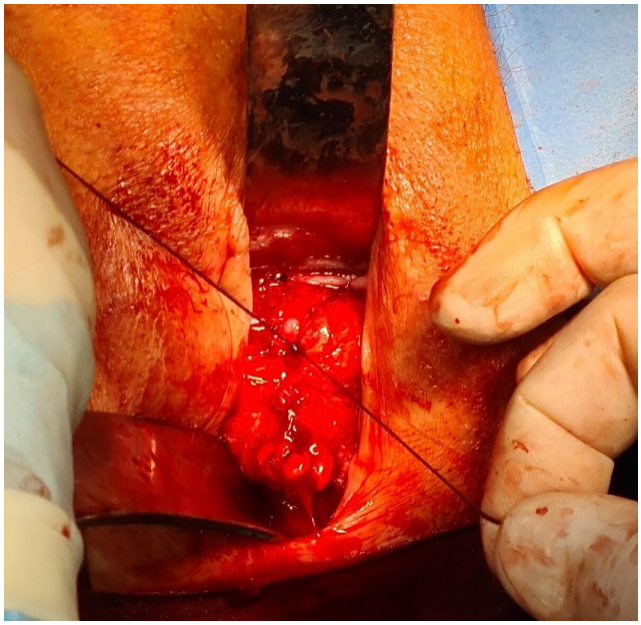

Рисунок 69 - Наложение кисетных швов.

Далее нитью монокрил 1.0 проводится последующая имбрикация мускулатуры и слизистой влагалища в передне-заднем направлении, позволяя тем самым создать опорную тканевую перегородку (рисунок 70).

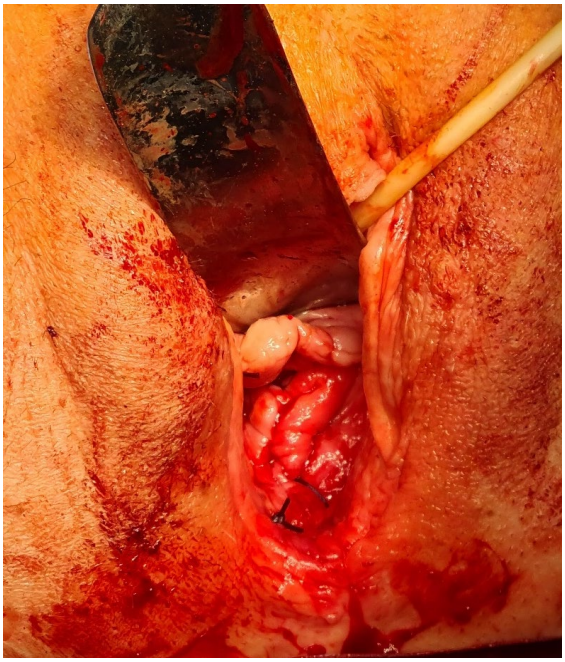

Рисунок 70 - Ушивание раны слизистой оболочки влагалища.

Последним этапом выполнена леваторопластика (рисунок 71).

Рисунок 71 - Вид после операции.

3.5 Операция забрюшинной влагалищной кольпопексии с применением системы Prolift (группа сравнения)

Операция начинается с выполнения гистерэктомии, затем следует установка передней и задней частей имплантата (рисунок 72).

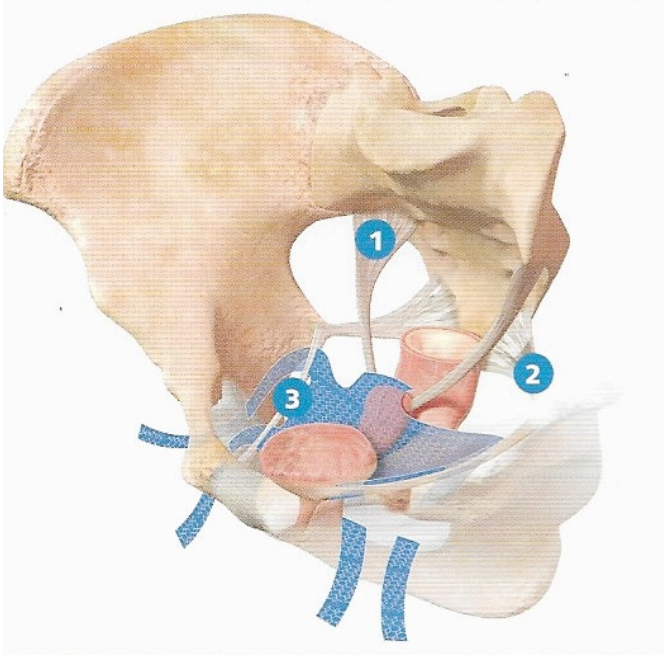

Рисунок 72 - Схема установки системы Prolift.
(1 – крестцово-маточная связка, 2 - сакроспинальная связка, 3 – сухожильная дуга париетальной фасции малого таза)

Гистерэктомия. После предварительной обработки кожи промежности и слизистой влагалища антисептическим раствором проводилась экспозиция шейки матки в зеркалах, далее проводилась гидропрепаровка слизистой сводов влагалища, используя раствор вазоконстриктора для минимизации кровопотери. Влагалищная гистерэктомия производится стандартно из парацервикального разреза. Рекомендуется взять на лигатуры культи крестцово-маточных связок или кардинальных связок, которые впоследствии могут использоваться для фиксации синтетического импланта.

Производится диссекция передней стенки влагалища. Стенку влагалища от мочевого пузыря диссектируют тупым и острым путем в обе стороны с целью максимального обнажения сухожильной дуги фасции таза, находящейся между симфизом и седалищной остью (рисунок 73).

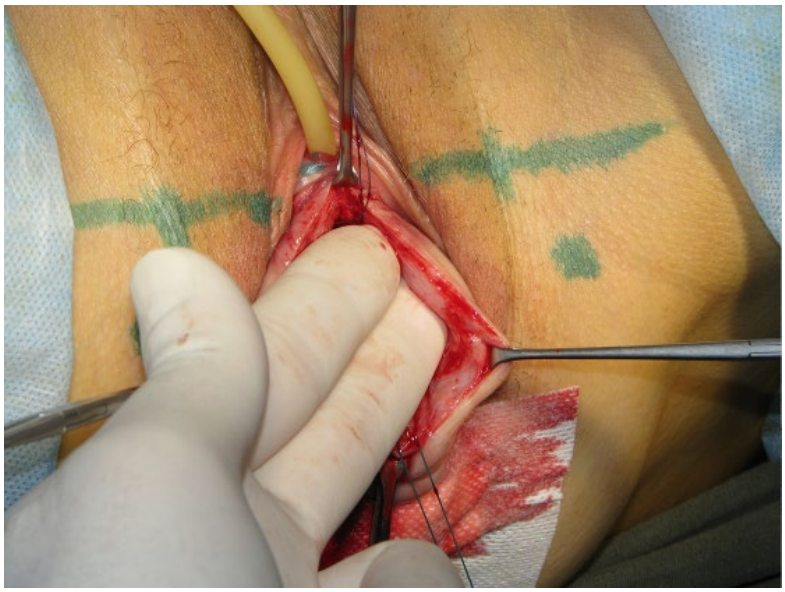

Рисунок 73 - Диссекция передней стенки влагалища.

Далее на этапе определения точек кожных разрезов, одна из них позиционируется на уровне наружного отверстия уретры в пахово-бедренной складке, вторая – на 2 см ниже и 1 см латерально от первой (рисунок 74, а). Те же точки отмечают на противоположной стороне, и после этого проводят кожные разрезы длиной 0,3 - 0,5 см. На следующем этапе вводят перфоратор в пластиковой канюле через первую точку снаружи внутрь, проникая сквозь запирательное отверстие в его передне-медиальном крае. Производится перфорация сухожильной дуги фасции таза на 1-2 см латеральнее ее медиального конца. После выполнения этой процедуры перфоратор извлекают, оставляя канюлю в мягких тканях малого таза. Через эту канюлю проводят синюю струну с петлей на конце (рисунок 74, б).

Далее, с использованием того же метода, осуществляется введение перфоратора в пластиковой канюле через вторую точку, проходя сквозь запирательное отверстие в его задне-медиальном крае. Продвигаясь вдоль стенки таза перед внутренней запирательной мышцей и перфорируя сухожильную дугу на расстоянии 1-2 см перед седалищной остью. После извлечения перфоратора, оставляют канюлю в мягких тканях малого таза. Через эту канюлю вводят синюю струну с петлей на конце. Этот процесс повторяется с противоположной стороны. Каждый этап тщательно

контролируется пальцами второй руки хирурга, обеспечивающими защиту мочевого пузыря от возможных повреждений со стороны перфоратора.

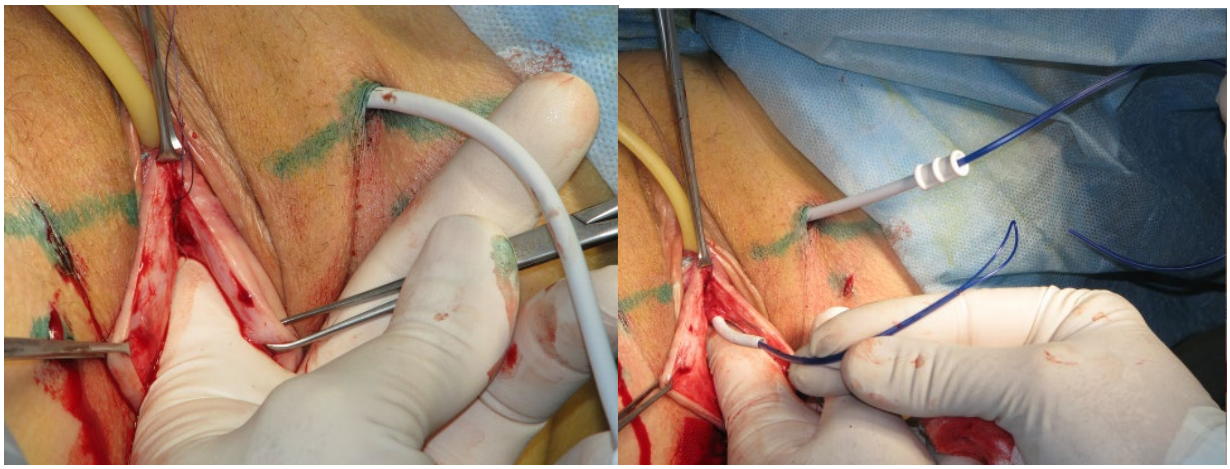

а б

Рисунок 74 а,б - Проведение перфоратора через мягкие ткани и запирательную мембрану

Диссекция задней стенки влагалища. Не достигая задней спайки на 2-3 см. и проведя гидропрепаровку, выполняется разрез задней стенки влагалища. Края разреза захватывают на зажимы Алиса. Стенку влагалища тупым и острым способом отсекают от передней стенки прямой кишки и производят диссекцию ишио-ректального пространства с обеих сторон до визуализации сакроспинальной связки (рисунок 75). В случае наличия "большого" ректоцеле на переднюю стенку прямой кишки налагается кисетный шов с целью уменьшения его размеров.

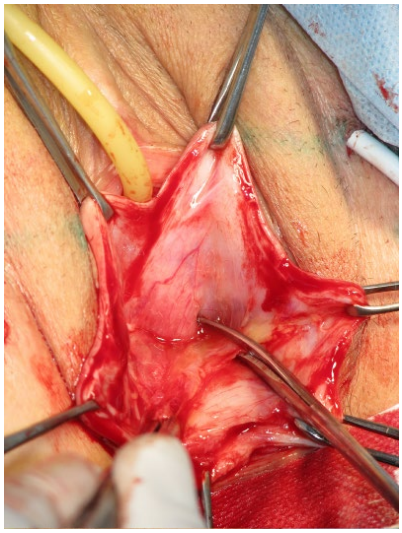

Рисунок 75 - Диссекция задней стенки влагалища.

Затем на коже перианальной области отмечают точки кожных разрезов: 3 см латерально и 3 см вниз от ануса с обеих сторон, выполняют кожные разрезы длиной 0,5 см. Перфоратор в белой пластиковой канюле проводят снаружи вовнутрь, из кожного разреза через ишиоректальную ямку, и прокалывают крестцово-остистую связку на 3 см медиальнее седалищной ости (рисунок 76). При этом пальцы другой руки хирурга одновременно защищают прямую кишку и контролируют правильный ход перфоратора.

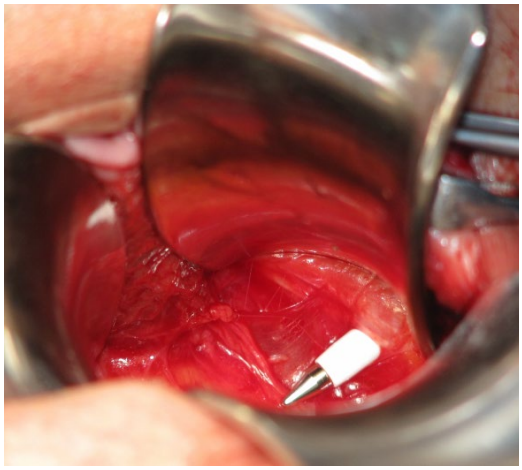

а

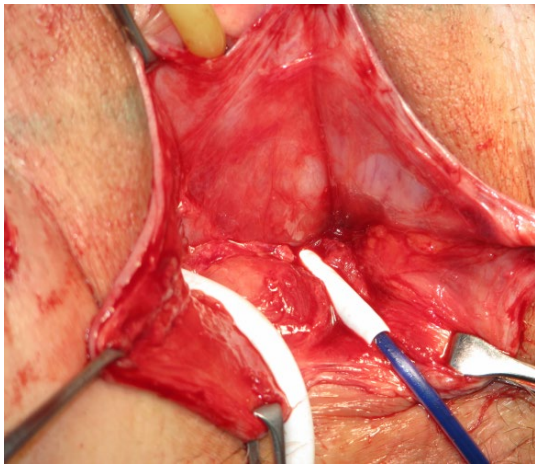

б

Рисунок 76 - Проведение перфоратора через мягкие ткани и крестцово-остистую связку.

После перфорации связки перфоратор извлекают М3 канюли, которая остается в связке и мягких тканях малого таза. Через эту канюлю проводят синюю струну с петлей.

Размещение проленового импланта Prolift total начинается спереди. Переднюю часть полипропиленовой сетки укладывают на переднюю стенку мочевого пузыря (цистоцеле). Дистальные концы четырех её рукавов проводят в петли, расположенные на концах синих струн, протягивают их вместе с рукавами через установленные канюли. Таким образом, осуществляется фиксация сетки без натяжения за сухожильную дугу фасции таза. Рукава передней части протеза выводят на кожу промежности. «Тело» сетки фиксируют 1-2 рассасывающимися швами К краям пузырно-влагалищной фасции (рисунок 77). Среднюю часть импланта располагают в

разрезе задней стенки влагалища и фиксируют 2 узловыми швами к культям крестцово-маточных/кардинальных связок.

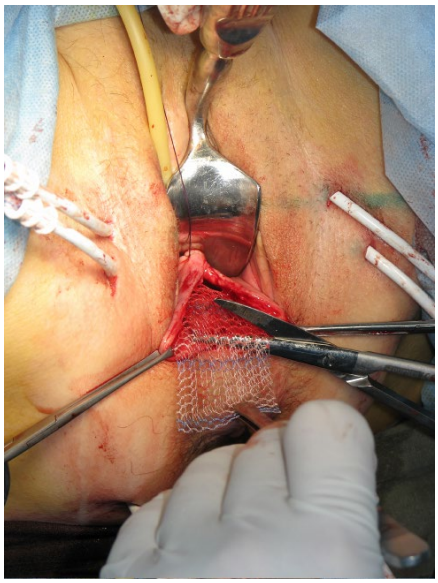

а

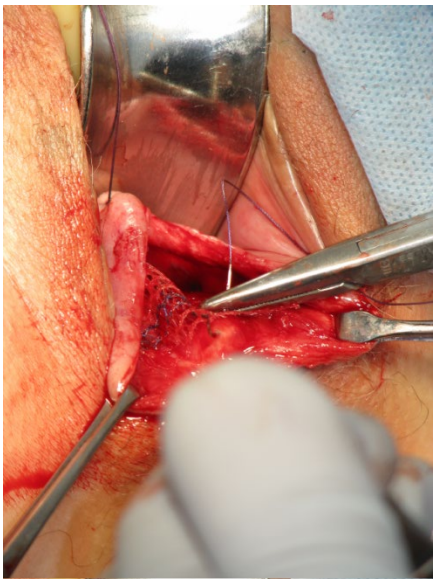

б

Рисунок 77 - Размещение проленового имплантата Prolift total.

Заднюю часть импланта расправляют на прямой кишке, два её рукава аналогичным образом проводят в петли, расположенные на концах синих струн, и протягивают их вместе с рукавами через установленные канюли. Имплант фиксируют к краям ректовагинальной фасции 1-2 рассасывающимися швами.

Рану промывают раствором антисептика, далее проводят ушивание непрерывными или отдельными швами краев стенки влагалища. При этом не проводят иссечение избыточных тканей в области расположения сетки. При наличии показаний возможно выполнение леваторопластики. Избыток сетки рукавов срезают над кожей. Конечным этапом операции, с целью улучшения гемостаза, а также для лучшего расправления импланта в полости малого таза, проводят тугое тампонирование влагалища со стерильным вазелиновым маслом.

ГЛАВА 4

АНАЛИЗ БЛИЖАЙШИХ И ОТДАЛЁННЫХ РЕЗУЛЬТАТОВ ОПЕРАТИВНОГО ЛЕЧЕНИЯ

Ретроспективный анализ пациенток группы сравнения, которым выполнялось хирургическое лечение ПТО сетчатым имплантатом показал эффективность операции на уровне 95,7 %. Однако стоит отметить значимо большее количество осложнений в послеоперационном периоде, по сравнению со основной группой.

За период наблюдения от 1 до 5 лет в группе сравнения у пациенток, перенесших коррекцию ПТО сетчатым имплантатом выявлено 3 случая рецидивирования пролапса (4,3 %). Выявлено 2 случая эрозии слизистой влагалища в зоне установки слинга (2,9 %). Так же отмечено 4 случая появления хронической тазовой боли в послеоперационном периоде – 5,7 %. 3 пациентки отмечали жалобы на диспареунию, что составило 4.3 %.

При этом в основной группе за аналогичный период наблюдения отмечается лишь 1 случай тазовой боли у пациентки, которой выполнена модифицированная операция кольполейзис (таблица 10).

Таблица 10 – Отдаленные результаты (1 – 5 лет), n (%) / (95 % ДИ)

Болевой синдром	Подгруппа А (рецидивные) (n = 38)	Подгруппа Б (ЭлБПЭ) (n = 15)	Подгруппа В (Осложненные) (n = 17)	Группа сравнения (n = 70)
Опущение стенок влагалища (рецидив)	0 (0,0) / (0,0-9,2)	0 (0,0) / (0,0-20,4)	0 (0,0) / (0,0-18,4)	3 (4,3) / (1,5-11,9)
Эрозия слизистой в области имплантата	-	-	-	2 (2,9) / (0,8-9,8)
Тазовая боль	0 (0,0) / (0,0-9,2)	1 (6,7) / (1,2-29,8)	0 (0,0) / (0,0-18,4)	4 (5,7) / (2,2-13,8)
Болезненный половой акт	-	-	-	3 (4,3) / (1,5-11,9)

Длительность операций в основной группе варьировалась от 45 до 85 минут и составила 62±9 минут.

В подгруппе рецидивных форм длительность хирургического вмешательства составляет 62±9 мин., в подгруппе пациенток после ЭлБПЭ – 63±10 мин., в подгруппе пациенток с осложнёнными формами ПТО время операции составило 59±8 минут

У пациенток группы сравнения длительность оперативного лечения составила не превышало 110 минут и составило в среднем 75±19 мин. (p<0,001) (таблица 11).

Таблица 11 – Длительность хирургического лечения в группах (M ± SD)

Показатель	Подгруппа А (рецидивные) (n = 38)	Подгруппа Б (ЭлБПЭ) (n = 15)	Подгруппа В (Осложненные) (n = 17)	Группа сравнения (n = 70)	p(F)
Время операции (мин.)	62±9	63±10	59±8	75±19	< 0,001

Кровопотеря во время операции не превысила 250 мл ни в одном случае в основной группе и составила 143±48 мл (таблица 12).

Таблица 12 – Кровопотеря во время операции (M ± SD)

Показатель	Основная группа (n = 70)	Группа сравнения (n = 70)	p
Кровопотеря (мл)	143±48	286±47	< 0,001

В то же время в группе сравнения максимальные значения кровопотери были достоверно выше и ровнялись 286±47 мл (p <0,001) (таблица 13).

Таблица 13 – Кровопотеря во время операции в группах исследования (M ± SD)

Показатель	Подгруппа А (рецидивные) (n = 38)	Подгруппа Б (ЭлБПЭ) (n = 15)	Подгруппа В (Осложненные) (n = 17)	Группа сравнения (n = 70)	p(F)
Кровопотеря (мл)	140±40	198±34	102±22	286±47	< 0,001

Часть пациенток предъявляли жалобы на тянущие боли внизу живота после операции: в первые сутки после операции в основной группе 69 человек (98,6 %), в группе сравнения 70 человек (100 %). К 3 суткам жалобы на боли после операции предъявляли 23 пациентки (32,9 %) основной группы и 27 пациенток (38,6) группы сравнения. Стоит отметить, что в основной группе исследования наибольшее количество данных жалоб отмечалось у пациенток подгруппы Б – 66,7 %, что мы связываем с большой раневой поверхностью после операции. У всех пациенток швы заживали первичным натяжением.

Продолжительность койко-дня в основной группе не превышала 5 койко-дней, причем основную часть пациентов выписанных на 4-5 сутки составили пациентки подгруппы Б, что мы связываем с особенностями анамнеза в связи с ранее перенесенной операции по поводу ЭлБПЭ, большей раневой поверхности, по сравнению с другими группами и как следствие более выраженному болевому синдрому в раннем послеоперационном периоде. В то время как продолжительность койко-дня в группе сравнения достигала до 7 койко-дней (таблица 14).

Таблица 14 – Число койко-дней в группах исследования (M ± SD)

Показатель	Подгруппа А (рецидивные) (n = 38)	Подгруппа Б (ЭлБПЭ) (n = 15)	Подгруппа В (Осложненные) (n = 17)	Группа сравнения (n = 70)	p(F)
Койко-день	2,6±0,7	3,8±0,8	2,7±0,7	4,0±1,0	< 0,001

Таким образом, по полученным нами данным, использование имплантатов для коррекции ПТО и СНМ является эффективным направлением в хирургическом лечении указанной патологии, сопряжённым, однако, с риском возникновения ИАО. Кроме того, использование имплантатов ассоциировано с увеличением длительности оперативного вмешательства и объёма кровопотери. Вместе с тем, полный отказ от использования имплантатов наиболее эффективен у пациенток, не планирующих после оперативного вмешательства возобновлять половую жизнь. Соответственно выбор метода и объёма оперативного вмешательства должен быть максимально персонифицирован.

ГЛАВА 5

МОРФОЛОГИЧЕСКИЕ И ИММУНОГИСТОХИМИЧЕСКИЕ ОСОБЕННОСТИ ТКАНЕЙ ВЛАГАЛИЩА И КРЕСТЦОВО-МАТОЧНЫХ СВЯЗОК У ПАЦИЕНТОК С АТИПИЧНЫМИ ФОРМАМИ ПРОЛАПСА ТАЗОВЫХ ОРГАНОВ

Нами были проведены морфологическое и иммуногистохимическое исследование и сравнение препаратов тканей влагалища и крестцово-маточных связок у подгрупп пациенток с атипичными формами пролапса тазовых органов, которым выполнялась модифицированная операция кольпоклейзис. Задачей данного этапа исследования было изучение гистологических и иммуногистохимических особенностей представленных тканей.

5.1 Морфологические особенности тканей влагалища и крестцово-маточных связок у пациенток с атипичными формами пролапса тазовых органов

Макроскопическая характеристика. Исследуемый материал представляют собой фрагменты тканей влагалища, взятые в области сводов влагалища (медиальный биоптат) и в области боковой стенки влагалища на уровне края пролапса (латеральный биоптат), а также фрагменты крестцово-маточных связок у тех пациенток, которым в ходе хирургического лечения выполнялась гистерэктомия.

Микроскопическая характеристика. Для проведения гистологического исследования операционный материал фиксировали в 10% нейтральном формалине с pH 7.2. Далее, производилась обезвоживание с использованием автоматической станции Leica TP1020, после чего материал заливали в парафин в соответствии с

общепринятой гистологической схемой. Изготавливались срезы толщиной 3-5 мкм из полученных блоков.

Для обзорной окраски применяли гематоксилин и эозин. Гистологическое исследование выполнялось при увеличениях ×100, ×200 и ×400 с использованием микроскопа Olympus CX 31 (Япония). При световой микроскопии оценивали строение полученных препаратов стенки влагалища, проводилась верификация и оценка строения слоев слизистой оболочки влагалища, наличие или отсутствие гистологических признаков воспалительных и патологических изменений. При микроскопическом исследовании тканей влагалища материал представлял собой слизистую оболочку влагалища с подслизистым и мышечным слоем тканей. Обращает внимание, что в 80 % исследуемого материала в подслизистом слое состоящим из рыхлой волокнистой соединительной ткани визуализируются морфологические признаки умеренного или слабо выраженного хронического воспалительного инфильтрата (рисунок 78).

Так же обращает на себя внимание, что в большинстве представленного материала (65 %) в мышечном слое тканей мышечные волокна разобщены грубоволокнистой соединительной тканью.

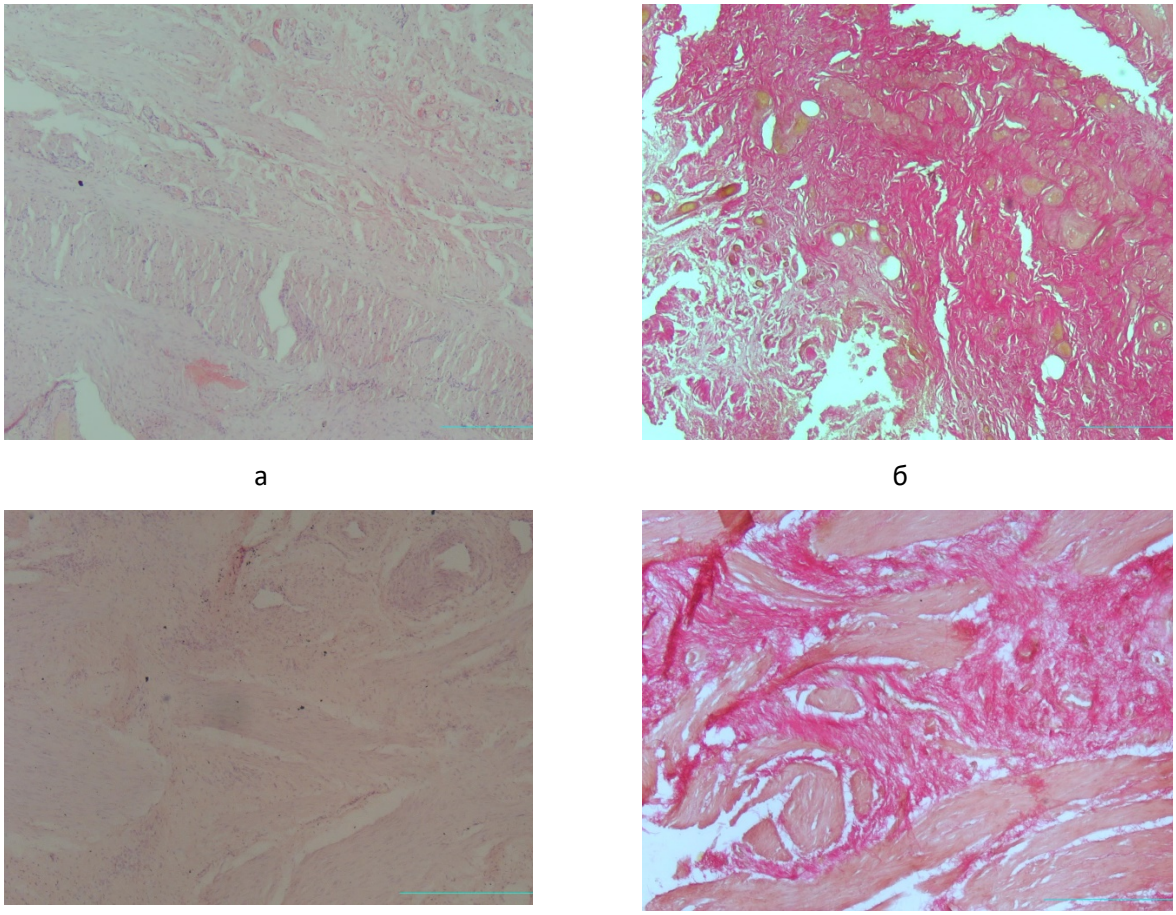

а б

в г

Рисунок 78 - Гистологическое исследование тканей влагалища

а,б - слизистая оболочка с подслизистым и мышечным слоями в которых имеются разрастания грубоволокнистой фиброзной ткани. х 100 (окраска по Ван-Гизону).

в,г - в подслизистом слое, состоящем из рыхлой волокнистой соединительной ткани,— умеренно выраженный хронический воспалительный инфильтрат. Мышечные волокна разобщены грубоволокнистой соединительной тканью. Стенки сосудов гипертрофированы. х 100 (окраска по Ван-Гизону).

5.2 Иммуногистохимическое исследование

Иммуногистохимическое исследование выполнено в отделе патоморфологии ФГБНУ «НИИ акушерства, гинекологии и репродуктологии имени Д.О. Отта» под руководством заведующей отделением, д.м.н. медицинских наук Толибовой Г.Х. Процедура иммуногистохимического исследования (ИГХ) проведена на парафиновых срезах толщиной 5 мкм. Эти

срезы помещены на предметные стекла, предварительно покрытые пленкой из поли-L-лизина (производство Sigma, Япония). Применялся стандартный одноэтапный протокол, включая демаскировку антигена (высокотемпературная обработка ткани) в 0,01 М цитратном буфере с pH 6.0.

Анализировали экспрессию SMA (гладкомышечных актинов) с использованием антител к рецепторам SMA (клон 1A4) производства Dako. Для анализа экспрессии коллагена Collagen I и Collagen III применялись антитела в стандартном разведении 1:100 от Santa Cruz Biotechnology, Inc. Визуализацию осуществляли с использованием системы Dako Cytomation LSAB2 System-HRP (Daco, Дания).

Количественная и качественная оценка экспрессии SMA, Collagen I и Collagen III проведена на микрофотографиях, полученных на микроскопе Olympus BX46 с программным обеспечением «CellSens 47 Entry». Контроль качества включал исключение полей зрения с дефектами ткани, окрашивания или артефактами. Количественную оценку результатов иммуногистохимического исследования экспрессии Collagen I, Collagen III и SMA проводили на микрофотографиях, полученных с помощью системы фиксации микроскопических изображений, состоящей из микроскопа Olympus BX46 и программного обеспечения «CellSens 47 Entry». Из фотосъемки исключали поля зрения, содержащие дефекты ткани, дефекты окрашивания и артефакты. Фотосъемку производили на увеличении 400× (окуляр 10×, объектив 40×), в режиме Photo, время экспозиции 1/38 с, чувствительность камеры – максимальная, размер изображения 2080×1544 пикселей, графический формат изображения .jpeg 47 (normal). Долю занимаемой экспрессии изучаемого маркера рассчитывали с помощью программы «Videotest Morphology 5.2», (ВИДОТЕСТ, Россия).

В каждом срезе в 10 полях зрения оценивали следующие показатели:

– оптическую плотность экспрессии – величина вычислялась автоматически в соответствии с законом Бугера – Ламберта – Бера; использование показателя, так называемой «оптической плотности

экспрессии», являющегося базовым параметром программы «ВидеоТестМорфология 5.2», для анализа оптических параметров микрофотографий, является приемлемым, поскольку измерения осуществляются по аналогии со спектрофотометрическим анализом.

- относительную площадь экспрессии - вычисляли как отношение площади иммунопозитивных клеток к общей площади препарата:

$$S\ (\%) = \frac{S\ \text{позитив}}{S\ \text{общая}} \text{ x } 100$$

Sотн = 100 × Sпоз / Sобщ

после чего вычислялись средние величины исследуемых показателей.

5.2.1 Результаты иммуногистохимического исследования

Несмотря на то, что патофизиология пролапса тазовых органов сих пор окончательно неясна, современные исследователи приходят к мнению, что ведущим фактором развития пролапса является системная дисплазия соединительной ткани.

Дисплазия соединительной ткани определяется как генетически детерминированные состояния, характеризующиеся дефектами волокнистых структур и основного вещества соединительной ткани, приводящие к нарушению формообразования органов и систем, имеющие прогредиентное течение и приводящее к определенным нарушениям функций организма. Такие изменения объединяются не только с наследственной патологией, гормональными нарушениями, но и с процессом синтеза коллагена, который является основным составляющим соединительной ткани. Соединительная ткань без перерывов обновляется, при этом подвергается перестройке в ответ на нагрузку и повреждение. Интенсивность биосинтеза фибробластами коллагена зависит от многих факторов: обменные и гормональные, а также наследственные.

В ходе проводимого исследования нами изучалась экспрессия рецепторов к различным антителам, а именно к Collagen I, Collagen III и SMA (Smooth Muscle Antibodies).

Коллаген типа I — это основной структурный белок, составляющий более 90 % всего коллагена в организме человека, и является ключевым компонентом многих тканей, включая кожу, кости, сухожилия, роговицу и другие. Он обеспечивает прочность и структурную поддержку этих тканей.

Коллаген I представляет собой фибриллярный белок, образующийся из двух α1(I) цепей и одной α2(I) цепи, образуя трёхмерную тройную спираль. Каждая α-цепь содержит повторяющуюся последовательность аминокислот Gly-X-Y, где X и Y часто являются пролином и гидроксипролином. Эта уникальная тройная спиральная структура придает коллагену I высокую механическую прочность и устойчивость к растяжению.

Биосинтез коллагена I начинается в эндоплазматическом ретикулуме с синтеза прекурсоров - про-α-цепей, которые подвергаются различным посттрансляционным модификациям, включая гидроксиляцию некоторых пролиновых и лизиновых остатков и гликозилирование. После секреции во внеклеточное пространство, эти про-цепи обрезаются, образуя зрелый коллаген, который самоорганизуется в длинные, стабильные фибриллы.

Коллаген I обеспечивает не только механическую прочность, но и участвует в регуляции различных клеточных функций, включая адгезию, миграцию и дифференцировку клеток. Изменения в балансе синтеза и деградации коллагена I могут способствовать развитию фиброза и других патологических состояний, в том числе ДСТ. Коллаген I играет критически важную роль в поддержании структурной целостности и функциональности многих тканей, в том числе и тканей промежности.

Применение непараметрического критерия Краскела — Уоллиса выявило статистически значимые различия в концентрации маркера между различными локализациями ($H(2;18) = 7,63$; $p = 0,022$), при этом уровень значимости (p-значение) меньше установленного порога в 0.05, что позволяет

отвергнуть нулевую гипотезу о равенстве медиан во всех группах (таблица 15).

Таблица 15 – Содержание коллагена I в исследуемых биоптатах

Относительная площадь, %	
Латеральный биоптат	47,83 [42,95; 57,84]
Медиальный биоптат	34,40 [25,46; 38,40]
К-М связка	38,79 [27,33; 49,45]
p(ДА)	0,022
p(латерально – медиально)	0,0049
p(латерально – связка)	0,30
p(медиально – связка)	0,51

Эти результаты могут быть интерпретированы как указание на гетерогенность содержания коллагена типа I в различных тканях, исследованных в рамках данной работы, что может быть обусловлено биологическими различиями между локализациями биоптатов.

Результаты иммуногистохимического исследования показали, что экспрессия рецепторов Col-I отмечалась во всех исследуемых образцах. При исследовании площади экспрессии Col-I в биоптатах стенки влагалища и крестцово-маточной связки выявлено достоверное повышение экспрессии маркера между биоптатами латеральной и медиальной стенок влагалища (p = 0,0049). Между образцами тканей влагалища и биоптатом крестцово-маточной связки не выявлено статистически достоверных различий, что косвенно может свидетельствовать о том, что одним из ведущих факторов при развитии ПТО является латеральный дефект тканей влагалища, а не “перерастяжение” связочного аппарата матки. Данные представлены на рисунке и таблице.

При оценке оптической плотности экспрессии рецепторов Col-I достоверное отличие не наблюдалось. Данные представлены в таблице 16.

Таблица 16 – Оценка оптической плотности экспрессии рецепторов Col-I в исследуемых биоптатах (p=0,23)

Оптическая плотность (усл. ед.)	
Латеральный биоптат	0,224 [0,209; 0,267]
Медиальный биоптат	0,289 [0,245; 0,299]
К-М связка	0,237 [0,217; 0,279]
p(ДА)	0,23
p(латерально – медиально)	0,097
p(латерально – связка)	0,51
p(медиально – связка)	0,64

Коллаген типа III, являясь одним из фибриллярных коллагенов, представляет собой гомотример, состоящий из трех α1(III) цепей. Этот тип коллагена экспрессируется в различных тканях, обладая высокой концентрацией в коже, мышцах, кровеносных сосудах и внутренних органах. Коллаген III является ключевым компонентом ретикулярных волокон, образуя тонкие фибриллы, которые не только обеспечивают структурную поддержку тканей, но и способствуют их эластичности и пластичности.

Коллаген III характеризуется типичной для коллагенов тройной спирали, образованной повторениями аминокислотной последовательности Gly-X-Y, где X и Y часто являются пролином и гидроксипролином соответственно. Такая структура способствует образованию прочных, но гибких фибрилл, которые существенно отличаются по механическим свойствам от более жестких и толстых фибрилл коллагена I.

Биосинтез коллагена III начинается с транскрипции гена COL3A1, что приводит к образованию прекурсора – про-α1(III) цепи. Эта цепь затем подвергается серии посттрансляционных модификаций, включая

гидроксилирование и гликозилирование определенных аминокислотных остатков, что важно для образования тройной спирали и последующей секреции молекулы. Формирование межмолекулярных кросс-линков между фибриллами коллагена III и другими компонентами матрикса обеспечивает структурную целостность тканей.

Аномалии в структуре или экспрессии коллагена III могут привести к развитию различных патологий. В частности, мутации в гене COL3A1 ассоциируются с развитием васкулярной формы синдрома Элерса – Данло, характеризующегося нарушениями в формировании соединительной ткани, приводящими к повышенной чувствительности кровеносных сосудов и органов к травмам и разрывам. Также нарушения в синтезе или регуляции коллагена III могут играть роль в процессах фиброза и заживления ран, участвуя в ремоделировании экстрацеллюлярного матрикса.

Измерение уровней коллагена III и его фрагментов может быть использовано в качестве биомаркера для мониторинга и диагностики заболеваний, связанных с фиброзом и нарушением целостности соединительной ткани (таблица 17).

В таблице иллюстрируется распределение процентного содержания маркера коллагена типа III (Col III) в различных биоптатах. Изучаемые локализации включают латеральный биоптат, биоптат связки и медиальный биоптат. Статистический анализ с использованием непараметрического критерия Краскела — Уоллиса показал значимые различия в распределении процентного содержания коллагена типа III между исследуемыми группами ($H(2;18) = 13.04$; $p = 0.0015$). При этом, уровень значимости p значительно меньше стандартного порога в 0.05, что указывает на высокую статистическую достоверность различий.

Таблица 17 – Содержание коллагена III в исследуемых биоптатах

Относительная площадь, %	
Латеральный биоптат	56,29 [51,47; 57,82]
Медиальный биоптат	32,43 [31,62; 39,75]
К-М связка	40,26 [38,72; 44,42]
p(ДА)	0,0015
p(латерально – медиально)	0,0022
p(латерально – связка)	0,011
p(медиально – связка)	0,16

В тоже время при оценке оптической плотности рецепторов коллагена III типа достоверного различия между биоптатами не отмечалось (таблица 18).

Таблица 18 – Оптической плотности рецепторов коллагена в исследуемых биоптатах

Оптическая плотность (усл. ед.)	
Латеральный биоптат	0,220 [0,200; 0,225]
Медиальный биоптат	0,264 [0,241; 0,290]
К-М связка	0,233 [0,232; 0,236]
p(ДА)	0,12
p(латерально – медиально)	0,30
p(латерально – связка)	0,11
p(медиально – связка)	0,073

Аутоантитела к гладкой мускулатуре (SMA) представляют собой гетерогенную группу аутоантител, реагирующих с различными аутоантигенами гладкой мускулатуры. В отличие от многих других аутоантител, инцидентность SMA не увеличивается с возрастом и не выше у женщин, по сравнению с мужчинами. SMA считаются важными маркерами в диагностике аутоиммунных заболеваний печени, особенно аутоиммунного гепатита типа 1. При этом и у здоровых пациентов SMA рассматривается как

аутоантитело, реагирующее с аутоантигеном, общим для всех источников гладкой мускулатуры.

На сегодняшний день нет устоявшихся данных о прямой связи состояния гладкой мускулатуры тканей влагалища с патогенезом ПТО. Тем не менее, в некоторых исследованиях было показано, что при прогрессировании ПТО происходит нарушение организации мышечного слоя стенки влагалища, который увеличивается в толщине и характеризуется нарушением нормальной архитектуры, из-за фенотипического переключения гладкомышечных клеток на миофибробласты что в конечном итоге ведет к нарушению динамической функции тазового дна [87; 145, 146].

Мы изучили процентное содержание SMA в различных биоптатах (таблица 19). Изучаемые локализации включают латеральный биоптат, биоптат связки и медиальный биоптат.

Таблица 19 – Содержание SMA в различных биоптатах

Относительная площадь, %	
Латеральный биоптат	51,75 [41,72; 68,06]
Медиальный биоптат	33,96 [28,58; 43,52]
К-М связка	39,63 [27,18; 45,94]
p(ДА)	0,045
p(латерально – медиально)	0,021
p(латерально – связка)	0,16
p(медиально – связка)	0,92

Статистический анализ с использованием непараметрического критерия Краскела – Уоллиса показал значимые различия в распределении процентного содержания SMA между исследуемыми группами (H (2;18) = 5,86; p = 0,045). При этом, уровень значимости p меньше стандартного порога в 0,05, что указывает на статистическую достоверность различий.

Результаты иммуногистохимического исследования показали, что экспрессия рецепторов SMA отмечалась во всех исследуемых образцах. При исследовании площади экспрессии SMA в биоптатах стенки влагалища и крестцово-маточной связки выявлено достоверное повышение экспрессии маркера между биоптатами латеральной и медиальной стенок влагалища (p = 0,021). Между образцами тканей влагалища и биоптатом крестцово-маточной связки не выявлено статистически достоверных различий.

Эти результаты могут быть интерпретированы как указание на гетерогенность содержания SMA в различных тканях, исследованных в рамках данной работы, что может быть обусловлено биологическими различиями между локализациями биоптатов.

В тоже время при оценке оптической плотности рецепторов SMA достоверного различия между биоптатами не отмечалось (рисунок 79).

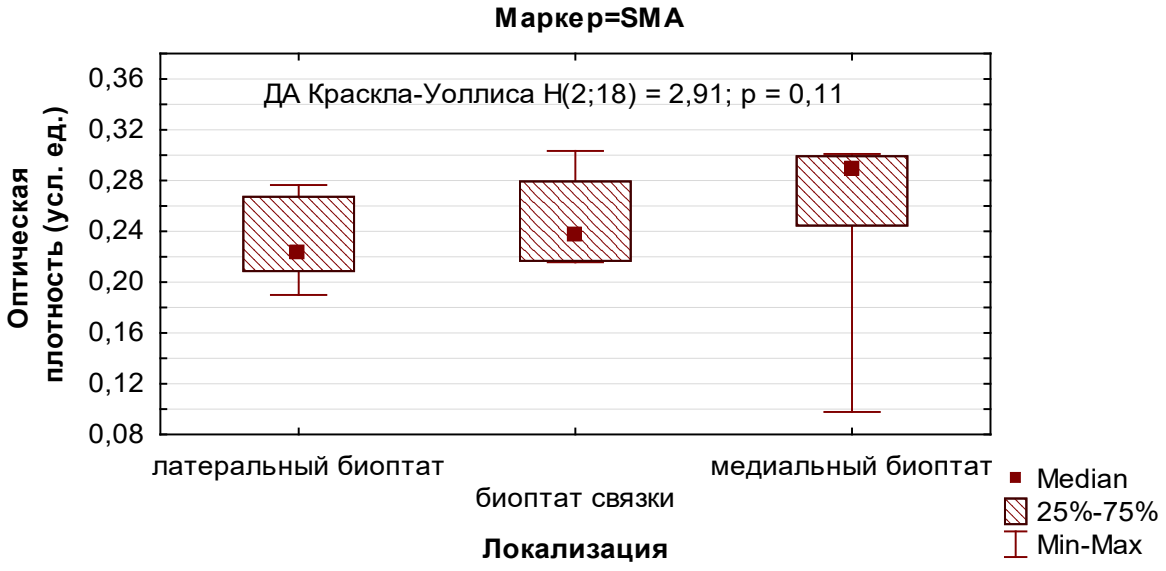

Рисунок 79 - Сравнительная оценка оптической плотности экспрессии рецепторов SMA в исследуемых биоптатах (p=0,11).

Результаты проведенного иммуногистохимического исследования биоптатов тканей влагалища в различных локализациях показали, что у

пациенток с ПТО отмечается достоверное отличие в содержании Col-I типа, Col-III типа и гладкомышечных волокон в представленных биоптатах.

Таким образом, результаты иммуногистохимического исследования полностью подтвердили выводы, сделанные на основании наблюдений за результатами хирургического лечения пациенток основной группы исследования, которым была выполнена модифицированная операция кольполейзис.

Очевидно, что процессы, происходящие в тканях в области медиальной зоны пролапса, значительно отличаются от процессов, происходящих в зоне латеральных тканей. Исходя из полученных данных в результате исследования, а также, учитывая данные о патогенезе ПТО и влиянии ДСТ в патогенезе пролапса можно сделать выводы о высокой эффективности и низких рисках рецидива ПТО у пациенток, которым была выполнена модифицированная операция кольпоклейзис.

ГЛАВА 6

ОБСУЖДЕНИЕ РЕЗУЛЬТАТОВ ИССЛЕДОВАНИЯ

Анализ современной литературы в сочетании с результатами нашего исследования подчеркивает, что проблема опущения и выпадения внутренних половых органов остается весьма актуальной. Несмотря на длительное время ее научного изучения, эта тема продолжает привлекать внимание исследователей по всему миру. Это связано с тем, что существующие методы лечения данных состояний не достигли оптимального уровня эффективности, требуя дальнейших исследований и разработки для достижения более совершенных результатов.

В контексте терапии опущения и выпадения внутренних половых органов, ведущую роль играют хирургические методы. В научной литературе, как отечественной, так и зарубежной, подробно описаны более 300 различных способов хирургического вмешательства, включающих в себя влагалищный, абдоминальный, лапароскопический и комбинированный подходы. Но несмотря на многообразие хирургических методов лечения, вероятность рецидивов остается на высоком уровне. Согласно глобальной статистике, примерно 30 % операций, проводимых для лечения пролапса, выполняются в связи с рецидивом заболевания.

В ходе нашего исследования операции по поводу рецидивной формы пролапса гениталий были выполнены у 38 (54,3 %) пациенток основной группы.

Главными факторами, способствующими развитию рецидивных форм пролапса гениталий, являлись:

1. Применение операций, которые, по нашему мнению, утратили свою актуальность и имеют только историческое значение, однако продолжают широко применяться. К ним в первую очередь мы относим кольпорафию, ограничивающуюся только выкраиванием и ушиванием слизистого лоскута. Данная операция приводила к рецидивам пролапса в 14 (36,9 %) случаях.

Наши выводы основываются на убеждении, что данное хирургическое вмешательство не способно полностью устранить все анатомо-топографические нарушения. Вместо этого оно скорее обладает косметическим характером и является дополнением к основной операции.

2. Нарушение техники в ходе стандартных хирургических вмешательств, сопровождаемое внутри- и послеоперационными осложнениями, включая гематомы и несостоятельность швов. В проведенном исследовании выявлено, что 3 случая рецидива (7,9 %), которые связаны с неудовлетворительным состоянием швов на стенках влагалища.

3. В 17 случаях (44,7%) отмечен неадекватный выбор объема предшествующего хирургического вмешательства, включая операции с использованием собственных тканей, у пациентов с ДСТ и наличием обширных дефектов.

Изучение эффективности операций с использованием сетчатого имплантата (группа сравнения) и операций в нашей модификации (основная группа) у пациенток с атипичными формами генитального пролапса - показало, что методика модифицированной операции кольпоклейзис в настоящее время показало крайне высокую безопасность и эффективность.

Правильное использование данной технологии позволяет надежно устранить проявления ПТО. Касаясь оценки эффективности данной операции, проспективный и ретроспективный анализ показали, что за весь период наблюдения – более 6 лет, не было ни одного случая рецидива опущения тазовых органов.

Таким образом, благодаря высокой эффективности данной операции (100% при сроках наблюдения более 6 лет) и относительной простоте выполнения, ее можно рассматривать как базовую хирургическую процедуру при влагалищном доступе для коррекции как простых форм ПТО, так и его атипичных форм у пациенток не желающих в будущем жить половой жизнью.

При ретроспективном анализе данных, пациентки с хирургической коррекцией ПТО и СНМ с использованием сетчатых имплантатов в анамнезе при эффективности оперативного вмешательства в 95,7 % наблюдений нередко жаловались на возникновение ИАО (рисунок 80).

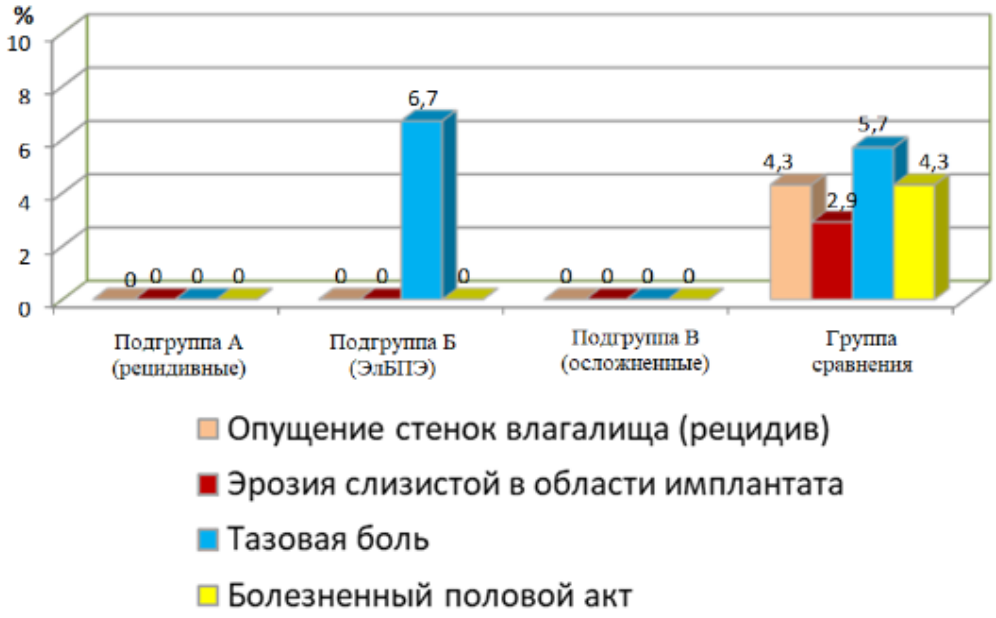

Рисунок 80 - Встречаемость ИАО в исследуемых группах.

При этом у женщин, прооперированных по предложенной нами методике ИАО, практически, не наблюдалось. Исключение составляют тазовые боли, купировавшиеся в результате лечения (рисунок 81).

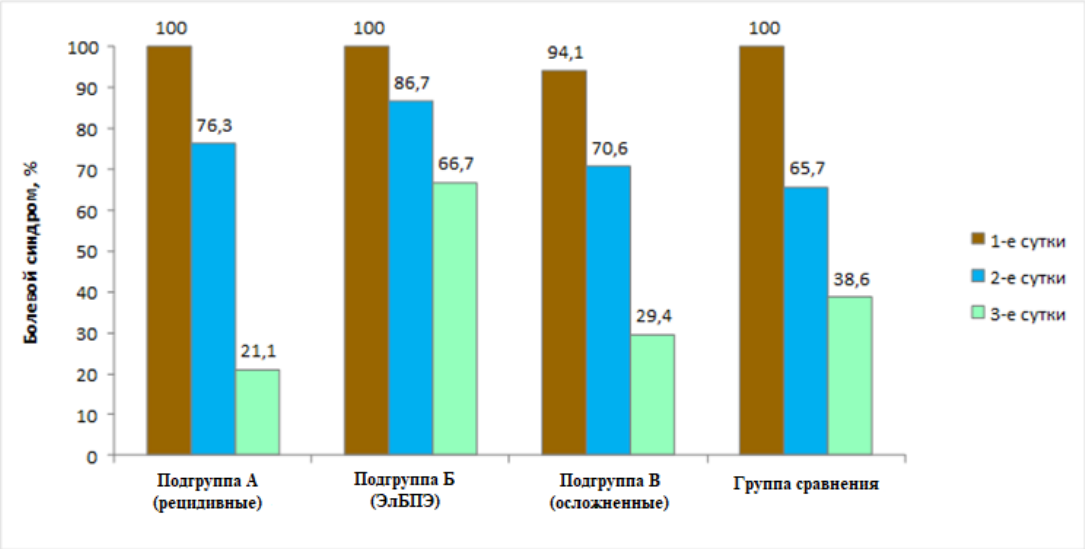

Рисунок 81 - Болевой синдром в послеоперационном периоде по группам.

Наибольшее количество жалоб на боль в основной группе исследования отмечалось у пациенток подгруппы Б – 66,7 %. Это мы связываем с большой площадью раневой поверхности после операции.

Длительность оперативного вмешательства также была статистически достоверно выше в группе сравнения, чем длительность оперативного вмешательства в основной группе (рисунок 82).

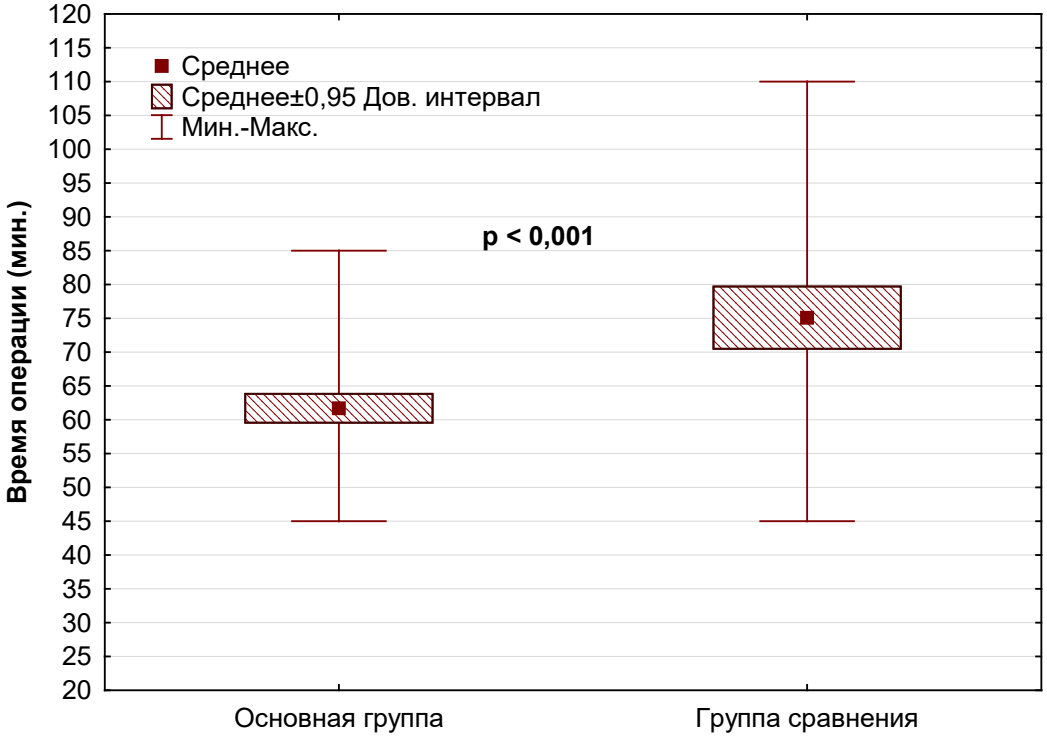

Рисунок 82 - Длительность операции в основной группе и группе сравнения.

Это же соотношение осталась и при анализе длительности оперативного вмешательства по подгруппам основной группы (рисунок 83).

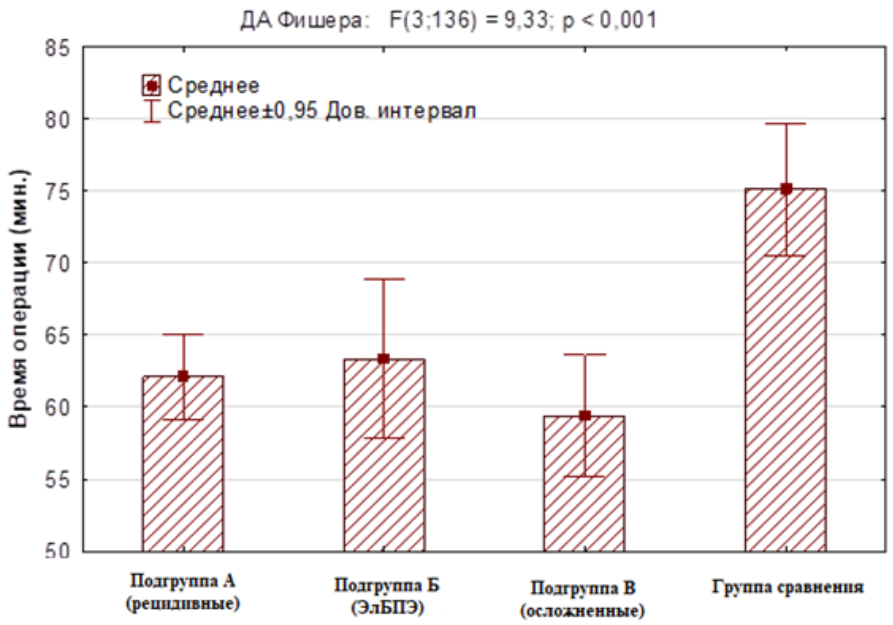

Рисунок 83 - Длительность операции при анализе по подгруппам основной группы.

Максимальные значения кровопотери также были зафиксированы при оперативном вмешательстве в группе сравнения (рисунок 84).



Рисунок 84 - Кровопотеря во время операции в группах исследования.

Наибольшая длительность пребывания в стационаре отмечена в группе сравнения – 4,0±1,0 суток. На втором месте по длительности оказались пациентки из подгруппы Б (ЭлБПС) – 3,8±0,8 суток, что связано с объёмом оперативного вмешательства. Однако и он был статистически достоверно ниже, чем в группе сравнения ($p < 0,001$). В остальных подгруппах основной группы средний койко-день был менее 3 суток.

Таким образом, применение модифицированной операции кольпоклейзис при атипичных формах пролапса тазовых органов является высокоэффективным способом коррекции пролапса, а также профилактики возникновения рецидивов заболевания, особенно у пациенток с проявлениями дисплазии соединительной ткани.

Гистологические и иммуно-гистохимические исследования биоптатов, взятых в области сводов влагалища (медиальный биоптат), в области боковой стенки влагалища на уровне края пролапса (латеральный биоптат) и из крестцово-маточных связок, подтвердили имеющуюся в литературе гипотезу о значении ДСТ в патогенезе ПТО и СНМ.

В 80 % биоптатов подслизистый слой представлял собой рыхлую волокнистую соединительную ткань с морфологическими признаками хронического воспалительного инфильтрата. Кроме того, в 65 % случаев в мышечном слое биоптатов мышечные волокна были разобщены грубоволокнистой соединительной тканью.

При анализе с применением непараметрического критерия Краскела-Уоллиса было выявило статистически достоверное снижение процентного содержания маркера коллагена типа I в биоптате из крестцово-маточной связке и медиальном биоптате (рисунок 85).

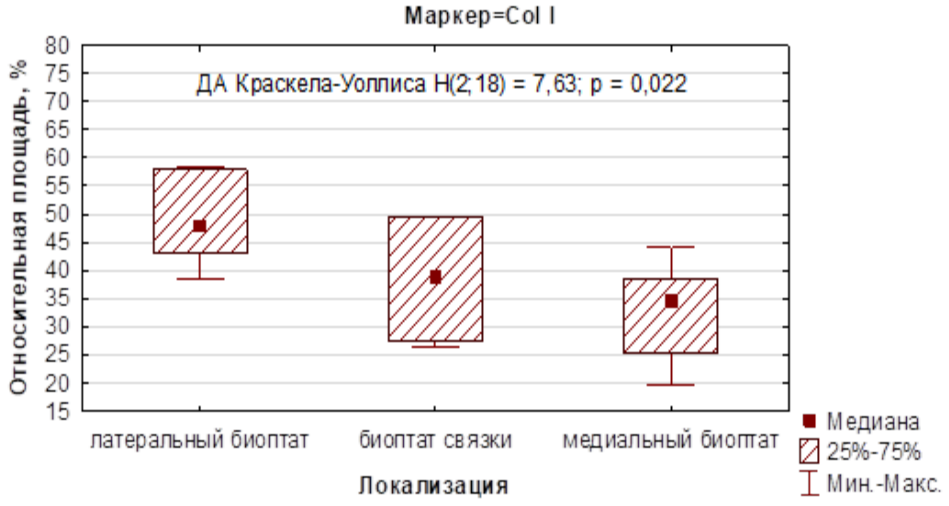

Рисунок 85 - Сравнительная оценка площади экспрессии коллагена I в исследуемых биоптатах.

Та же закономерность отмечена и при анализе процентного содержания маркера коллагена типа III (рисунок 86).

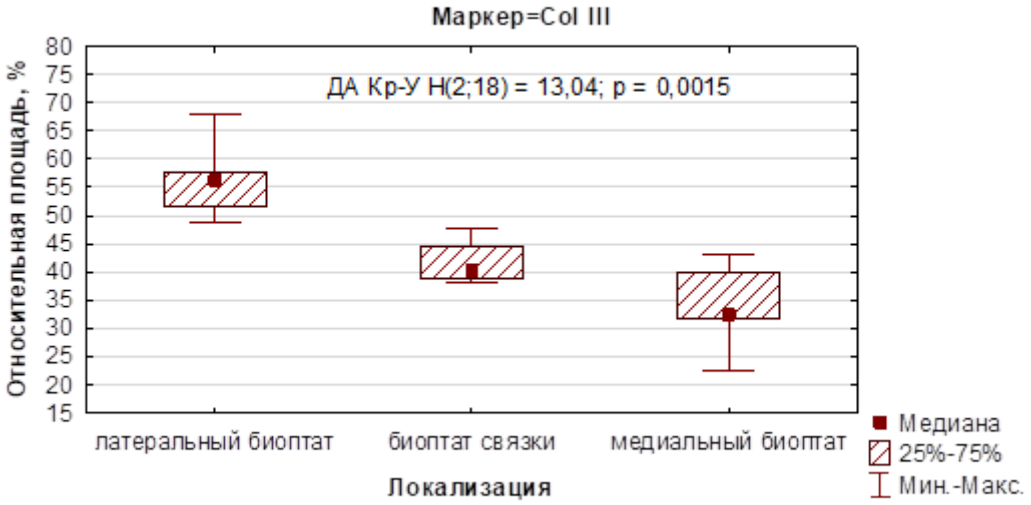

Рисунок 86 - Сравнительная оценка площади экспрессии коллагена III в исследуемых биоптатах.

Отдельного разговора заслуживает распределение процентного содержания маркера аутоантител к гладкой мускулатуре (SMA) в различных биоптатах (рисунок 87).

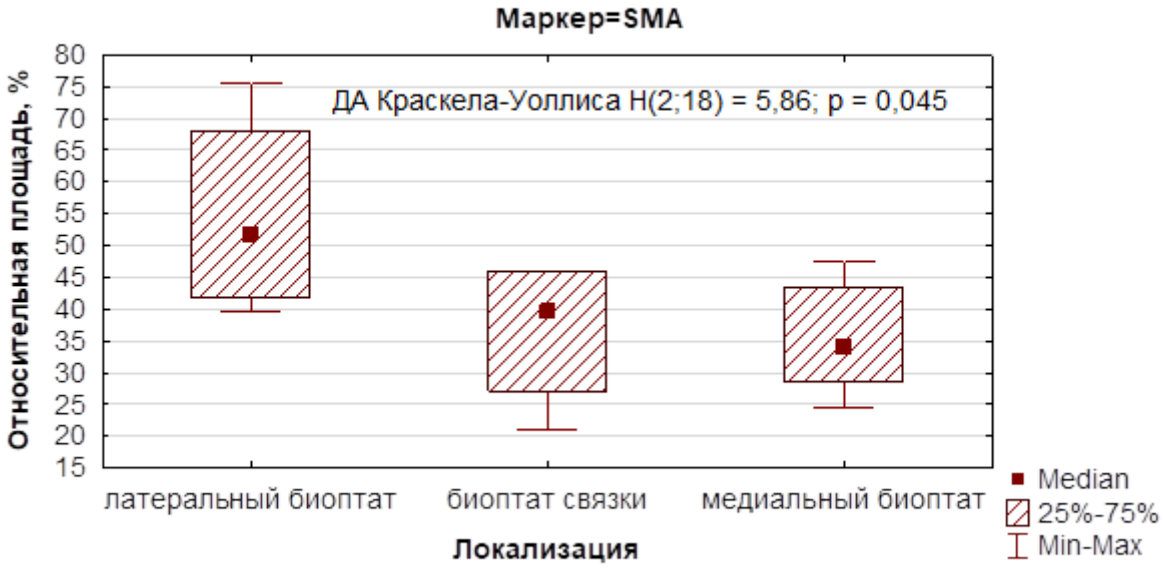

Рисунок 87 - Процентное содержание SMA в различных биоптатах.

Анализ полученных данных наглядно демонстрирует состоятельность высказанной рядом исследователей гипотезы об участии дезорганизации мышечных элементов в патогенезе ПТО и СНМ. Это ещё раз убеждает нас в правильности выбранной нами тактики хирургического лечения редких, осложнённых и рецидивирующих форм данной патологии.

На основании полученных результатов нами разработан и внедрен в практическую работу алгоритм дифференцированного подхода к выбору метода хирургического лечения ПТО (рисунок 88).

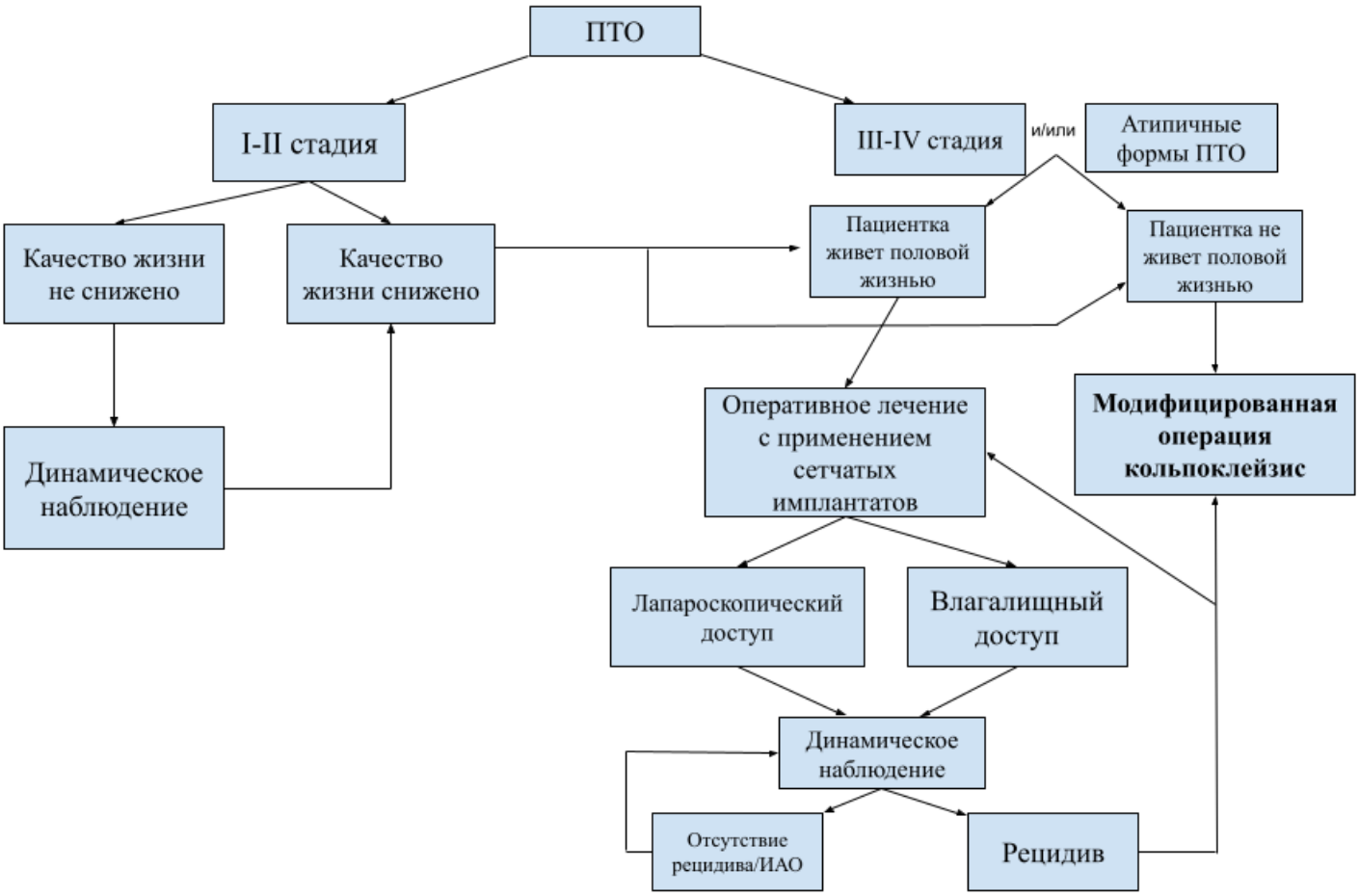

Рисунок 88 - Алгоритм дифференцированного подхода к выбору метода хирургического лечения ПТО.

При ПТО I-II стадии определяющим фактором необходимости выполнения хирургического лечения является наличие жалоб у пациентки на снижение качества жизни, а именно такие жалобы как чувство инородного тела в промежности, дискомфорт, болевой синдром, трудности при мочеиспускании и дефекации, диспареуния. В случае отсутствия подобных жалоб хирургическое лечение не показано, рекомендуется динамическое наблюдение.

В случае наличия жалоб, а также у пациенток с тяжелыми стадиями пролапса и/или наличием атипичных форм пролапса тазовых органов рекомендовано оперативное лечение. В каждом из таких конкретных случаев

необходимо продуманно подбирать индивидуальную тактику хирургического лечения. Необходимо принимать во внимание все возможные факторы: возраст больной, объем ранее перенесенной операции, наличие сопутствующей соматической патологии, желание жить половой жизнью. Очень важно учитывать риски развития эрозии сетчатого импланта и других возможных осложнений, связанных с его установкой. Пациенткам, желающим в будущем жить половой жизнью, рекомендовано проведение лечения с применением сетчатых имплантатов лапароскопическим или влагалищным доступом в зависимости от формы пролапса, особенностей течения заболевания. При получении желаемого клинического эффекта и отсутствии жалоб или рецидива заболевания в отдаленном послеоперационном периоде показано динамическое наблюдение.

В случае нежелания пациентки жить половой жизнью, а также в тех случаях, когда установка сетчатого имплантата невозможна, или имеет высокие риски mesh-ассоциированных осложнений, а также при рецидивных формах пролапса мы рекомендуем выполнять модифицированную операцию кольпоклейзис, с целью минимизации интра- и послеоперационных осложнений, и рисков рецидива заболевания.

ЗАКЛЮЧЕНИЕ

Пролапс тазовых органов был, есть останется одной из значимых проблем гинекологии и урологии. Причём с увеличением длительности жизни женщин, значимость влияния её на качество их жизни будет только увеличиваться. Нередкое сочетание пролапса тазовых органов со стрессовым недержанием мочи только усугубляет проблему.

Несмотря на более чем 100-летнюю историю поисков, окончательное решение вопросов, связанных с пролапсом тазовых органов и проблемами неудержания мочи, остается вызовом для медицинского сообщества. Непрерывные исследования и разработки новых методов лечения свидетельствуют о стремлении врачей к поиску наиболее эффективных и мягких подходов к решению этих проблем. Огромные ожидания в решении данной проблемы ещё недавно были связаны с появлением на рынке усовершенствовавшихся прямо на глазах сетчатых имплантатов, призванных заменить скомпрометированный ПТО и СНМ связочный аппарат тазовых органов. Однако, по мере накопления оперативной информации выяснилось, что при использовании сетчатых имплантатов увеличивается не только эффективность лечения основной патологии, но и количество осложнений. Что привело к выделению самостоятельной группы ИАО.

Рецидивы ПТО после различных влагалищных операций, ПТО после вентрофиксации матки и ИАО – это ещё не все проблемы, ассоциированные с основной патологией. Развитие современной медицины, а точнее онкогинекологии, вывело на повестку дня ещё одну проблему, а именно ПТО после экстралеваторной брюшно-промежностной экстирпации прямой кишки. Сплошь и рядом имеющиеся в арсенале гинекологов методики оперативных вмешательств ни только недостаточно эффективны, а иногда и просто невыполнимы из-за скудности оставшихся тканей. Совершенно очевидна необходимость поиска новых нестандартных методик оперативного вмешательства.

Использование разработанной в ходе исследования методики модифицированного кольпоклейзиса позволит эффективно преодолевать указанные проблемы.

ВЫВОДЫ

1. У пациенток с ПТО отмечается достоверное отличие в содержании Col-I типа (47,83 % в латеральном биоптате и 34,40 % в медиальном биоптате, p=0,022), Col-III типа (56,29 % в латеральном биоптате и 32,43 % в медиальном биоптате, p=0,0015) и гладкомышечных волокон (51,75 % в латеральном биоптате и 33,96 % в медиальном биоптате, p=0,045) в биоптатах стенки влагалища.

2. Результаты иммуногистохимического исследования показали, что отмечалось достоверное различие экспрессии SMA между биоптатами латеральной и медиальной стенок влагалища (p = 0,021). Что свидетельствует о нарушении организации мышечного слоя тканей стенки влагалища в зоне пролапса.

3. Фиксация культей крестцово-маточных связок к куполу влагалища с целью профилактики рецидива пролапса тазовых органов в отдаленном периоде не снижает эти риски, т.к. содержание коллагенов I и III типа, а так же гладкомышечных волокон соответствует их уровню в медиальной зоне пролапса (p (медиальный биоптат–крестцово-маточная связка): для col I p=0,51, для col III p=0,16 для SMA I p=0,92).

4. Модифицированная операция кольпоклейзис является высокоэффективной (100 % при сроках наблюдения более 6 лет), что в сочетании с простой техникой выполнения позволяет предложить ее как базовую при влагалищном доступе у пациенток, не планирующих жить половой жизнью.

5. Операции с использованием синтетических имплантатов, ввиду применения гетеропластического материала, возможности тяжелых интра- и послеоперационных осложнений, должны использоваться, когда исчерпаны возможности коррекции собственными тканями.

ПРАКТИЧЕСКИЕ РЕКОМЕНДАЦИИ

1. Использование методики модифицированного кольпоклейзиса позволит увеличить эффективность хирургической коррекции редких, осложнённых и рецидивирующих форм ПТО.

2. Основные этапы модифицированного кольпоклейзиса сводятся к следующему:

- ✓ проводится гидропрепаровка стенок влагалища физиологическим раствором с адреналином;
- ✓ далее выполняется радиальная диссекция слизистой оболочки стенок влагалища. Отсепарованный эпителий влагалища удаляется;
- ✓ после проведения диссекции слизистой стенок влагалища проводится его послойное ушивание обвивным кисетным швом нитью викрил/монокрил 1.0 с последующим его погружением вглубь;
- ✓ далее нитью монокрил 1.0 проводится последующая имбрикация мускулатуры и слизистой влагалища в передне-заднем положении, позволяя тем самым создать опорную тканевую перегородку.

3. Отличительной особенностью модифицированного кольпоклейзиса является то, что он может быть проведён в качестве заключительного этапа любого реконструктивно-пластического оперативного вмешательства, предпринятого в связи с наличием у пациентки редкой, осложнённой или рецидивирующей формы ПТО.

СПИСОК СОКРАЩЕНИЙ

БПЭ – брюшно-промежностная экстирпация прямой кишки.

ДСТ – дисплазия соединительной ткани.

ИАО – имплантат-ассоциированные осложнения.

ИМТ – индекс массы тела.

МРТ – магнитно-резонансная томография.

ПТО – пролапс тазовых органов.

ПЦР – полимеразная цепная реакция.

СНМ – стрессовое недержание мочи.

УЗИ – ультразвуковое исследование.

ФГБУЗ – федеральное государственное бюджетное учреждение здравоохранения.

ФГДС – фиброгастродуаденоскопия.

ЭлБПЭ – экстралеваторная брюшно-промежностная экстирпация прямой кишки.

ЭКГ – электрокардиография.

ICS – Международное общество по лечению недержания мочи.

IUGA – Международная ассоциациация урогинекологов.

SMA – аутоантитела к гладкой мускулатуре.

СПИСОК ЛИТЕРАТУРЫ

1. Адамян, Л.В. Выпадение женских половых органов: клинические рекомендации / Л. В. Адамян, Е. Н. Андреева, Н. В. Артымук [и др.] — М.: МЗ РФ, 2021.

2. Айламазян, Э.К. Акушеры-гинекологи Санкт-Петербурга (наука в лицах) / Э.К. Айламазян, Ю.В. Цвелев, Т.В. Беляева [и др.] — СПб : ООО «Издательство Н-Л», 2003. – 240 с.

3. Айламазян, Э.К. Дмитрий Оскарович Отт. Служение Отечеству и Медицине / Э.К. Айламазян, Ю.В. Цвелев, М.А. Репина. — СПб : ООО «Издательство Н-Л», 2007. – 352 с.

4. Аполихина И.А. Дисфункция тазового дна: современные принципы диагностики и лечения / И.А. Аполихина, Е.Г. Додова, Е.А. Бородина [и др.] // Эффективная фармакотерапия. – 2016. – № 22. – С. 16-23.

5. Бахаев В.В. Выпадение половых органов у женщин: этиология и патогенез / В. В. Бахаев, В. С. Горин // Акушерство и гинекология. — 2009. — № 3. — С. 7-10.

6. Беженарь В.Ф. Осложнения при коррекции тазового пролапса с использованием проленовой системы Prolift // Акушерство и гинекология. – 2012. – № 4/2. – С. 116-121.

7. Беженарь В.Ф. Влагалищные операции / В.Ф. Беженарь, Е.И. Новиков, Л.В. Василенко, Э.В. Комличенко. – СПб.: Издательство «Н-Л», 2013. – 152 с.

8. Беженарь, В.Ф. Эрозии влагалища в отдаленные сроки после постановки синтетических имплантатов при гинекологических операциях: иммуногистохимическое исследование / В. Ф. Беженарь, П. М. Паластин, Г. Х. Толибова // Репродуктивный потенциал России: версии и контраверсии: XI Общерос. науч.-практ. семинар. Сб. тез. – Сочи, 2018. – С. 34.

9. Беженарь В. Ф. Эрозии влагалища в отдаленные сроки после постановки синтетических имплантатов при гинекологических операциях / В. Ф. Беженарь, П. М. Паластин, Г. Х. Толибова // РМЖ. Медицинское обозрение. – 2018. – Т. 2, № 10. – С. 17-21.

10. Роль маркеров дисфункции соединительной ткани в хирургическом лечении пролапса тазовых органов / В. Ф. Беженарь, П. М. Паластин, Э. К. Дерий [и др.] // Эффективная фармакотерапия. – 2020. – Т. 16, № 22. – С. 24-28.

11. Богатырёва Е.В. Особенности диагностики и результаты хирургического лечения ректоцеле при пролапсе тазовых органов у женщин: Автореф. дисс…канд. мед. наук. – СПб, 2010. – 24 с.

12. Болдырева Ю.А. Современные методы хирургического лечения пролапса тазовых органов / Ю. А. Болдырева, В. Б. Цхай, А. М. Полстяной [и др.] // Астраханский медицинский журнал. – 2023. – Т. 18, № 3. – С. 8-21.

13. Буштырева И.О. Пролапс гениталий. Оценка эффективности различных методов хирургической коррекции / И. О. Буштырева, Т. В. Чернобабова, В. Г. Боронтов [и др.] // Главный врач Юга России. – 2017. – № 3(56). – С. 22-27.

14. Буянова С.Н. Некоторые аспекты патогенеза пролапса гениталий / С. Н. Буянова, С. В. Савельев, В. Л. Гришин [и др.] // Акушерство и гинекология. - 2001. 3: 39-41.

15. Быченко В.В. Пролапс тазовых органов у женщин – скрытая угроза // Вестник Сыктывкарского университета. Серия 2. Биология. Геология. Химия. Экология. – 2021. – Т. 18. – № 2. – С. 73-80.

16. Гаврилов М.В. Опыт коррекции пролапса гениталий при помощи лапароскопической латеральной кольпопексии у пациенток, перенесших тотальную или субтотальную гистерэктомию / М. В. Гаврилов, И. А. Лапина, В. В. Таранов, Т. Г. Кольтинова // РМЖ. Мать и дитя. – 2019. – Т. 2, № 1. – С. 28-32.

17. Гарковенко А.С. Достоинства и недостатки современных методов хирургического лечения пролапса тазовых органов у женщин / А. С. Гарковенко, О. Л. Клыгина, А. Ю. Антонюк // Молодой ученый. – 2022. – № 22(417). – С. 556-558.

18. Гаспаров А.С. Хирургическое лечение пролапса тазовых органов / А. С. Гаспаров, И. А. Бабичева, Е. Д. Дубинская [и др.] // Казанский медицинский журнал. – 2014. – Т. 95, № 3. – С. 341-347.

19. Гвоздев М.Ю. Свободная синтетическая петля TVT: предварительный анализ Российского опыта 2001-2011 гг. (многоцентровое ретроспективное исследование) / М. Ю. Гвоздев, В. Ф. Беженарь, А. А. Попов [и др.] // Российский вестник акушера-гинеколога. – 2014. – Т. 14, № 1. – С. 68-75.

20. Гречканев Г.О. Современные возможности консервативного лечения женщин с пролапсом тазовых органов / Г. О. Гречканев, Т. В. Котова, Т. С. Качалина [и др.] // Российский вестник акушера-гинеколога. – 2021. – Т. 21, № 3. – С. 46-56.

21. Губарев А.П. О ранении мочевых путей при операциях на тазовых органах женщины // Журн.акуш.и женск.бол. - 1901, Т. XV, № 1. – С. 3–29.

22. Губарев А. П. Оперативная гинекология и основы абдоминальной хирургии. – Издание: третье исправленное и дополненное – Л.: Главнаука, 1928. – 992 с.

23. Гуменюк С.Е. Клинические и иммуногистохимические исследования в диагностике недифференцированной дисплазии соединительной ткани у лиц с желчнокаменной болезнью / С. Е. Гуменюк, Р. А. Батчаева, И. С. Гуменюк [и др.] // Кубанский научный медицинский вестник. – 2016. – № 6(161). – С. 38-42.

24. Дегтярёва Ю.А. Пролапс тазовых органов у женщин: факторы риска, прогнозирование клинического течения заболевания: Автореф. дисс…канд. мед. наук. – СПб., 2010. – 25 с.

25. Дикке Г.Б. Алгоритм ранней диагностики и консервативного лечения дисфункции тазового дна 5 STEPS. М., 2019. 34 с.

26. Дикке Г.Б. Консервативные методы лечения пролапса тазовых органов. Новые доказательные данные эффективности // Вопросы практической кольпоскопии. Генитальные инфекции. - 2023; (1): 46–52.

27. Доброхотова Ю.Э. Особенности генитоуринарного статуса пациенток репродуктивного возраста после гистерэктомии / Ю. Э. Доброхотова, И. Ю. Ильина // РМЖ. Мать и дитя. – 2017. – Т. 25, № 26. – С. 1913-1920.

28. Доброхотова Ю.Э. Метаболический синдром у пациенток в постменопаузальном периоде / Ю. Э. Доброхотова, И. Ю. Ильина, М. Р. Нариманова, Д. М. Ибрагимова // РМЖ. Мать и дитя. – 2018. – Т. 1, № 1. – С. 33-38.

29. Дубинская Е.Д. Полиморфизм гена NAT2 как предиктор рецидивов после хирургического лечения пролапса тазовых органов / Е. Д. Дубинская, С. Н. Колесникова, М. Б. Хамошина [и др.] // Вестник Российской академии медицинских наук. – 2017. – Т. 72, № 6. – С. 466-472.

30. Евсеев А.А. Оценка эффективности хирургического лечения пролапса тазовых органов с помощью сетчатых имплантатов / А. А. Евсеев, И. А. Краснова, В. Б. Аксенова [и др.] // Вопросы гинекологии, акушерства и перинатологии. – 2019. – Т. 18, № 5. – С. 13-21.

31. Епифанова Т.А. Оптимизация влагалищной гистерэктомии с использованием электрохирургии: Автореф. дис. …к.м.н. – СПб, 2021. – 25 с.

32. Кира Е.Ф. Сравнительная характеристика эффективности хирургического лечения стресс-инконтиненции у женщин различными методами / Е. Ф. Кира, А. С. Пермяков, К. Е. Кира // Вестник РУДН, сер. Медицина. Акушерство и гинекология. - 2010, № 6. – С. 180-188.

33. Кира К. Е. Ультразвуковое исследование уретровезикального сегмента как метод оценки эффективности хирургического лечения стрессового недержания мочи / К. Е. Кира, В. Ф. Беженарь, В. С. Прохорова // Журнал акушерства и женских болезней. – 2020. – Т. 69, № 6. – С. 43-48.

34. Кира К.Е. Эффективность хирургического лечения стрессового недержания мочи у женщин с применением синтетических имплантатов и аутологичных тканей: Автореф. дисс. ...канд.мед.наук. – СПб, 2020. – 28 с.

35. Костючек, Д. Ф. Вопросы патогенеза элонгации шейки матки (клинико-морфологическое и иммуногистохимическое исследование) / Д. Ф. Костючек, А. С. Горделадзе, А. С. Клюковкина // Журнал акушерства и женских болезней. – 2005. – Т. 54, № 3. – С. 5-11.

36. Краснопольский В.И. Осложнения MESH-вагинопексии: результаты многоцентрового исследования / В. И. Краснопольский, А. А. Попов, К. Н. Абрамян [и др.] // Урология. – 2012. – № 1. – С. 29-32.

37. Кубин Н.Д. Персонализированный подход к лечению больных со стрессовым недержанием мочи и пролапсом тазовых органов : диссертация ... доктора медицинских наук. - Санкт-Петербург, 2019. - 388 с.

38. Лактионова М.В., Коркан А.И. Наука о жизни и здоровье №1, 2019. – С. 26-39. DOI:10.24411/2415-7414-2019-10003

39. Лологаева М.С. Пролапс тазовых органов в XXI в. / М. С. Лологаева, Д. Г. Арютин, М. Р. Оразов [и др.] // Акушерство и гинекология: новости мнения, обучение. – 2019. Т. 7, № 3. С. 76–82.

40. Доброхотова, Ю. Э. Постгистерэктомический синдром / Ю. Э. Доброхотова // Вопросы гинекологии, акушерства и перинатологии. – 2010. – Т. 9, № 6. – С. 90-94.

41. Макаров, О. В. Трансвагинальная система Элевейт (Elevate) в реконструктивной хирургии тазового дна после гистерэктомии / О. В. Макаров, С. В. Камоева, Д. В. Голубева // Медицинский альманах. – 2011. – № 6(19). – С. 142-144.

42. Мартынов А.И. Национальные рекомендации Российского научного медицинского общества терапевтов по диагностике, лечению и реабилитации

пациентов с дисплазиями соединительной ткани / А. И. Мартынов, Г. И. Нечаева, Е. В. Акатова [и др.] // Медицинский вестник Северного Кавказа. – 2016. – Т. 11, № 1. – С. 76.

43. Нечипоренко Н.А. Осложнения влагалищных операций по поводу генитального пролапса с использованием синтетических сетчатых протезов: многоцентровое исследование / Н. А. Нечипоренко, А. Н. Нечипоренко, Л. В. Гутикова [и др.] // Медицинские новости. – 2014. – № 2. – С. 48-51.

44. Оразов М.Р. Пролапс тазовых органов - проблема, не имеющая идеального решения / М. Р. Оразов, Л. Р. Токтар, Ш. М. Достиева [и др.] // Трудный пациент. – 2019. – Т. 17, № 8-9. – С. 23-27.

45. Оразов М.Р. Современные методики лечения пролапса тазовых органов: передний и задний компартмент / М. Р. Оразов, Л. Р. Токтар, М. С. Лологаева [и др.] // Акушерство и гинекология. Новости. Мнения. Обучение. – 2021. – Т. 9, № S3(33). – С. 86-92.

46. Отт Д.О. Оперативная гинекология. – СПб.: Государственная Типография, 1914. – 587 с.

47. Паластин П.М. Пути профилактики эрозий стенки влагалища при коррекции генитального пролапса синтетическими имплантатами: Автореф. дисс… канд. мед. наук. – СПб, 2019. – 25 с.

48. Плеханов А. Н. Современный взгляд на вагинальную хирургию матки — СПб.: Классика-М, 2009. — 104 с.

49. Плеханов, А. Н. Использование электрохирургии при влагалищной гистерэктомии / А. Н. Плеханов, Т. А. Епифанова // Ученые записки СПбГМУ им. акад. И.П. Павлова. – 2017. – Т. 24, № 3. – С. 22-27.

50. Попов А.А. Место лапароскопической сакрокольпопексии и вагинальной экстраперитонеальной кольпопексии с применением сетчатых протезов в хирургическом лечении пролапса гениталий / А. А. Попов, А. А. Федоров, Т. Н. Мананникова [и др.] // Российский вестник акушера-гинеколога. – 2010. – Т. 10, № 6. – С. 50-52.

51. Попов А.А. Сакроспинальная фиксация в лечении женщин с пролапсом гениталий в эру mesh-технологий / А. А. Попов, И. В. Краснопольская, С. С. Тюрина [и др.] // Российский вестник акушера-гинеколога. – 2013. – Т. 13, № 2. – С. 36-41.

52. Попов А. А. Роботохирургия в гинекологии / А. А. Попов, К. В. Атрошенко, Б. А. Слободянюк [и др.] // Кубанский научный медицинский вестник. – 2016. – № 1(156). – С. 116-120.

53. Попов А.А. Хирургическая техника робот-ассистированной сакрокольпопексии / А. А. Попов, Б. А. Слободянюк, И. Д. Клюшников [и др.] // Эндоскопическая хирургия. – 2020. – Т. 26, № 5. – С. 33-37.

54. Пушкарь Д.Ю., Касян Г.Р. Ошибки и осложнения в урогинекологии. Москва: «ГЭОТАР-Медиа». - 2017. - 384 с.

55. Радзинский В.Е. Коррекция пролапса гениталий с использованием синтетического имплантанта Пелвикс / В. Е. Радзинский, В. Д. Петрова, Л. Я. Салимова [и др.] // Журнал акушерства и женских болезней. – 2009. Т. 58. – N5. – С. 43-44.

56. Русина Е.И. Особенности полиморфизма генов MMP1, MMP3, PAI1 у больных с пролапсом тазовых органов и стрессовым недержанием мочи / Е. И. Русина, В. Ф. Беженарь, Т. Э. Иващенко [и др.] // Акушерство и гинекология. – 2014. – № 9. – С. 63-68.

57. Савченко Ю.П. Пластика паховой грыжи по Лихтенштейну / Ю. П. Савченко, И. Ю. Лакомский, М. Д. Зезарахова, А. П. Пузанов // Кубанский научный медицинский вестник. – 2013. – № 7(142). – С. 134-135.

58. Смольнова Т.Ю. Дисплазия соединительной ткани - как одна из возможных причин недержания мочи у женщин с пролапсом гениталий / Т. Ю. Смольнова, С. Н. Буянова, С. В. Савельев, В. Д. Петрова // Урология. – 2001. – № 2. – С. 25-30.

59. Смольнова Т.Ю. Пролапс гениталий и дисплазия соединительной ткани / Т. Ю. Смольнова // Клиническая и экспериментальная хирургия. Журнал имени академика Б.В. Петровского. – 2015. – № 2(8). – С. 53-64.

60. Солуянов М.Ю. Ошибки и осложнения хирургического лечения пролапса тазовых органов с использованием синтетических материалов / М. Ю. Солуянов, М. С. Любарский, Е. Г. Королева, Ф. А. Ракитин // Успехи современного естествознания. – 2012. – № 10. – С. 48-52.

61. Стяжкина С. Н. Дисплазия соединительной ткани в современной клинической практике / С. Н. Стяжкина, А. Д. Князев, И. И. Минаханов // Современные инновации. – 2016. – № 5(7). – С. 57-64.

62. Стяжкина С. Н. Дисплазия соединительной ткани у больных хирургического профиля / С. Н. Стяжкина, Т. Е. Чернышова, М. Ю. Сметанин // Журнал научных статей Здоровье и образование в XXI веке. – 2017. – Т. 19, № 12. – С. 281-284.

63. Топчиев М.А. Эффективные методы лечения рецидивных паховых грыж в современной хирургии / М. А. Топчиев, И. А. Юсупов, В. С. Крячко [и др.] // Астраханский медицинский журнал. – 2015. – Т. 10, № 2. – С. 31-41.

64. Устюжина А.С. Признаки дисплазии соединительной ткани у женщин с пролапсом гениталий / А. С. Устюжина, М. А. Солодилова, А. В. Полоников [и др.] // Акушерство, гинекология и репродукция. – 2021. – Т. 15, № 1. – С. 32-40. – DOI 10.17749/2313-7347/ob.gyn.rep.2021.124. – EDN VTPHJI.

65. Ханзадян М.Л. Роль генетических полиморфизмов ммр и timp в генезе пролапса гениталий / М. Л. Ханзадян, В. Е. Радзинский, А. Е. Донников // Медицинский вестник Юга России. – 2017. – Т. 8, № 4. – С. 82-87.

66. Шахалиев Р.А. Современное состояние проблемы применения трансвагинальных сетчатых имплантов в хирургическом лечении стрессового недержания мочи и пролапса тазовых органов / Р. А. Шахалиев, А. С. Шульгин, Н. Д. Кубин [и др.] // Гинекология. – 2022. – Т. 24, № 3. – С. 174-180.

67. Шинкарев С. А. Варианты пластики тазового дна: достоинства и недостатки (обзор) / С. А. Шинкарев, Ю. П. Латышев, О. Н. Клычева // Столетняя школа кадров, научного поиска, методической помощи практическому здравоохранению: Сборник научных статей / Под редакцией А.Д. Каприна. – Воронеж: Издательство "Научная книга", 2018. – С. 200-202.

68. Шкарупа Д. Д. Эволюция технологий применениясинтетических материалов в реконструкции мягких тканей: от герниопластики к хирургии тазового пролапса / Д. Д. Шкарупа, Е. С. Шпиленя, Н. Д. Кубин // Вестник Санкт-Петербургского университета. Медицина. – 2013. – № 2. – С. 131-140. – EDN QITOMF.

69. Шкарупа Д.Д. Недержание мочи и опущение тазовых органов у женщин. – М.: «МЕДпресс-информ», 2015.

70. Шкарупа Д.Д. Разработка нового поколения синтетических имплантов для хирургической коррекции пролапса тазовых органов и стрессового недержания мочи / Д. Д. Шкарупа, Р. А. Шахалиев, А. С. Шульгин [и др.] // Вестник урологии. – 2022. – Т. 10, № 4. – С. 109-119.

71. Aleksandrov A. Mesh-less laparoscopic treatment of apical prolapse / A. Aleksandrov, A. V. Smith, B. Rabischong, R. Botchorishvili // Facts, Views & Vision. – 2021. – Vol. 13, no. 2. – P. 179–181.

72. Amid P. K., Shulman A. G., Lichtenstein I. L. // Am. j. surg. – 1993. – № 165. – P. 369–371.

73. Amid P. K. Lichtenstein tension-free hernioplasty: its inception, evolution, and principles // Hernia. 2004. Vol. 8. P. 1–7.

74. Bacon C.R. Practical Portfolio Performance Measurement and Attribution. – Copyright © 2004 John Wiley & Sons Ltd, The Atrium, Southern Gate, Chichester, West Sussex PO19 8SQ, England.

75. Barber M. D. Epidemiology and outcome assessment of pelvic organ prolapse / M. D. Barber, C. Maher // Int Urogynecol J.— 2013.— № 11.— P. 1783–1790.

76. Bedford N.D. Effect of uterine preservation on outcome of laparoscopic uterosacral suspension / N. D. Bedford, E. I. Seman, R. T. O'Shea, M. J. Keirse // J MinimInvasiveGynecol. – 2013 Mar-Apr;20(2):172-7.

77. Benson A.B. NCCN Guidelines Insights: Rectal Cancer, Version 6.2020 / A. B. Benson, A. P. Venook, M. M. Al-Hawary et al. // J Natl ComprCancNetw. – 2020 Jul;18(7):806-815.

78. Borazjani A. Transcriptional regulation of connective tissue metabolism genes in women with pelvic organ prolapse / A. Borazjani, N. Kow, S. Harris et al. // Female Pelvic Med. Reconstr. Surg. – 2017. – Vol. 23. – № 1. – P. 44–52.

79. Bugge C. Pessaries (mechanical devices) for managing pelvic organ prolapse in women / C. Bugge, E. J. Adams, D. Gopinath et al. // Cochrane Database Syst. Rev. – 2020; 11 (11): CD004010.

80. Bullard K.M. Primary perineal wound closure after preoperative radiotherapy and abdominoperineal resection has a high incidence of wound failure / K.M. Bullard, J.L. Trudel, N.N. Baxter, D.A. Rothenberger // Dis Colon Rectum. – 2005 Mar;48(3):438-43.

81. Calne, R.Y. Repairofbilateralhernia. A technique using Mersilene mesh behind the rectus abdominus // Br. J. Surg. – 1967. – Vol. 54. – P. 917-920.

82. Cartwright R. Systematic review and meta-analysis of genetic association studies of urinary symptoms and prolapse in women / R. Cartwright, A.C. Kirby, K.A. Tikkinen et al. // Am. J. Obstet. Gynecol. – 2015. – Vol. 212, № 2. – ID 199.

83. Chokshi R.J. Reconstruction of total pelvic exenteration defects with rectus abdominus myocutaneous flaps versus primary closure / R.J. Chokshi, M.P. Kuhrt, D. Arrese, E.W. Martin Jr. // Am J Surg. – 2013 Jan;205(1):64-70.

84. Chong E.C. The financial burden of stress urinary incontinence among women in the United States / E.C. Chong, A.A. Khan, J.T. Anger // Curr Urol Rep. – 2011 Oct;12(5):358-62.

85. Collins S. Pelvic Organ Prolapse / S. Collins, C. Lewicky-Gaupp // Gastroenterol Clin North Am. – 2022 Mar;51(1):177-193

86. De Lancey J.O. Anatomic aspects of vaginal eversion after hysterectomy. Am J ObstetGynecol. – 1992; 166:1717–24.

87. De Landsheere L. Histology of the vaginal wall in women with pelvic organ prolapse: a literature review / L. De Landsheere, C. Munaut, B. Nusgens et al. // Int Urogynecol J. – 2013 Dec;24(12):2011-20.

88. Dubinskaya E.D. Clinical specificities and risk factors of early forms of pelvic organ prolapse [Klinicheskie osobennosti i faktory riska rannih form prolapsa tazovyh organov] / E.D. Dubinskaya, I.A. Babicheva, S.N. Kolesnikova et al. // Voprosy ginekologii, akusherstva i perinatologii. – 2015;14(6):5-11.

89. Elliott D.S. Long-term results of robotic assisted laparoscopic sacrocolpopexy for the treatment of high grade vaginal vault prolapse / D.S. Elliott, A.E. Krambeck, G.K. Chow // J Urol. – 2006 Aug;176(2):655-9.

90. Enikeev M.E. Repair of cystocele and apical genital prolapse using 6-strap mesh implant / M.E. Enikeev, D.V. Enikeev, D.O. Korolev, O.V. Snurnitsyna, M.V. Lobanov, A.N. Nikitin et al. // Urologia. – 2020. – Vol. 87, № 3. – P. 130–136.

91. Fang G. Oxidative status of cardinal ligament in pelvic organ prolapse / G. Fang, L. Hong, C. Liu et al. // Exp. Ther. Med. – 2018. – Vol. 16, № 4. – P. 3293–3302.

92. Food, Drug Administration (FDA). Surgical mesh for POP and SUI repair: FDA executive summary. http://www.fda.gov/downloads/AdvisoryCommittees/CommittesMeetingMaterials/MedicalDevices/MedicalDevicesAdvisoryCommittee/ObstetricsandGynecology Devices/UCM270402.pdf (accessed 8-9 September 2011).

93. Germain A. Long-term outcomes after totally robotic sacrocolpopexy for treatment of pelvic organ prolapse / A. Germain, F. Thibault, M. Galifet et al. // Surg Endosc. – 2013 Feb;27(2):525-9.

94. Guan Z., Li H. F., Yang X., Guo L. L. Pelvic reconstruction improves pelvic floor strength in pelvic organ prolapse patients // Taiwanese Journal of Obstetrics and Gynecology. 2015. Vol. 54. P. 519–521.

95. Guler Z. Role of Fibroblasts and Myofibroblasts on the Pathogenesis and Treatment of Pelvic Organ Prolapse / Z. Guler, J.P. Roovers // Biomolecules. – 2022. – Vol. 12, no. 1. – P. 94

96. Hallock J.L. The Epidemiology of Pelvic Floor Disorders and Childbirth: An Update / J.L. Hallock, V.L. Handa // Obstet Gynecol Clin North Am. – 2016. – № 1. – P. 1–13

97. Haylen B.T. An International Urogynecological Association (IUGA)/International Continence Society (ICS) joint terminology and classification of the complications related directly to the insertion of prostheses (meshes, implants, tapes) and grafts in female pelvic floor surgery / B.T. Haylen, R.M. Freeman, S.E. Swift et al. // Neurourol. Urodyn. – 2011. – Vol. 30. – P. 2-12.

98. Higgs P.J. Long term review of laparoscopic sacrocolpopexy / P.J. Higgs, H.L. Chua, A.R. Smith // BJOG. – 2005 Aug;112(8):1134-8.

99. Hinoul P. A prospective study to evaluate the anatomic and functional outcome of a transobturator mesh kit (Prolift anterior) for symptomatic cystocele repair / P. Hinoul, W.U. Ombelet, M.P. Burger, J.P. Roovers // J. Minim. Invasive Gynecol. – 2008. – Vol. 15, № 5. – P. 615-620.

100. Hüsch T. Quality of life in women of non-reproductive age with transvaginal mesh repair for pelvic organ prolapse: A cohort study / T. Hüsch, R. Mager, F. Ober, R. Bentler, K. Ulm, A. Haferkamp // International Journal of Surgery (London, England). – 2016. – Vol. 33, Part A. – P. 36–41.

101. Jacquetin B. Vaginal mesh for prolapse: a randomized controlled trial / B. Jacquetin, M. Cosson, P. Debodinance, P. Hinoul // Obstet Gynecol. – 2010 Dec;116(6):1457-1458.

102. Jakus I.A. Immunohistochemical expression of hypoxia-inducible factor-1α in stromal cells of vaginal tissue in post-menopausal women with pelvic organ prolapse / I.A. Jakus, D. Jakus, N. Aračić et al. // Indian J. Med. Res. – 2017. – Vol. 146, – P. 63–67.

103. Jefferis H. Laparoscopic hysteropexy: 10 years' experience / H. Jefferis, N. Price, S. Jackson // Int Urogynecol J. – 2017 Aug;28(8):1241-1248.

104. Illiano E. Sacrocolpopexy for posthysterectomy vaginal vault prolapse: long-term follow-up / E. Illiano, K. Giannitsas, A. Zucchi et al. // Int Urogynecol J. – 2016 Oct;27(10):1563-9.

105. Kari B. Conservative treatment of patient with pelvic organ prolapse: Pelvic floor muscle training / B. Kari, S. Anglès-Acedo, A. Batra et al. // Int Urogynecol J. – 2022. – № 10. – P. 2633–2667.

106. Kasyan G. Risk factors associated with perioperative and mesh-related complications for patients undergoing pelvic organ prolapse surgery: analysis of 677 cases / G. Kasyan, K. Abramyan, A.A. Popov et al. // Eur. Urol. Suppl. – 2013. – Vol. 27, № 3. – P. 1081-1086.

107. Keane D., O'Leary B., Agnew G. et al. National Clinical Practice Guideline Diagnosis and Management of Pelvic Organ Prolapse. – The National Women and Infants Health Programme (NWIHP) and the Institute of Obstetricians and Gynaecologists (IOG) Clinical Advisory Group (CAG) 2022. https://www.rcpi.ie/faculties/obstetricians-and-gynaecologists/national-clinical-guidelines-inobstetrics-and-gynaecology/

108. Khadzhieva M.B. Verification of the chromosome region 9q21 association with pelvic organ prolapse using regulomedb annotations / M.B. Khadzhieva, D.S. Kolobkov, S.V. Kamoeva et al. // Biomed Res. Int. – 2015. – Vol. 2015.

109. Krissi H. Risk factors for recurrence after Le Fort colpocleisis for severe pelvic organ prolapse in elderly women / H. Krissi, A. Aviram, R. Eitan, A. From, A. Wiznitzer, Y. Peled // International Journal of Surgery. – 2015. – Vol. 20. – P. 75–79.

110. Laganà A.S. Pelvic organ prolapse: the impact on quality of life and psychological well-being / A.S. Laganà, V.L. La Rosa, A.M.C. Rapisarda, SG. Vitale // J PsychosomObstetGynaecol. – 2018 Jun;39(2):164-166.

111. Lensen E.J. Technique of anterior colporrhaphy: a Dutch evaluation / E.J. Lensen, J.A. Stoutjesdijk, M.I. Withagen et al. // Int Urogynecol J. – 2011 May;22(5):557-561.

112. Liang C. C. Predictors of persistence of preoperative urgency incontinence in women following pelvic organ prolapse repair / C. C. Liang, L. H. Tseng, Y. L. Chang, S. D. Chang // Taiwanese Journal of Obstetrics and Gynecology. – 2015. – Vol. 54, Iss. 6. – P. 682–685.

113. Lichtenstein I. L. A technique of nylon darn in repair of inguinal hernias / I.L. Lichtenstein, A. G. Shulman, P. K. Amid, M. M. Montllor et al. // Am. j. surg. – 1989. – № 157. – P. 188–193.

114. Lindsay S. R. Modelling the diameter distribution of forest stands using the Burr distribution / S. R. Lindsay, G. R. Wood, R. C. Woollson // Journal of Applied Statistics. – 1996. – Vol. 23, No. 6. – P. 609–619.

115. Liu C. Role of transforming growth factor β-1 in the pathogenesis of pelvic organ prolapse: a potential therapeutic target / C. Liu, Y. Wang, B.S. Li et al. // Int. J. Mol. Med. – 2017. – Vol. 40. – № 2. – P. 347–356.

116. Luber K.M. The demographics of pelvic floor disorders: current observations and future projections / K.M. Luber, S. Boero, J.Y. Choe et al. // Am J ObstetGynecol. – 2001 Jun;184(7):1496-501; discussion 1501-3.

117. Lucioni A. The surgical technique and early postoperative complications of the Gynecare Prolift pelvic floor repair system // Can. J. Urol. – 2008. –Vol. 15. – P. 4004-4008.

118. Maher C. Surgery for women with apical vaginal prolapse / C. Maher, B. Feiner, K. Baessler et al. // CochraneDatabaseSystRev. – 2016 Oct 1;10(10).

119. Mathlouthi N. Genital prolapse in young women: a study of risk factors. / N. Mathlouthi , Ben Ayed, M. Dhouib et al. // Tunis Med. – 2011, Vol. 89, 7, P. 115.

120. Mattsson N.K. Pelvic organ prolapse surgery and quality of life – a nationwide cohort study / N.K. Mattsson, P.K. Karjalainen, A.M. Tolppanen et al. // Am. J. Obstet. Gynecol. – 2020; 222(6): 588.e1–588.e10.

121. Miller D. Prospective clinical assessment of the transvaginal mesh technique for treatment of pelvic organ prolapse-5-year results / D. Miller, V. Lucente, E. Babin et al. // FemalePelvicMedReconstrSurg. – 2011 May;17(3):139-43.

122. Moloney G.E. Operations for hernia; technique of nylon darn / G.E. Moloney, W.G. Gill, R.C. Barclay // Lancet. – 1948. – Vol. 2, № 6515. – P. 45-48.

123. Muffly T.M. Insertion and Removal of Vaginal Mesh for Pelvic Organ Prolapse / T. Muffly, M.D. Barber // Clin. Obstet. Gynecol. – 2010. – Vol. 53, № 1. – P. 99-114.627-631.

124. Nakad B. Estrogen receptor and laminin genetic polymorphism among women with pelvic organ prolapse / B. Nakad, F. Fares, N. Azzam, B. Feiner, A. Zilberlicht, Y. Abramov // Taiwanese Journal of Obstetrics and Gynecology. – 2017. Vol. 56. Iss. 6. P. 750–754.

125. Nezhat C.H. Laparoscopic sacral colpopexy for vaginal vault prolapse / C.H. Nezhat, F. Nezhat, C. Nezhat // ObstetGynecol. – 1994 Nov;84(5):885-8.

126. NICE (National Institute for Health and Care Excellence). Urinary incontinence and pelvic organ prolapse in women: management. Evidence reviews for lifestyle and conservative management options for pelvic organ prolapse. NICE guideline NG123. 2019. 176 p.

127. Nosti P.A. Outcomes of abdominal and minimally invasive sacrocolpopexy: a retrospective cohort study / P.A. Nosti, A.U. Umoh, S. Kane et al. // Female Pelvic Med Reconstr Surg. – 2014 Jan-Feb;20(1):33-7.

128. Nygaard I.E. Abdominal sacrocolpopexy: a comprehensive review / I.E. Nygaard, R. McCreery, L. Brubaker et al. // ObstetGynecol. – 2004 Oct;104(4):805-23.

129. Nygaard I. Prevalence of symptomatic pelvic floor disorders in US women / I. Nygaard, M.D. Barber, K.L. Burgio et al. // JAMA. – 2008 Sep 17;300(11):1311-6.

130. Petros P.E. An integral theory of female urinary incontinence / P.E. Petros, U. Petros, J. Ulmsten // Acta Obstet. Gynecol. Scand. – 1990. – Vol. 69, suppl. 153. – P. 1-79.

131. Philander S.G.H. The Role of Low-Level Stratus Clouds in Keeping the ITCZ Mostly North of the Equator / S.G.H. Philander, D. Halpern, D.G. Gu et al. // Journal of Climate. – 1996. – Vol. 9. – P. 2958-2972.

132. Pollard M.E. Abdominal approaches to pelvic prolapse repairs / M.E. Pollard, K.S. Eilber, J.T. Anger // CurrOpinUrol. – 2013 Jul;23(4):306-11.

133. Pushkar D. et al. Anatomical and functional results in patient for pelvic organ prolapsed using Prolift transvaginal mesh: a prospective study of 105 cases / // Eur. Urol. Suppl. – 2011. – Vol. 10, № 2. – P. 245

134. Rogo-Gupta L. Trends in surgical mesh use for pelvic organ prolapse from 2000 to 2010 / L. Rogo-Gupta, L.V. Rodriguez, M.S. Litwin et al. // Obstet. Gynecol. – 2012. – Vol. 120, № 5. – P. 1105-1115

135. Ryan S. Laparoscopic repair of postoperative perineal hernia / S. Ryan, D.O. Kavanagh, P.C. Neary // CaseRepMed. – 2010;2010:126483.

136. Sajid M.S. Systematic review and meta-analysis of the use of lightweight versus heavyweight mesh in open inguinal hernia repair / M.S. Sajid, C. Leaver, M.K. Baig, P. Sains // Br J Surg. – 2012 Jan;99(1):29-37.

137. Samuelsson E.C. Signs of genital prolapse in a Swedish population of women 20 to 59 years of age and possible related factors / E.C. Samuelsson, F.T. Victor, G. Tibblin, K.F. Svärdsudd // Am J ObstetGynecol. – 1999 Feb;180(2 Pt 1):299-305.

138. Samuelsson E.C. Five-year incidence and remission rates of female urinary incontinence in a Swedish population less than 65 years old / E.C. Samuelsson, F.T. Victor, K.F. Svärdsudd // Am J ObstetGynecol. – 2000 Sep;183(3):568-74.

139. Shah A.D. The age distribution, rates, and types of surgery for pelvic organ prolapse in the USA / A.D. Shah, N. Kohli, S.S. Rajan, L. Hoyte // Int Urogynecol J Pelvic Floor Dysfunct. – 2008 Mar;19(3):421-8.

140. Shah H.N. Mesh complications in female pelvic floor reconstructive surgery and their management: A systematic review / H.N. Shah, G.H. Badlani // Ind. J. Urology. – 2012, V. 28, 2. – P. 129-153.

141. Stadnicka G. Psychosocial problems of women with stress urinary incontinence / G. Łepecka-Klusek, A. Pilewska-Kozak, G. Jakiel // Ann Agric Environ Med. 2015;22(3):499-503.

142. Stelzner S. Comment on Asplund et al.: outcome of extralevator abdominoperineal excision compared with standard surgery: results from a single centre / S. Stelzner, A. Sims, H. Witzigmann // ColorectalDis. – 2013 May;15(5):627-8.

143. Subramanian D. Rate, type, and cost of pelvic organ prolapse surgery in Germany, France, and England / D. Subramanian, K. Szwarcensztein, J.A. Mauskopf, M.C. Slack // Eur J ObstetGynecolReprod Biol. – 2009 Jun;144(2):177-81.

144. Trutnovsky G. Pelvic floor dysfunction - does menopause duration matter? / G. Trutnovsky, R. Guzman-Rojas, A. Martin, H.P. Dietz. // Maturitas. – 2013, Vol. 76, 2, P. 134-138.

145. Vetuschi A. Changes in muscularis propria of anterior vaginal wall in women with pelvic organ prolapse / A. Vetuschi, A. D'Alfonso, R. Sferra et al. // Eur J Histochem. – 2016 Feb 16;60(1):2604.

146. Vetuschi A. Immunolocalization of Advanced Glycation End Products, Mitogen Activated Protein Kinases, and Transforming Growth Factor-β/Smads in Pelvic Organ Prolapse / A. Vetuschi, S. Pompili, A. Gallone et al. // J Histochem Cytochem. – 2018 Sep;66(9):673-686

147. Walker G.J. Pelvic organ prolapse and incontinence in developing countries: review of prevalence and risk factors / G.J. Walker, P. Gunasekera // Int Urogynecol J. – 2011 Feb;22(2):127-135.

148. Wharton L. Do vaginal pessaries used to treat pelvic organ prolapse impact on sexual function? A systematic review and meta-analysis / L. Wharton, R. Athey, S. Jha // Int. Urogynecol. J. – 2022; 33(2): 221–233.

149. Weber A.M, Anterior vaginal prolapse: review of anatomy and techniques of surgical repair / A.M. Weber, M.D. Walters // ObstetGynecol. – 1997 Feb; 89(2): 311-318.

150. Wu J.M., Forecasting the prevalence of pelvic floor disorders in U.S. Women: 2010 to 2050 / J.M Wu, A.F. Hundley, R.G. Fulton, E.R. Myers // Obstet Gynecol. – 2009 Dec; 114(6): 1278-1283.

151. Wu J.M., Prevalence and trends of symptomatic pelvic floor disorders in U.S. women / J.M Wu, C.P. Vaughan, P.S. Goode et al. // Obstet Gynecol. – 2014 Jan; 123(1): 141-148.

152. Xu H.R. Research progression of extralevator abdominoperineal excision / H.R. Xu, Z.F. Xu, Z.J. Li et al. // ZhonghuaWeiChangWaiKeZaZhi. – 2013 Jul; 16(7): 698-700.

153. Yılmaz N. HOXA11 and MMP2 gene expression in uterosacral ligaments of women with pelvic organ prolapsed / N.Yılmaz, G. Ozaksit, Y.K. Terzi et al. // J. Turk. Ger. Gynecol. Assoc. – 2014. – Vol. 15, № 2. – P. 104–108.

154. Zhao B. Interferon-γ and its pathway-associated gene expression in the vaginal tissue of premenopausal females with pelvic organ prolapsed / B. Zhao, J. Yan, H. Wu et al. // Exp. Ther. Med. – 2014. – Vol. 8, № 4. – P. 1145–1149.

155. Zhao X. Hypoxia induces apoptosis through HIF-1α signaling pathway in human uterosacral ligaments of pelvic organ prolapse / X. Zhao, C. Ma, R. Li et al. // Biomed Res. Int. – 2017. – Vol. 2017.

156. Zhao X. Hypoxia-inducible factor 1-α (HIF-1α) induces apoptosis of human uterosacral ligament fibroblasts through the death receptor and mitochondrial pathways / X. Zhao, L. Liu, R. Li et al. // Med. Sci. Monit. – 2018. – Vol. 24. – P. 8722–8733.