Министерство здравоохранения Московской области
Государственное бюджетное учреждение здравоохранения Московской области «Московский областной научно-исследовательский институт акушерства и гинекологии»

На правах рукописи

Хабибуллах Тамана

РОБОТ-АССИСТИРОВАННЫЙ ДОСТУП В ЛЕЧЕНИИ КОЛОРЕКТАЛЬНОГО ЭНДОМЕТРИОЗА

Диссертация
на соискание ученой степени
кандидата медицинских наук

3.1.4 – Акушерство и гинекология

Научный руководитель:
доктор медицинских наук,
профессор А.А. Попов

Москва – 2022 год

Оглавление	Стр.
Введение	**4**
Глава I. Обзор литературы	**12**
1.1. Колоректальный эндометриоз. Определение, эпидемиология, клиническая картина	**12**
1.2 Теории возникновения колоректального эндометриоза	**13**
1.3. Классификации колоректального эндометриоза	**16**
1.4. Диагностика	**22**
1.5. Лечение колоректального эндометриоза	**24**
1.6. Хирургические технологии лечения	**27**
1.7. Влияние оперативного лечения на качество жизни	**32**
1.8. Сравнение лапароскопического и робот-ассистированного доступа в лечении колоректального эндометриоза	**33**
Глава II. Материалы и методы	**36**
2.1. Общая характеристика пациенток и дизайн исследования	**36**
2.2. Методическое обеспечение работы	**36**
2.3. Методы обследования пациенток	**37**
2.4. Сбор анамнеза, анкетирование.	**37**
2.5. Особенности бимануального влагалищного и ректального исследований.	**39**
2.6. Лабораторные методы исследования	**40**
2.7. Инструментальные методы диагностики	**41**
2.8. Статическая обработка результатов исследования	**45**
Глава III. Техника выполнения «классической» и NOSE колоректальной резекции лапароскопическим и роботическим доступами.	**46**
3.1. Предоперационная подготовка	**46**

3.2. Техника операции	**48**
3.3. Особенности послеоперационного ведения пациенток	**66**
Глава IV. Клиническая характеристика обследованных групп.	**69**
4.1. Клинико-анамнестическая характеристика исследуемых пациенток	**69**
4.2. Результаты интраоперационных данных	**76**
4.3. Результаты клинико-лабораторных данных	**84**
4.4. Результаты вопросников по качеству жизни и репродуктивные исходы послеоперационном периоде	**87**
Глава V. Обсуждение полученных результатов исследования	**98**
Выводы	**118**
Практические рекомендации	**119**
Список сокращений	**123**
Список литературы	**124**

ВЕДЕНИЕ

Актуальность темы исследования

Эндометриоз представляет собой серьезную медико-социальную проблему, поражающее преимущественно молодых активных женщин и наносящее им весомый физический и моральный урон, порой даже приведя к полной социальной инвалидизации. Последние обусловлены выраженным болевым синдромом и высокой частотой бесплодия у таких пациенток, которая в 3-4 раза превышает частоту бесплодия в популяции [1-4].

Еще 100 лет назад заболевание считалось довольно редким и являлось прерогативой морфологов при исследовании ими операционного материала. Вместе с тем, за последние 25 лет наблюдается неуклонный рост частоты выявления именно глубоких форм эндометриоза в структуре гинекологической заболеваемости [5-7], что возможно объясняется внедрением и повышением качества инструментальных методов диагностики, а также эндоскопической хирургии.

Колоректальный эндометриоз - разновидность инфильтративного эндометриоза, который помимо болевого синдрома и бесплодия, проявляется кишечной симптоматикой. Согласно данным литературы, при эндометриозе кишечника чаще всего поражается сигмовидная и прямая кишки, на их долю приходится от 70 до 80% среди всех отделов желудочно-кишечного тракта [8,9]. Особенностью этой формы эндометриоза является трудность диагностики на ранних этапах ввиду отсутствия патогномоничных клинических симптомов и, соответственно, длительного наблюдения пациенток у врачей смежных специальностей. В свою очередь, запоздалая диагностика приводит к прогрессированию заболевания, способствует формированию экзофитно растущей опухоли, препятствующей нормальному пассажу кишечного содержимого. Последняя может стать причиной вторично развивающейся кишечной непроходимости, требующей незамедлительного хирургического вмешательства.

Несмотря на многочисленно проводимые исследования, не существует единого мнения о правильном тактическом подходе пациенток с колоректальным эндометриозом в связи данный вопрос продолжает оставаться одной из наиболее сложных и не до конца решенных проблем современной гинекологии.

Опыт мирового медицинского сообщества в настоящее время определяет показанием к хирургическому лечению колоректального эндометриоза неэффективность проведения консервативных методов, неудачных попытках вспомогательных репродуктивных технологий в анамнезе, а также стенозе просвета кишечника по данным инструментальных методов диагностики даже при отсутствии клинического проявления заболевания.

В настоящее время малоинвазивная хирургия, в частности лапароскопия, продемонстрировала хорошие результаты в лечении многих патологий различных хирургических специальностей.

Колоректальная резекция кишки с последующим формированием анастомоза является наиболее радикальным и технически трудным методом хирургического лечения эндометриоза толстой кишки. Стоит отметить, что оперативное лечение при данной методике предполагает работу в условиях выраженного спаечного процесса, что сопряжено с высоким риском ятрогенного повреждения жизненно важных сосудисто-нервных структур и полых органов, и требует от хирурга максимальной деликатности, прецизионности с целью минимизации травматизации.

Преимущества относительно новой методики – роботохирургии, привлекли внимание оперирующих гинекологов во всем мире.

Степень разработанности темы исследования

В настоящее время вопрос о безопасном, эффективном хирургическом доступе для выполнения трудновыполнимых и длительных вмешательств таких, как колоректальная резекция, сохраняет интерес в колопроктологической и гинекологической практиках.

Проведение оперативного вмешательства при колоректальном эндометриозе при помощи роботического комплекса стало активно набирать обороты и внедряться в гинекологическую деятельность.

К сожалению, имеющиеся зарубежные литературные данные об опыте использования данной методики и сравнении его с традиционной лапароскопией отметили более длительную продолжительность оперативного вмешательства при робот-ассистированным доступом.

Стоит отметить, что выводы, полученные в данных работах не совсем достоверны, так как статьи включали маленькую выборку пациенток, гетерогенные способы удаления инфильтрата кишечника и выполнены хирургами с различным опытом проведения подобных вмешательств, также, в большинстве случаев, являются ретроспективными.

Русскоязычных и мировых публикаций на предмет сравнения колоректальной резекции по поводу эндометриоза толстой кишки традиционным лапароскопическим доступом и робот-ассистированным нет.

Известно, что основными показаниями к оперативному лечению относятся болевой синдром, резистентный к гормональной терапии, стеноз просвета кишечника, а также стойкое бесплодие. Следовательно, помимо сравнения интраоперационных преимуществ двух методов, не менее важным является изучение влияния хирургического вмешательства на качестве жизни пациенток, кишечных симптомах и репродуктивную функцию. В настоящее время имеется ограниченное количество работ с маленькой выборкой пациенток, демонстрирующих отдаленные результаты колоректальной резекции при применении двух доступов.

Колоректальная резекция кишки в настоящее время проводится, в большинстве случаев, малоинвазивным доступом, однако классическая техника последней подразумевает применение дополнительного минилапаротомного доступа с целью проведения одного из этапов вмешательства. На текущий момент в мире активно применяют технику выполнения резекции кишки одним доступом с извлечением гистологического препарата через естественные отверстия. На

данный момент, опыт мирового сообщества ограничен о безопасности выполнения данной методики, нет клинических рекомендаций о подготовки пациентки к подобной операции, отсутствуют данные об особенностях течения послеоперационного периода, также интра- и послеоперационных осложнениях.

В нашей стране опыта роботической хирургии в лечения колоректального эндометриоза нет. Крупных исследований, посвящённых роботическим операциям при колоректальном эндометриозе, в Российской Федерации не опубликовано в связи с чем не вызывает вопросов актуальность темы исследования.

Цель исследования

- оценка исходов оперативного лечения пациенток с колоректальным эндометриозом при использовании робот-ассистированного доступа.

Задачи исследования:

1. Оценить технические особенности робот-ассистированного доступа в сравнении с лапароскопией при лечении колоректального эндометриоза.
2. Изучить частоту интра- и послеоперационных осложнений, особенности течения послеоперационного периода после робот-ассистированных вмешательств в сравнении с лапароскопическим доступом при лечении колоректального эндометриоза.
3. Оценить влияние хирургического лечения колоректального эндометриоза робот-ассистированным и лапароскопическим доступами на качество жизни пациенток в отдаленном периоде.
4. Изучить частоту наступления беременности при использовании двух доступов при колоректальном эндометриозе и бесплодии.

Научная новизна исследования

Впервые в России изучены технические особенности колоректальной резекции по поводу эндометриоза кишки лапароскопическим и роботическим доступом.

Впервые описана, разработана и внедрена техника тотальной эндоскопической колоректальной резекции с удалением препарата через естественные отверстия по поводу колоректального эндометриоза.

Впервые в России проведена сравнительная характеристика лапароскопического и роботического доступов при проведении колоректальной резекции по поводу инфильтративного эндометриоза дистальных отделов толстой кишки.

Предложено использование анкетирования пациенток, как показательного способа динамической оценки качества жизни и кишечной симптоматики на до и послеоперационном периодах.

Впервые оценено влияние колоректальной резекции кишки на качестве жизни и проктологических жалоб пациенток при проведении лечения двумя малоинвазивными доступами.

Теоретическая и практическая значимость работы

Внедрение робот-ассистированной хирургии как безопасного и альтернативного доступа для проведения колоректальной резекции кишки при гинекологической патологии.

Описаны технические особенности колоректальной резекции лапароскопическим и роботическим доступами.

Предложена методика выполнения колоректальной резекции техникой NOSE.

Методология и методы исследования

Методология диссертационного исследования построена на изучении и обобщении литературных данных о хирургическом лечении колоректального

эндометриоза малоинвазивными доступами. Объектом ретро- и проспективного исследования стали женщины, обратившиеся в ГБУЗ МО МОНИИАГ по поводу симптомного колоректального эндометриоза, которым выполненое оперативное пособие лапароскопическим и роботическим доступами. При выполнении работы использованы как общие, так и специальные методы исследования. Все пациентки предоставили информированное согласие на участие в научном исследовании. Получено согласование исследования этическим комитетом.

Положения, выносимые на защиту

1. Робот-ассистированная хирургия в лечении колоректального эндометриоза обеспечивает аналогичные с традиционной лапароскопией периоперационные результаты лечения.
2. Колоректальная резекция по поводу инфильтративного эндометриоза кишечника положительно сказывается на качестве жизни пациенток при выполнении как лапароскопическим, так и роботическим доступами в течение 24 месяцев послеоперационного периода.
3. Хирургическое лечение колоректального эндометриоза повышает частоту спонтанного наступления беременности на 30%.

Степень достоверности результатов исследования

Статистическая обработка результатов исследования проводилась с помощью программы IBM SPSS Statistics v26. При нормальном распределении данные описывались при помощи среднего и стандартного отклонения M (SD) сравнение между группами проводилось при помощи Т-критерия Стьюдента, для сравнения данных в динамике использовался Т-критерий Стьюдента для связанных выборок. При распределении, отличном от нормального данные описывались при помощи медианы и интерквартильного интервала Me (Q_1; Q_3) при оценке различий между группами использовался непараметрический U-критерий Манна–Уитни, для оценки динамических изменений применялся критерий Вилкоксона. При анализе номинальных переменных данные представлялись в виде абсолютных значений и

процентов (%) применялся критерий χ2 Пирсона с поправкой Йетса. Различия считали статистически значимыми при уровне значимости $p<0,05$. Вычисления проводились с использование стандартных статистических программ.

Личный вклад автора в проведенное исследование

Тема и дизайн диссертации, её основные задачи разработаны совместно с научными консультантами. Автор самостоятельно анализировал и систематизировал отечественные и зарубежные источники по теме диссертации. Автор принимала непосредственное участие в предоперационной подготовке пациенток, их оперативном лечении и ведении послеоперационного периода, а также последующей реабилитации пациенток с колоректальным эндометриозом. Автором лично произведен сбор, составление и обработка базы данных, частично выполнена статическая обработка. На основании результатов статистического анализа сделаны соответствующие выводы.

Внедрение результатов исследования

Результаты настоящего исследования и разработанные на их основе практические рекомендации внедрены в работу отделения оперативной гинекологии с онкогинекологией и дневным стационаром МОНИИАГ.

Апробация диссертационной работы прошла на заседании Ученого совета ГБУЗ МО МОНИИАГ от 20 сентября 2022 г.

Публикации результатов

По теме диссертации опубликовано 5 печатных работ, в том числе 4 из них в изданиях, вошедших в перечень рецензируемых научных журналов и изданий, рекомендованных ВАК Министерства образования и науки РФБ и базу данных Scopus.

Структура и объем диссертации

Диссертация написана на русском языке, изложена на 149 страницах компьютерного текста и состоит из общей характеристики работы, 5 глав, выводов,

практических рекомендаций и списка используемой литературы. Диссертация включает 33 таблицы, 3 графика, иллюстрирована 35 рисунками. Список используемой литературы состоит из 163 источника, из которых 9 источников принадлежат российским авторам и 154 – зарубежным.

ГЛАВА 1. ОБЗОР ЛИТЕРАТУРЫ

1.1. Колоректальный эндометриоз. Определение, эпидемиология, клиническая картина.

Эндометриоз — хроническое эстрогенозависимое заболевание, характеризующееся разрастанием эндометрий-подобной ткани за пределами полости матки и, как правило, ассоциированное, как правило, с выраженным фиброзом [10,11]. Частота встречаемости эндометриоза среди женщин репродуктивного возраста достигает 15%, из которых от 20 до 50% имеют трудности с реализацией репродуктивной функции, а 71-87% отмечают хроническую тазовую боль [9, 10]. Отличительной особенностью данного заболевания является отсутствие корреляции между степенью распространенности патологического процесса и проявлением симптомов. Зачастую у пациенток с поверхностным перитонеальным эндометриозом имеется выраженный болевой синдром, не купирующийся известными анальгетическими препаратами, тогда как у пациенток с глубокой формой эндометриоза, характеризующейся формированием инфильтратов, которые прорастают мышечные слои органов и приводят к нарушению их нормальной анатомии, жалоб может практически и не быть. Оперативное лечение у части пациенток зачастую приходится на распространенные формы патологического процесса, что делает проблему хирургического лечения эндометриоза актуальной для оперирующих гинекологов.

Колоректальный эндометриоз – одна из форм глубокого инфильтративного эндометриоза, обязательным критерием которого является инвазия эндометриальной ткани в стенку дистальных отделов кишечника [8, 12, 13, 14].

Первое научное описание эндометриоза сделано профессором Карл фон Рокитанским в 1860 году. С тех пор медицинскими сообществами мира ведется активное изучение этиологии и патогенеза заболевания, оптимизация методов диагностики и лечения. Однако несмотря на столь продолжительные исследования, достижения определенных успехов в вопросах диагностики, тактика ведения

пациенток является предметом интереса и дискуссий научно-исследовательских конференций по настоящее время.

Согласно данным литературы, считается, что 3,8-37% женщин с эндометриозом имеют определённую степень поражения кишечника [13-17]. Однако истинная частота распространения заболевания неизвестна, так как диагноз зачастую выставляется в ходе оперативного вмешательства с последующим гистологическим подтверждением. Кроме того, часть пациенток находятся под наблюдением не у акушеров-гинекологов, а у гастроэнтерологов и колопроктологов по поводу симптома раздраженного кишечника, и попадают на операционный стол с клиникой реализованной кишечной непроходимости. Стоит отметить, что эндометриоидное поражение кишечника традиционно возникает одновременно с поверхностным тазовым эндометриозом.

Боль является основным симптомом для многих женщин, страдающих эндометриозом. Восприятие боли субъективно, может варьироваться по интенсивности, локализации, времени возникновения и продолжительности. Кроме того, характер боли и связанные с ней симпатические и парасимпатические реакции могут иногда отличаться.

В последние годы отмечается увеличение частоты выявления глубокого инфильтративного эндометриоза, занимающего до 33% в общей структуре больных с эндометриозом, что, вероятнее всего связано с запоздалой диагностикой и верификацией диагноза [18]. Отличительными признаками данного вида эндометриоза является прорастание эндометриоидных очагов от поверхности брюшины на глубину более 5 мм, что сопровождается нарушением функции поражённых органов, развитием спаечного процесса, нарушением анатомических взаимоотношений в полости малого таза. Вовлечение стенки кишки в инфильтрат установлено у 8-12 % женщин с эндометриозом. При этом в 90% случаев поражается толстый кишечник [9,10].

1.2. Теории возникновения колоректального эндометриоза

Каждая из гипотез развития эндометриоза имеет право на объяснение происхождения эндометриоза кишечника. Наибольшее внимание привлекла гипотеза о ретроградном заброс менструальной крови. Эндометрий, попадая в брюшную полость, оседает в прилегающих зонах, особенно в Дугласовом пространстве, что помогает объяснить предрасположенность к поражению дистального отдела толстой кишки. C. Chapron и его коллеги опубликовали данные о распространении глубокого эндометриоза в кишечнике [19]. Ими подтверждено, что наиболее частой локализацией являются дистальные отделы толстой кишки: прямая кишка и ректосигмоидный переход (65,7%). Второй по частоте локализацией является сигмовидная кишка (17,4%). Авторы отметили, что заброс клеток эндометрия из левой маточной трубы ограничивается сигмовидной кишкой, что может приводить к задержке менструальной крови и, таким образом, к образованию поражений на сигмовидной кишке. Следующими наиболее распространенными локализациями являются слепая кишка, аппендикс и илеоцекальный угол (10,5%). Из наблюдений следует, что более высокой распространенностью эндометриоза в правые отделы органов брюшной полости ввиду тока перитонеальной жидкости, которая может содержать клетки эндометрия, по часовой стрелке в направлении правого латерального канала [20]. Это потенциально может объяснить предрасположенность к более частому развитию эндометриоза слепой кишки/аппендикса/илеоцекального угла по сравнению с тонким кишечником (4,7%) или сальником (1,7%) [19].

Согласно второй гипотезе клетки париетальной брюшины могут подвергаться целомической метаплазии в эндометрий-подобные клетки. Если данные клетки могут появиться на париетальной брюшине Дугласова пространства, то возможно их распространение и на прилежащие отделы кишечника. Таким же способом поражения могут образоваться на брюшине латерального канала и распространяться на слепую кишку и аппендикс. Следовательно, целомическая метаплазия может частично объяснять специфичность поражений дистального отдела толстой кишки, слепой кишки и

аппендикса по сравнению с другими локализациями, находящимися не в проекции париетальной брюшины.

Согласно гипотезе о диссеминации клеток эндометрия гематогенным и лимфогенным путём теоретически возможно перемещение клеток эндометрия в любую часть кишечника. Маточные вены впадают во внутренние подвздошные вены, далее в нижнюю полую вену и сердце, прежде чем попасть в артериальный кровоток что не может объяснить преимущественное поражение дистальных отделов толстой, слепой кишки или аппендикса.

Уникальной гипотезой возникновения эндометриоза является развитие из стволовых клеток эндометрий-подобных. Недавно была признана роль миграции стволовых клеток при эндометриозе, когда стволовые клетки, полученные из костного мозга, могут напрямую дифференцироваться в эктопический эндометрий и способствовать ангиогенезу [21]. Однако в настоящее время неизвестно, существует ли какая-либо связь между стволовыми клетками костного мозга и эндометриозом кишечника по сравнению с другими видами эндометриоза.

Также заслуживает внимания анатомическая взаимосвязь между внутренними половыми органами и толстой кишкой. Яичники находятся в непосредственной близости с дистальным отделом толстой кишки, особенно левый яичник и сигмовидная кишка. Таким образом, эндометриома левого яичника зачастую имеет интимные сращения с сигмовидной кишкой. При расположении матки в ретрофлексио эндометриомы яичников располагаются в Дугласовом пространстве, что обеспечивает интимные сращения с прямой кишкой и ректосигмоидным отделом. Недавняя работа K.N. Khan и C. Chapron также продемонстрировала взаимосвязь между «внешним» (наружной стенки матки) аденомиозом и прилежащим глубоким эндометриозом [22, 23]. Опять же, из-за их непосредственной близости задний «внешний» аденомиоз может спаиваться с соседней толстой кишкой и поражать ее, увеличивая риск облитерации Дугласова пространства.

Другой гипотезой об этиологии глубокого эндометриоза является теория раннего развития эндометриоза в результате неонатального кровотечения,

наблюдаемого примерно у 5% женского населения, у которых эндометрий более чувствителен к экспрессии материнского прогестерона [24]. После менархе в эктопической ткани эндометрия возникает рецидивирующее кровотечение, что приводит к повторному повреждению и восстановлению этих тканей, прогрессированию глубокого эндометриоза. Согласно другой теории эмбриональная мюллерова ткань в различных анатомических структурах может подвергаться аномальной дифференцировке как в аденомиоз, так и в глубокий эндометриоз [24].

1.3. Классификации колоректального эндометриоза

Единая классификация эндометриоза имеет большое значение для точного описания распространённости и локализации патологического процесса, а также для прогнозирования течения заболевания. Это не только открывает возможности к более эффективному взаимодействию между специалистами в области хирургии, диагностики и вспомогательных репродуктивных технологий, но и позволяет вести сравнительный анализ методов лечения и их результатов в рамках науки. Ранее первичная диагностика эндометриоза проводилась в ходе оперативных вмешательств. В 1979 году Американское общество фертильности (AFS) разработало классификацию, которая была в последующем дважды пересмотрена - в 1985 и 1997 гг. [25, 26] Она предназначена для оценки степени распространения эндометриоза и функциональных особенностей репродуктивных органов при оперативных вмешательствах и получила широкое распространение в клинической практике и международной литературе.

В пересмотренной классификации Американского общества фертильности в качестве основного критерия тяжести заболевания оценивается спаечный процесс с облитерацией органов малого таза и другие формы эндометриоза. Однако стадия заболевания, соответствующая этой классификации, не отражает подробного описания инвазии при наличии глубокого эндометриоза. Это затрудняет прогнозирование течения заболевания с точки зрения симптомов, результатов

хирургического лечения, вероятности наступления беременности в послеоперационном периоде и рецидива [27]. Шкала Американского общества фертильности в первую очередь разработана с целью учета интраабдоминальных поражений, в том числе спаечного процесса. При этом она не описывает эндометриоз экстрагенитальных локализаций, таких как кишечник, мочевой пузырь или мочеточники.

Классификация ENZIAN впервые опубликована в 2003 и 2005 гг. специалистами Фонда исследования эндометриоза (Stiftung Endometriose-Forschung; SEF), которая затем была пересмотрена в 2011 году [28-31]. Данная классификация неоднократно была проанализирована в рамках клинических исследований, признана надежным и наиболее приемлемым инструментом для описания эндометриоза при проведении трансвагинального ультразвукового исследования, МРТ и инвазивных вмешательств [32,33]. В проведенных исследованиях была выявлена прямая корреляция между сложностью хирургических вмешательств и степенью распространенности эндометриоза по классификации ENZIAN. На основе этих данных рабочая группа Европейского общества гинекологической эндоскопии (ESGE), Европейского общества репродукции человека и эмбриологии (ESHRE), Международного сообщества по эндометриозу (WES) и Единых стандартов представления результатов рандомизированных контролируемых испытаний (CONSORT) включили классификацию ENZIAN в свои официальные рекомендации. Кроме того, в практических руководствах Немецкого, Швейцарского, Чешского и Австрийского обществ акушерства и гинекологии рекомендуется использовать классификацию ENZIAN при диагностике эндометриоза. Однако основным недостатком данной классификации является отсутствие описания эндометриоза яичников и брюшины, а также спаечного процесса в малом тазу.

В связи с этим в последней версии классификации ENZIAN, опубликованной в 2021 году, впервые предложена приближенная к универсальной система классификации поверхностного и глубокого эндометриоза, эндометриоза яичников, маточных труб, аденомиоза, экстрагенитального эндометриоза [34].

Классификацией в своей практике могут пользоваться гинекологи, хирурги, специалисты по лучевой диагностике.

Классификация Enzian представляет собой таблицу, в которой отдельные локализации или пораженные органы распределены по блокам и обозначаются заглавными латинскими буквами (P, O, T, A, B, C, F) и расположены в указанном порядке. Все экстрагенитальные поражения с инфильтрацией более 5 мм классифицируются по принципу генитального эндометриоза. Степень поражения описывается с учетом размера очага, локализации и вовлечения других органов.

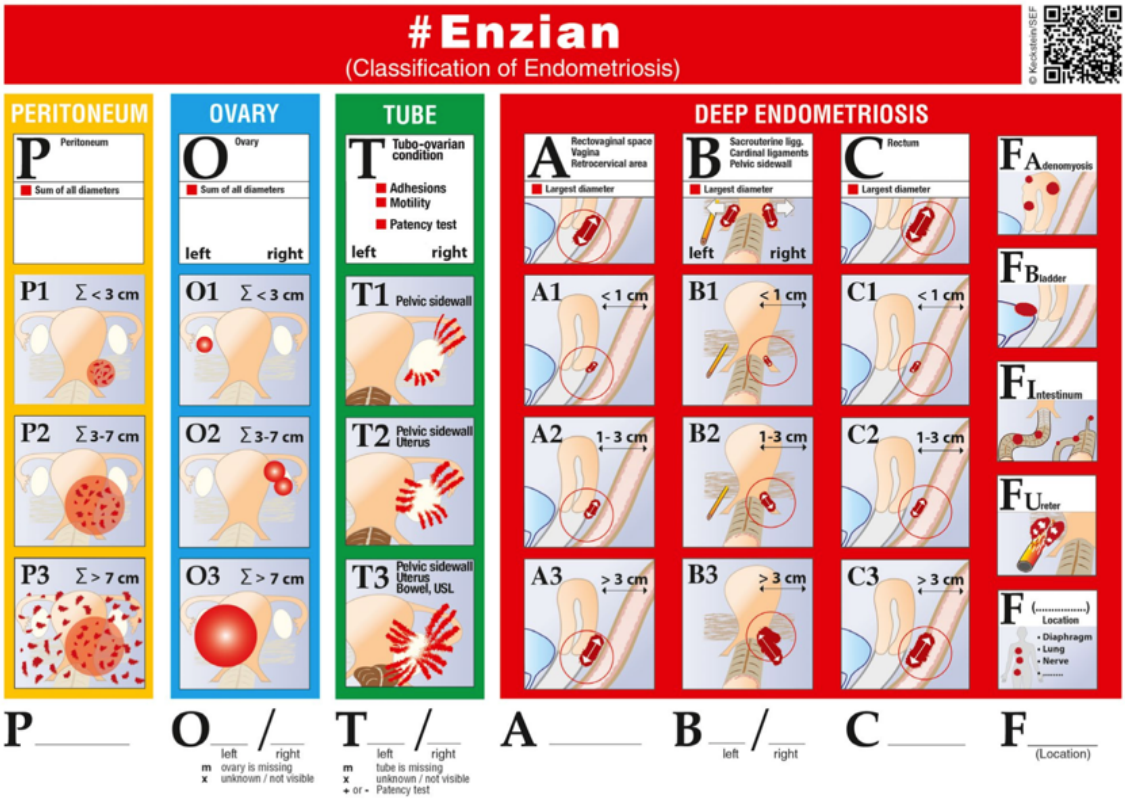

Рисунок 1. Классификация глубокого инфильтративного эндометриоза по шкале Enzian.

Первые три блока включают степень поражения париетальной брюшины (P), яичников (O), маточных труб (T). Последующие колонки включают локализацию эндометриоза, которая также разделена на три блока:

- блок A — влагалище, ректовагинальная перегородка;
- блок B — крестцово-маточные связки / кардинальные связки / брюшина малого таза;

- блок C — прямая кишка.

Последняя колонка F отражает вовлечение матки (FA) и экстрагенитальные локализации, обозначающиеся следующим образом:

- FB - мочевой пузырь;
- FU - мочеточники;
- FI - ректосигмоидный переход (>16 см от анального отверстия), сигмовидная, поперечная ободочная, слепая кишки и аппендикс;
- FO - иные экстрагенитальные локализации – передняя брюшная стенка, диафрагма и нервы.

В работе предложена логичная с точки зрения анатомии система классификации, которая в теории достаточно проста в использовании. Однако классификация требует дальнейшего исследования для оценки целесообразности ее применения, воспроизводимости результатов и достоверности в диагностике эндометриоза. Наличие корреляции между стадиями заболевания, поставленными на предоперационном и послеоперационном этапе по шкале Enzian позволяет провести последовательную и четкую диагностику эндометриоза, особенно при генитальном эндометриозе с образованием вторичных спаек. Кроме того, наличие единой системы классификации позволит картировать очаги поражения эндометриоза при проведении неинвазивной и инвазивной диагностики и привести к единому стандарту диагностику степени эндометриоза. Дальнейшие исследования предложенного метода классификации позволят оценить её клиническую достоверность, применимость и воспроизводимость результатов при её использовании.

Экспертная группа Американской ассоциации гинекологов-лапароскопистов (AAGL) по эндометриозу также обратила внимание на ограничения существующих систем классификации эндометриоза и в 2010 году сформировала рабочую группу для разработки новой системы. Результаты работы этой группы впервые опубликованы в 2021 году [35].

Основная цель исследования состояла в создании анатомически обоснованной системы балльной оценки, которая бы отражала сложность

необходимого хирургического вмешательства и была проста в использовании. Второстепенной задачей было определение корреляции с предоперационным болевым синдромом и бесплодием. Кроме того, авторы сравнили результаты применения новой классификации и пересмотренной классификации Американского общества фертильности 1996 года.

Авторами новой классификации был проведен письменный опрос среди 31-го международно признанного специалиста по эндометриозу, в котором им было предложено оценить сложность предстоящего хирургического лечения эндометриоза с поражением ряда анатомических структур от 0 до 10, где 0 - совсем не сложное и 10 - самое сложное. В результате разработана балльная шкала степени сложности оперативного вмешательства и в последующем преобразована в 4-х стадийную систему классификации эндометриоза.

Стадии эндометриоза по шкале AAGL 2021:

- стадия I (≤8);
- стадия II (>8 и ≤15);
- стадия III (>15 и ≤21);
- стадия IV (>21 балл).

Высокая корреляция между системой классификации эндометриоза AAGL 2021 и шкалой сложности хирургического вмешательства позволяет использовать её для прогноза предстоящего объема операции. Она легко применима в рамках проведения лапароскопии и базируется исключительно на интраоперационно полученных анатомических данных. Предполагается, что наибольшим потенциалом данная система будет обладать при объективной количественной оценке сложности предстоящей операции. Применение системы классификации эндометриоза AAGL 2021 дополнительно может снизить разобщенность медицинской информации в клинической практике и исследованиях.

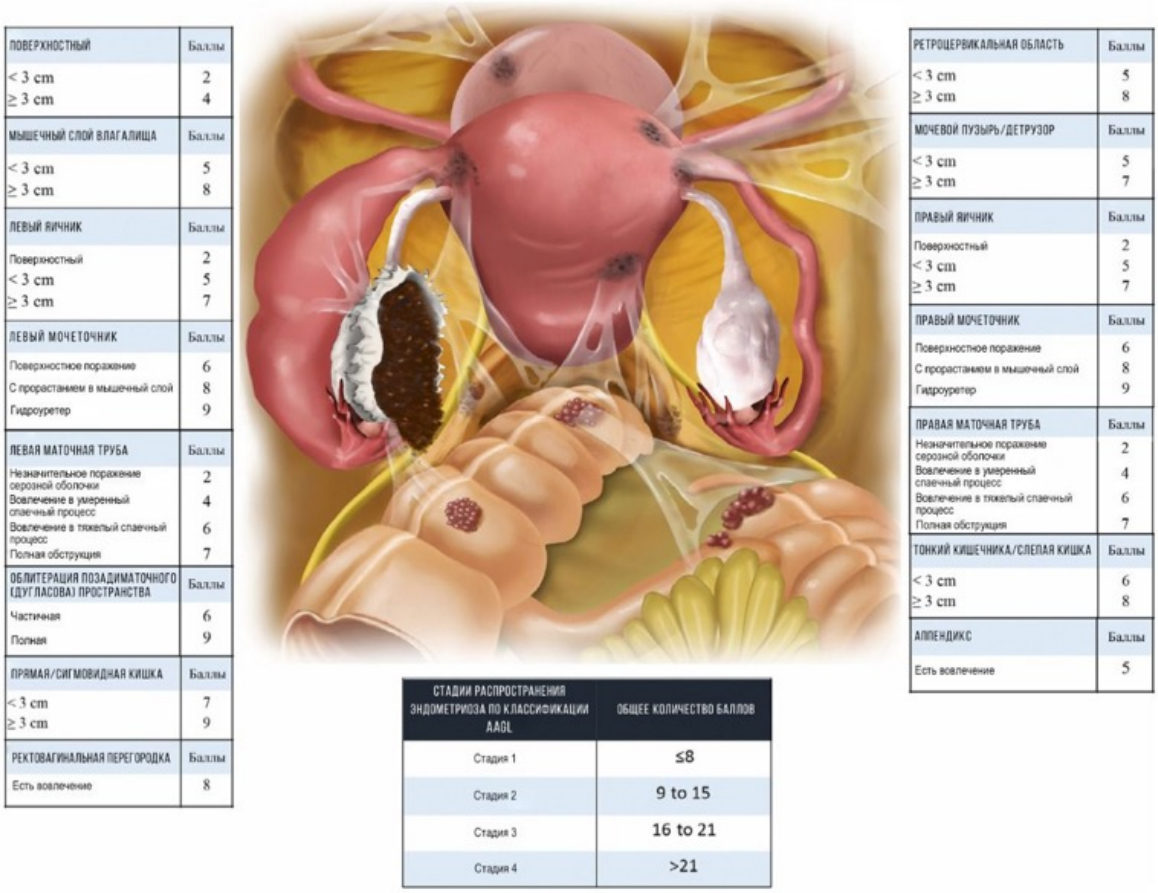

ПОВЕРХНОСТНЫЙ	Баллы
< 3 cm	2
≥ 3 cm	4

МЫШЕЧНЫЙ СЛОЙ ВЛАГАЛИЩА	Баллы
< 3 cm	5
≥ 3 cm	8

ЛЕВЫЙ ЯИЧНИК	Баллы
Поверхностный	2
< 3 cm	5
≥ 3 cm	7

ЛЕВЫЙ МОЧЕТОЧНИК	Баллы
Поверхностное поражение	6
С прорастанием в мышечный слой	8
Гидроуретер	9

ЛЕВАЯ МАТОЧНАЯ ТРУБА	Баллы
Незначительное поражение серозной оболочки	2
Вовлечение в умеренный спаечный процесс	4
Вовлечение в тяжелый спаечный процесс	6
Полная обструкция	7

ОБЛИТЕРАЦИЯ ПОЗАДИМАТОЧНОГО (ДУГЛАСОВА) ПРОСТРАНСТВА	Баллы
Частичная	6
Полная	9

ПРЯМАЯ/СИГМОВИДНАЯ КИШКА	Баллы
< 3 cm	7
≥ 3 cm	9

РЕКТОВАГИНАЛЬНАЯ ПЕРЕГОРОДКА	Баллы
Есть вовлечение	8

РЕТРОЦЕРВИКАЛЬНАЯ ОБЛАСТЬ	Баллы
< 3 cm	5
≥ 3 cm	8

МОЧЕВОЙ ПУЗЫРЬ/ДЕТРУЗОР	Баллы
< 3 cm	5
≥ 3 cm	7

ПРАВЫЙ ЯИЧНИК	Баллы
Поверхностный	2
< 3 cm	5
≥ 3 cm	7

ПРАВЫЙ МОЧЕТОЧНИК	Баллы
Поверхностное поражение	6
С прорастанием в мышечный слой	8
Гидроуретер	9

ПРАВАЯ МАТОЧНАЯ ТРУБА	Баллы
Незначительное поражение серозной оболочки	2
Вовлечение в умеренный спаечный процесс	4
Вовлечение в тяжелый спаечный процесс	6
Полная обструкция	7

ТОНКИЙ КИШЕЧНИКА/СЛЕПАЯ КИШКА	Баллы
< 3 cm	6
≥ 3 cm	8

АППЕНДИКС	Баллы
Есть вовлечение	5

СТАДИИ РАСПРОСТРАНЕНИЯ ЭНДОМЕТРИОЗА ПО КЛАССИФИКАЦИИ AAGL	ОБЩЕЕ КОЛИЧЕСТВО БАЛЛОВ
Стадия 1	≤8
Стадия 2	9 to 15
Стадия 3	16 to 21
Стадия 4	>21

Рисунок 2. Классификация эндометриоза по шкале AAGL

Система классификации эндометриоза AAGL 2021 не оценивает вероятность наступления беременности, а разработана для оценки именно хирургической сложности. Несмотря на существование корреляции с пересмотренной классификацией AFS, система AAGL лучше оптимизирована для оценки объема запланированного оперативного вмешательства.

Учитывая текущий прогресс в улучшении точности неинвазивных методов диагностики эндометриоза, таких как УЗИ и МРТ, в настоящий момент авторами активно изучается возможность именно предоперационного применения системы классификации эндометриоза AAGL. Надежный предоперационный метод определения сложности предстоящего хирургического вмешательства окажет существенную помощь хирургам и поможет определить необходимость узкоспециализированной помощи или направления в многопрофильный медицинский центр.

1.4. Диагностика

Известно, что колоректальный эндометриоз имеет симптомное и бессимптомное течение. В качестве основных симптомов заболевания выделяют: дисменорею, диспареунию, хроническую тазовую боль и бесплодие. Болевой синдром при этом может довольно негативно сказываться на психоэмоциональном состоянии и качестве жизни женщин [8, 36].

Для эндометриоза кишечника, помимо вышеупомянутых симптомов, характерны запоры, жидкий стул, метеоризм, дисхезия, гематохезия, а также, при развитии сужения просвета кишечника, возможно изменение формы стула – лентовидный или «овечий» кал, как один из вариантов проявления эндометриоза [15].

Стоит отметить, что при колоректальном эндометриозе проктологические жалобы носят циклический характер и возникают во время менструации. Именно этот нюанс лежит в основе дифференциальной диагностики с другими заболеваниями кишечника и наводит специалиста на мысль об эндометриозе.

Подробный анамнез пациента в руках опытного специалиста имеет решающее значение при лечении колоректального эндометриоза. Несмотря на отсутствие четкой корреляции между степенью распространения заболевания и интенсивностью боли, такие симптомы как глубокая диспареуния, указывают на поражение дистальных отделов кишечника, что является тревожным сигналом для формирования дальнейшей тактики лечения [37, 38].

Бимануальное исследование в сочетании с анамнезом являются эффективным и общедоступным инструментом диагностики для выявления глубокого инфильтративного эндометриоза. При исследовании стоит обратить внимание на такие признаки, как фиксированная загнутая назад матка, пальпация инфильтратов в области крестцово-маточных связкок или ректовагинальной перегородки. Боль, возникающая при пальпации, позволяет врачу клинически оценить степень эндометриоидной инфильтрации и локализацию заболевания [39, 40].

Решающее значение для определения тактики лечения имеет точная и своевременная диагностика, позволяющая детально визуализировать очаги эндометриоза. Наиболее распространенными методами визуализации являются трансвагинальная или трансректальная ультразвуковая диагностика и магнитно-резонансная томография органов малого таза [41].

Ультразвуковая диагностика является инструментальным исследованием первой линии, что обусловлено широкой распространенностью и низкой стоимостью данного метода. УЗ-исследование позволяет получить подробное динамическое изображения малого таза с минимальным дискомфортом для пациентов [42, 43].

УЗИ позволяет четко идентифицировать все слои кишечника. Серозная оболочка прямой кишки выглядит как тонкая гипоэхогенная линия, покрытая подслизистой оболочкой прямой кишки и слизистой оболочкой, которая визуализируется как гиперэхогенный ободок, покрывающий гладкомышечный слой прямой кишки. Эндометриоидные инфильтраты кишечника визуализируются как линейные или узловатые забрюшинные гипоэхогенные утолщения мышечного слоя с неровными границами и невыраженной васкуляризацией [44].

Крестцово-маточные связки можно использовать в качестве контрольной точки для различения поражений нижнего и верхнего отделов прямой кишки. В случае низких поражений прямой кишки расстояние от ануса можно оценить с помощью трансректального ультразвукового исследования [45].

Исследования показали, что трансвагинальное исследование, выполненное опытными специалистами, показало высокую информативность в диагностике колоректального эндометриоза. Однако оно имеет низкую точность в диагностике инфильтрации слизистой оболочки кишки. Только в сочетании с трансректальным исследованием возможно получить полную картину поражения всех слоев кишки, что может значительно повлиять на дальнейшую тактику оперативного лечения пациентки [46, 47].

Магнитно-резонансная томография является методом исследования второй линии при диагностике колоректального эндометриоза. Данный метод позволяет

определить четкую локализацию и глубину инвазии эндометриоидного поражения. По данным ряда авторов диагностическая чувствительность магнитно-резонансной томографии при исследовании эндометриоза достигает 88% [48].

Диагностические критерии ректальной инвазии на МРТ включают колоректальное асимметричное утолщение стенки кишки. Данные поражения кишечника в основном фиброзно-мышечные, с редкими очагами Т1- и Т2-взвешенной гиперинтенсивности. Использование контрастных веществ позволяет улучшить четкость и отличить само поражение от нормальной стенки кишечника [49].

Несомненным преимуществом магнитно-резонансной томографии над ультразвуковыми методами исследования является определение сопутствующих локализаций эндометриоза кишечника при многоочаговом поражении. Ограниченное поле зрения при УЗ-исследовании не позволяет определять эндометриоидные очаги выше ректосигмоидного перехода, однако перистальтика кишечника может повлиять на достоверность диагностики [50].

Основным инвазианым методом диагностики при колоректальном эндометриозе является колоноскопия. Данный метод исследования применяется рутинно врачами-хирургами при жалобах пациенток на гематохезию, однако не всегда назначение колоноскопии может быть оправдано [51]. Колоноскопические признаки в основном включают протрузии или утолщения с эрозивной и узловатой поверхностью, также может отмечаться локальный стеноз кишечника. Биопсия эндометриоидного инфильтрата кишечника позволяет гистологически подтвердить диагноз на этапе диагностики [52].

1.5. Лечение колоректального эндометриоза

Лечение колоректального эндометриоза может быть как медикаментозным, так и хирургическим. Выбор метода лечения зависит от клинической картины, уровня и степени поражения кишечника, наличия или отсутствия окклюзионной или субокклюзионной симптоматики.

Бессимптомные пациентки, как правило, не требуют лечения [53]. Терапия у пациенток с симптомным эндометриозом может быть как консервативным - применение прогестагенов, а-ГнРГ или комбинированных оральных контрацептивов, так и хирургическим – нодулэктомия.

В 2018 году P. Vercellini и соавторы опубликовали результаты применения медикаментозного подхода лечения у пациенток с симптомной формой эндометриоидного инфильтрата прямой и сигмовидной кишок с нетяжелой субокклюзией [54]. В данное исследование включены серии наблюдений и когортные исследования с применением различных форм гормонального лечения с 2000 по 2018 года у 420 пациенток. Результат анализа работ продемонстрировал, что 2/3 пациенток были удовлетворены медикаментозным лечением, отметили снижение болевого синдрома и кишечной симптоматики на фоне приема низкодозированных комбинированных оральных контрацептивов и прогестагенов.

A.G. Egekvist и соавторы в 2018 году опубликовали результаты исследования с участием 80 пациенток и длительным наблюдением [55]. В течение данного периода только 6% пациенток прибегли к хирургическому лечению, остальные отметили значительное улучшение качества жизни. В работе также отражено уменьшение размеров инфильтрата у 22% (18/80) пациенток, однако у 18% (15/80) было отмечено их увеличение.

В 2020 году F. Barra и соавторы исследовали влияние диеногеста в течение 36 месяцев у 83 пациенток с поражением ректосигмоидного отдела толстого кишечника [56]. В конце наблюдения 41% (34/83) пациенток продолжали использовать гормонотерапию и отмечали положительные изменения в качестве жизни. Лишь у 12% (10/83) в последующем было выполнено оперативное лечение. По итогу работы эндометриоидные инфильтраты уменьшились в размерах в 52% случаев, в 35% не изменялись и в 11% увеличивались.

Согласно приведенным литературным данным использование гормональной терапии положительно сказывается на качестве жизни у 2/3 пациенток с колоректальным эндометриозом, что позволяет рекомендовать ее в качестве терапии первой линии [57-61].

Однако не все пациенты с эндометриозом кишечника могут быть вылечены с помощью гормональной терапии. Вопрос о хирургическом вмешательстве встает при болевом синдроме, не подающемуся консервативной терапии, отсутствии эффекта или наличия противопоказаний к приему гормональных препаратов, эндометриоидный инфильтрат, приводящий к сужению просвета кишечника по данным инструментальных методов диагностики, а также при неудачных попытках ВРТ в анамнезе [62].

Особого внимания требуют эндометриоидные инфильтраты, суживающие просвет толстой кишки по данным колоноскопии. Грозным осложнением последнего является развитие механической кишечной непроходимости, в основе которой лежит полное перекрытие просвета кишки с нарушением пассажа кишечного содержимого. По мере роста инфильтрата развиваются окклюзионные или субокклюзионные симптомы. Однако стоит отметь, что даже при отсутствии специфических жалоб пациенткам с подобным проявлением колоректального эндометриоза может потребоваться хирургическое вмешательство.

В современной оперативной гинекологии малоинвазивный подход является «золотым» стандартом хирургического лечения эндометриоза. Установлено, что малоинвазивные вмешательства способствуют уменьшению болевого синдрома в послеоперационном периоде, снижению риска гнойно-септических осложнений, более раннему восстановлению функции кишечника и сокращению продолжительности пребывания в стационаре [63]. Эти преимущества объясняются снижением операционной травмы по сравнению с открытой хирургией.

Видео-ассистированная лапароскопия в хирургическое лечение эндометриоза впервые была введена в конце 1970-х годов профессором C. Nezhat. До этого даже легкие случаи эндометриоза лечились лапаротомно. К 1984-1986 гг. C. Nezhat представил результаты успешного лечения обширного эндометриоза и доказал, что даже самый обширный эндометриоз можно удалить лапароскопическим доступом [64, 65]. Через несколько лет, на 44-м ежегодном собрании Американского общества фертильности в октябре 1988 года, C. Nezhat

сообщил о первом успешном лапароскопическом лечении эндометриоза кишечника [66].

1.6. Хирургические технологии лечения

Известны следующие хирургические техники удаления эндометриоидных инфильтратов кишечника:

- «Shaving» или «бритье» - инфильтрат иссекается без вскрытия просвета кишки; наложение швов требуется при значительном истончении стенки кишки [67]. Данный метод используется для лечения поражений прямой кишки.
- «Дискоидная резекция» - предполагает резекцию стенки кишки на всю ее толщу; таким образом, что при данной технике всегда вскрывается просвет кишки и требуется наложение швов с целью восстановления кишечной трубки [68-69].
- Циркулярная/Сегментарная резекция определяется как удаление сегмента кишки с последующим наложением анастомоза. Этот метод обычно выполняется при больших, захватывающих значительную окружность кишки, обструктивных узлах, а также при наличии нескольких эндометриоидных узлов в одном и том же сегменте кишечника (мультифокальное поражение) [70].

В 2015 году M.Abrao и соавт. сформулированы абсолютные критерии для проведения сегментарной резекции толстой кишки:

1. Длина эндометриоидного инфильтрата ≥3см;
2. Вовлечение 40% и более окружности кишки (т.к. в такой ситуации инфильтрат прорастает глубже подслизистого слоя стенки кишки, увеличивая таким образом риск стенозирования просвета кишки, и дисковидная резекция в таком случае может привести к стенозу просвета кишки в послеоперационном периоде);
3. Вовлечение мышечного слоя стенки;

4. Мультифокальное поражение кишечника;

5. Расстояние от нижнего края наиболее низко расположенного инфильтрата должно быть >5-8 см от уровня ануса, т.к. хирургическое лечение эндометриоза нижнего отдела прямой кишки связано с высоким риском несостоятельности анастомоза в послеоперационном периоде [71] и транзиторной нейрогенной дисфункцией мочевого пузыря [72].

Выполнение колоректальной резекции требует глубоких знаний анатомии от хирурга, потому как именно точное представление о структурах параметриев, кровоснабжении, лимфооттоке, анатомо-топографических особенностях мочеточников, мочевого пузыря, иннервации и интрафасциальных пространствах позволяют выполнить хирургическое вмешательство с наилучшими функциональными результатами в послеоперационном периоде.

Лапароскопическая методика резекции кишки при эндометриозе впервые описана в 90’х годах Redwine, Sharpe [73, 74] и Nezhat и др. [75]. Согласно классической технике, хирургическое вмешательство начинается с адгезиолизиса и восстановления нормальных анатомических взаимоотношений, дренирования и удаления эндометриом при их наличии, а также иссечение перитонеального эндометриоза. При необходимости производится овариопексия. Обязательным является идентификация и выделение мочеточников с обеих сторон. Параректальные клетчатки вскрываются в продольном направлении, медиальнее крестцово-маточных связок и нижнего гипогастрального сплетения. Хирург мобилизует пораженный эндометриоизом сегмент кишечника от окружающих структур (крестцово-маточных связок, перешейка матки, влагалища и т.д.) до диафрагмально-подвздошной связки. Неизмененная дистальная часть толстой кишки «освобождается» от мезоректума на протяжении 1-2 см и отсекается при помощи линейного сшивающего аппарата. Пораженный сегмент кишки извлекается через надлобковый разрез брюшной стенки (длиной до 4 см), где она отсекается проксимальнее инфильтрата. Наковальню циркулярного степлера фиксируют кисетным швом к кишечной трубке и погружают обратно в брюшную полость. Кишечный анастомоз (конец-в-конец или бок-в-конец) обычно

накладывается с помощью 29- или 31-мм трансанальных циркулярных степлеров. Альтернативным разрезу передней брюшной стенки является кольпотомия, выполненная в заднем своде влагалища, через которое извлекается проксимальный отдел кишки с эндометриоидным инфильтратом для последующей резекции и наложения кисетного шва для фиксации наковальни циркулярного степлера [76, 77]. После наложения анастомоза проводится газовая проба Мишлен для определения состоятельности колоректального шва.

В последние годы все большей популярностью пользуются нервосберегающие методики сегментарной резекции, которые в настоящее время стандартизированы и признаны международным научным сообществом как «Negrar-Method» [78-80]. Методика состоит из семи этапов и может быть выполнена следующим образом. Этап 0: адгезиолиз, удаление эндометриоидных кист яичников и иссечение пораженных эндометриозом тканей брюшины. Этап 1: вскрытие пресакрального пространства в аваскулярных пространствах, с изоляцией и сохранением тазовых симпатических волокон нижнего брыжеечного сплетения, верхнего гипогастрального сплетения, верхних гипогастральных нервов пояснично-крестцового симпатического ствола. Этап 2: иссечение параметриальных пространств, мобилизация мочеточника, латеральная параметрэктомия и сохранение симпатических нервных волокон заднебокового параметрия и мезоректума. Выделяются тазовые порции мочеточников и подвздошные сосуды, и производится уретеролиз по ходу каждого мочеточника по тазовой боковой стенке до достижения здоровой ткани. Этап 3: Вкрытие пресакрального пространства, выделение и сохранение тазовых симпатических волокон нижнего брыжеечного сплетения, верхнего подчревного сплетения и пояснично-крестцового симпатического ствола. Этап 4: Обнажение ректовагинальной перегородки с сохранением дистальной части нижнего гипогастрального сплетения. Этот этап позволяет мобилизовать эндометриоидный инфильтрат ректовагинальной перегородки. В случае инфильтрации стенки влагалища ее часть иссекается, а края влагалища ушиваются лапароскопически или вагинально. Этап 5: Сохранение дистальной части нижнего гипогастрального

сплетения в паравагинальных пространствах. Для выполнения нервосберегающей сегментарной резекции требуется частичное или полное обнажение мочеточника, так называемое “пространство Морроу”, чтобы отделить нервно-сосудистую часть пузырно-мочеточниковой связки. При вовлечении в патологический процесс пузырно-мочеточниковой связки может потребоваться полное отделение мочеточника от мочевого пузыря и открытие пространства Ябуки [81]. Этап 6: Резекция прямой кишки и колоректальный анастомоз. Этот последний этап выполняется с помощью смешанного лапароскопического и мини-лапаротомного или трансвагинального доступа. Резекция прямой кишки выполняется с помощью 12-миллиметрового лапароскопического степлера, не травмируя все сохраненные нервные волокна. Сверхнизкий надлобковый мини-лапаротомный разрез (3-4 см) на уровне лобкового симфиза создается для экстериоризации кишечного тракта, подлежащего резекции. В случае широкой резекции влагалища этот этап также может быть выполнен путем выведения кишечника наружу через дефект влагалища. Затем лапароскопически производится колоректальный анастомоз в соответствии с методикой Найта-Гриффена. Negrar-Method в настоящее время имеет лучшие результаты с точки зрения мочевыделительной, кишечной и половой функций [78-80, 82-85], уменьшения болевой симптоматики [86] при сопоставимой частоте осложнений по сравнению с более радикальными методами хирургического лечения [79, 87, 88].

Классическая техника лапароскопической резекции кишки имеет ряд недостатков. В первую очередь, это необходимость извлечения гистологического материала путем “мини-лапаротомии”, что сводит на нет многие преимущества малоинвазивной хирургии, увеличивает риск инфекционных осложнений, грыж и послеоперационную боль. Также, сочетание двух доступов – лапароскопического и лапаротомного, обуславливает увеличение продолжительности, и так трудновыполнимого пособия.

Помимо увеличения длительности операции, при двухэтапной резекции кишки требуется использование линейного эндоскопического сшивающего

аппарата, а также дополнительных инструментов на этапе лапаротомии. В свою очередь, это довольно сильно отражается на стоимости хирургического пособия.

Также при данной методике зона анастомоза имеет высокий риск несостоятельности за счет Т-образной линии сшиваемых аппаратом тканей. При данной технологии циркулярный шов наслаивается на поперечный, а зона стыка может являться причиной несостоятельности анастомоза.

Разрез на передней брюшной стенке, пусть и небольшой длины, нередко сопряжен с болевым синдромом, требующим более частого приема наркотических и анальгетических препаратов в послеоперационном периоде, сопровождается риском инфекционных осложнений, гематом и удлинением восстановительного периода.

Описанные выше недостатки, по мере развития эндоскопических технологий и достижению успехов в выполнении классической резекции кишки, способствовали поиску альтернативных методик для уменьшения операционной травмы, оптимизации экономических затрат при мало инвазивных операциях. Таким образом, зародилось новое хирургическое направление - чрезпросветные, транслюминальные, оперативные вмешательства. NOTES (Natural orifice transluminal endoscopic surgery) представляет собой хирургические операции, выполняемые через естественные пути [89]. Понятие NOTES включает в себя, помимо полностью транслюминальных операций, такие хирургические методики как LANOS (Laparoscopic-assisted natural orifice surgery) – хирургия через естественные пути с лапароскопической ассистенцией [90]; MANOS (Minilaparoscopy-assisted natural orifice surgery) – хирургия через естественные пути с монопортовой лапароскопической ассистенцией [91]; NOSE (The natural orifice specimen enextraction) – транслюминальная операция с удалением макропрепарата через естественные пути – влагалище или прямую кишку [92]. Использование последней стало предметом интересов гинекологов-хирургов при выполнении резекции кишки при колоректальном эндометриозе. Стоит отметить, техника NOSE требует наложения внутрикорпорального анастомоза, что является обязательным навыком при данной методике.

E.A. Stewart и соавт. и F. Nezhat были одними из первых, кто сообщили об трансвагинальном извлечении препарата при колэктомии в 1991 и 1992 годах [93,94]. F. Nezhat выполнил колэктомии с трансвагинальным удалением гистологического материала при хирургическом лечении колоректального эндометриоза, позже этот метод успешно стал применяться для лечения воспалительных заболеваний кишечника, дивертикулита и злокачественных новообразований [95].

На сегодняшний день зарегистрировано большое количестве случаев использования трансанального или трансвагинального удаления как злокачественных, так и доброкачественных опухолей кишечника.

1.7. Влияние оперативного лечения на качество жизни

Колоректальный эндометриоз заболевание, которое значительно снижает качество жизни пациенток. Множество симптомов и характер боли влияет не только на физическое благополучие, но и на психологическое состояние. Оперативное лечение само по себе является травмирующим фактором, поэтому оценка его влияния на качество жизни у прооперированных пациенток остается актуальным. Заболеваемость и смертность сами по себе не являются исчерпывающими показателями оценки преимуществ хирургических вмешательств у пациенток с эндометриозом, поэтому требуются субъективные инструменты оценки данной проблемы.

В настоящее время разработаны методики анкетирования пациенток, в которых они могут отразить изменения их благополучия после оперативного лечения.

Наиболее распространённым методом оценки влияния эндометриоза на качество жизни является Визуальная аналоговая шкала (ВАШ/VAS), которая используется для оценки дисменореи и диспареунии с обезболивающими препаратами и без них. ВАШ варьируется от 0 до 10, где крайние значения представляют градацию от «отсутствие боли» до «самая сильная вообразимая боль» [96, 97].

Опросник симптомов Ноулза-Эккерсли-Скотта (KESS) направлен на описание желудочно-кишечных симптомов. Данный опросник представляет собой список из 11 пунктов, который измеряет различные степени запоров. Оценка по шкале KESS может варьироваться от 0 (отсутствие симптомов) до 39 (высокая тяжесть симптомов) с пороговым значением ≥ 11, что указывает на наличие запора [98, 99].

Оценка тазовой боли нашла своё отражение в опроснике Британского общества гинекологической эндоскопии (BSGE). В исследовании, производящимся по данному методу и исследователи заявляют, что хирургическое лечение симптомного колоректального эндометриоза является наиболее действенным методом лечения в соответствии с результатами методов субъективной оценки. Однако данные исследования, о чем, в частности, заявляет большинство авторов, являются малокогортными и производятся на небольшой выборке пациентов. [100, 101]

1.8. Сравнение лапароскопии и робот-ассистированного доступов.

При хирургическом лечении эндометриоза визуализация операции должна быть максимально оптимизирована для удаления всей пораженной ткани. Однако применение классической лапароскопии ограничено в виду: потери трехмерной визуализации, ограниченности свободы движений рабочих манипуляторов и ограничения движения из-за эффекта опоры (движение манипуляторов происходит вокруг точки опоры в рабочем канале троакара, что делает управление инструментом максимально интуитивным) [102].

Роботизированная лапароскопия была одобрена FDA (Food and Drug Administration - Управление по санитарному надзору за качеством пищевых продуктов и медикаментов — агентство Министерства здравоохранения и социальных служб США) в 2005 году, которая была предложена в качестве решения и преодоления ранее упомянутых недостатков лапароскопии. [103, 104].

В 2016 году было опубликовано исследование с участием 98 пациентов, выбранных случайным образом, в котором сравнивались результаты

гистологических исследований биоматерила, взятого при помощи роботизированной и стандартной лапароскопии. [8]. Исследование показало, что с помощью роботизированной системы визуализации было обнаружено больше пораженных тканей. Вероятность обнаружения подтвержденного поражения была в 2,36 раза выше, чем при использовании стандартной лапароскопии, что позволяет предположить, что роботизированная лапароскопия позволяет более точно определить границы эндометриоза.

Несмотря на то, что преимущества роботизированной лапароскопии очевидны, сложность использования данной методики связана с большим финансовыми издержками.

Недавний систематический обзор показал, что лапароскопический подход наиболее часто используется для выполнения циркулярной резекции при эндометриозе (90,3%), за которым следует лапаротомия (7,9%) и роботизированная лапароскопическая хирургия (1,7%) [105].

Роботизированная лапароскопическая (RAL) циркулярная резекция кишки с эндометриоидным инфильтратом была описана примерно десять лет назад [102, 103]. Впоследствии P. M. Lim и соавт. сравнили заболеваемость и исход пациентов с низкой передней резекции RAL с первичным анастомозом сигмовидной кишки в сочетании с уретеролизом, гистерэктомией и двусторонней сальпингоофорэктомией (n = 8), с когортой пациентов, оперированных лапаротомическим доступом (n = 10) [106]. Всем пациентам, перенесших RAL, выполнили всю процедуру интракорпорально, включая наложение анастомоза, без необходимости мини-лапаротомии. Не было выявлено существенной разницы в общем времени операции, интраоперационной кровопотере и частоте осложнений между двумя исследуемыми группами. Впоследствии несколько других ретроспективных исследований подтвердили целесообразность и безопасность применения роботизированной циркулярной резекции при колоректальном эндометриозе, однако в этих исследованиях анастомоз был выполнен с помощью мини-лапаротомии, как обычно выполняется во время лапароскопической операции [13, 102, 107-109].

В мировой литературе по-прежнему недостаточно данных о сравнении лапароскопического и роботического доступов при выполнении колоректальной резекции при инфильтративном эндометриозе. В имеющихся работах приводится малозначимая выборка пациенток и длительность наблюдения в послеоперационном периоде.

В ряде исследований авторами сделан вывод, что роботический доступ в лечении эндометриоза не имеет каких-либо периоперационных преимуществ по сравнению с лапаросокопическим, тогда как в некоторых исследованиях это было связано с более длительным временем операции. Отсутствие преимуществ RAL перед LS было подтверждено также среди подгрупп женщин, которые предположительно с большей вероятностью выиграют от первого метода: женщины с распространенным эндометриозом, женщины с тазовой болью, указывающими на эндометриоз, и женщины с ожирением.

Однако стоит отметить, что качество доступных исследований, сравнивающих RAL и LS для лечения эндометриоза - низкое, и, кроме того, отсутствуют данные о долгосрочном снижении болевого синдрома и частоте наступления беременности, в связи с чем необходимы адекватно спланированные рандомизированные исследования для изучения роли RAL в лечении эндометриоза. Из-за более высоких затрат лечение эндометриоза должно проводиться только в рамках контролируемых исследований.

Вопрос о максимально безопасном, щадящем и эффективном методе оперативного вмешательства остается актуальным. На сегодняшний день лапароскопия является «золотым стандартом» в хирургическом лечении эндометриоза. Данный вид вмешательства является малоинвазивным, сокращает восстановительный период на послеоперационном этапе, имеет низкий риск интра- и послеоперационных осложнений, обладает хорошими косметическими результатами [110]. Однако методом выбора может стать робот-ассистированная хирургия, которая обладает рядом преимуществ при проведении вмешательства у пациенток с распространенным эндометриозом.

ГЛАВА 2. МАТЕРИАЛ И МЕТОДЫ ИССЛЕДОВАНИЯ

2.1. Общая характеристика пациенток и дизайн исследования.

В диссертационной работе отражены результаты ретро- и проспективного нерандомизированного исследования, выполненного на базе отделения оперативной гинекологии с онкогинекологией и дневным стационаром ГБУЗ МО МОНИИАГ (руководитель - профессор, д.м.н. Попов А.А.) где в период с декабря 2015 по июль 2022 выполнено оперативное вмешательство у 121 пациентки с колоректальным эндометриозом.

Пациенткам проведено хирургическое лечение в объеме колоректальной резекции кишки классической или NOSE техниках.

Исследуемые пациентки были распределены на 2 группы:

I группа – 77 пациенток, прооперированных традиционным лапароскопическим доступом.

II группа – 44 пациенток, прооперированных с помощью роботического хирургического комплекса.

2.2.Методическое обеспечение работы

Критериями включения в исследование являлись:

1. Отсутствие общих противопоказаний к проведению эндоскопических вмешательств.
2. Пациентки с симптомной формой колоректального эндометриоза (выраженный болевой синдром, проктологические жалобы, бесплодие – неудачные попытки ЭКО в анамнезе).
3. Характеристики эндометриоидного инфильтрата: протяженность 3 и более см, глубина инвазии 7 и более мм и степень вовлечения окружности кишки 40 и более %.

4. Сужение просвета кишечника по данным колоноскопии у бессимптомных пациенток с диагностированным колоректальным эндометриозом при лучевых методах диагностики.
5. Согласие пациентки на оперативное лечение и на участие в научном исследовании.

Критерии исключения:

1. Тяжелые экстрагенитальные заболевания, являющиеся противопоказанием к эндоскопическим операциям.
2. Злокачественные новообразования любой локализации.
3. Воспалительные заболевания органов малого таза в стадии обострения.

Всем пациенткам разъяснено в устной форме и предоставлена полная информация о предполагаемом объеме оперативного пособия, виде хирургического доступа, возможных осложнениях и тактике ведения в послеоперационном периоде. Все пациентки дали согласие на участие в исследовании, протокол которого одобрен локальным этическим комитетом ГБУЗ МО Московскиого Областного Научно-исследовательского Института Акушерства и Гинекологии Минздрава Московской области.

2.3. Методы обследования пациентов

2.4. Сбор анамнеза, анкетирование.

В диагностике эндометриоза важное значение имеет информация, получаемая во время общения с пациенткой. Именно эти данные могут навести специалиста на правильный диагностический поиск. Особого внимания требует не только тщательный сбор анамнеза, но и структурирование жалоб.

В нашем исследовании жалобы пациенток собирались в следующей последовательности:

1. Оценка менструальной функции
2. Тазовые боли не связанные с менструацией
3. Диспареуния
4. Проктологические жалобы
5. Урогенитальные жалобы

В каждом пункте оценивалась степень выраженности болевого синдрома при помощи субъективных методов - 10-ти балльной визуальной аналоговой шкале (ВАШ), а также по вопроснику тазовой боли Британского Общества Гинекологов-Эндоскопистов (BSGE Pelvic Pain Questionnaire). Анкетирование проходили только проспективно исследуемые пациентки.

При использовании **шкалы ВАШ** пациенткам предлагалось оценить такие жалобы, как дисменорея, нециклическая тазовая боль, диспареуния, дисхезия и дизурия. На шкале от 0 «отсутствие боли» до 10 «сильнейшая боль, какую можно только представить» пациентки отмечали степень выраженности болевого синдрома.

Вопросник Тазовой боли BSGE Pelvic Pain Questionnaire был разработан, чтобы помочь пациенткам сформулировать основные симптомы заболевания и их влиянии на качество жизни. В свою очередь это помогает клиницисту лучше понять жалобы пациентки, структурировать их и подобрать наиболее подходящую тактику лечения. Вопросник состоит из 8 блоков. На наш взгляд, данный вопросник является наиболее оптимальным, довольно легким в использовании, показательным при сравнении состояния здоровья пациентки на до и послеоперационном периодах.

При анкетироваии пациенток дополнительно мы использовали вопросник **The Knowles-Eccersley-Scott Symptom (KESS)**, которая активно используется с целью балльной оценки нарушений эвакуаторной функции толстой кишки. Опросник включает 11 вопросов и вариации ответов на них. Каждый ответ имеет свой балл. В конце анкетирования баллы складываются и высчитывается процент.

Исходя из полученных результатов интерпретируется степень выраженности кишечных нарушений. Менее 25% соответствует редким, легким случаям нарушения эвакуаторной функции кишечника, 25-20% переодическим, умеренным и более 50% частым, постоянным.

Вышеописанные вопросники представлены в приложении №1.

2.4. Особенности бимануального влагалищного и ректального исследований.

Несмотря на технологический прогресс, бимануальное объективное гинекологическое обследование остается одним из наиболее ценных и информативных методов диагностики эндометриоза. Влагалищное исследование традиционно начинают с визуального обследования стенок влагалища и шейки матки на предмет гинекологической патологии. При эндометриозе особое внимание следует уделять осмотру заднего свода. При прорастании инфильтратом задней стенки влагалища нередко определяются «глазки» эндометриоза или плотное шаровидное образование, зачастую болезненное при пальпации (рис. 3, 4). Далее производилась оценка размеров, положения, подвижности и консистенции матки. Положение выраженного ретрофлексио (отклонение тела матки кзади) или ограниченная подвижность могут являться косвенными признаками спаечного процесса, характерного, в особенности, для инфильтративных форм эндометриоза. Пальпация области придатков дает представление о наличии новообразований, фиксации к матке, кишечнику за счет спаечного процесса. Обязательно нужно уделить внимание ректовагинальной перегородке, крестцово-маточным связкам, именно их утолщение, уплотнение и болезненность может быть причиной глубокой диспареунии, специфичной для эндометриоза заднего отдела малого таза. Влагалищное исследование сочеталось с ректальном с целью определения нижней границы инфильтрата и степени сужения просвета кишечника при его достижении. Влагалищное исследование наиболее информативно накануне или в период

менструации в связи с «набуханием» очагов эндометриоза и повышением качества визуализации.

Рисунок 3. Осмотр шейки матки и стенок влагалища при помощи створчатых зеркал. Ревизия заднего свода влагалища. За шейкой матки определяется участок прорастания ретроцервикального эндометриоидного инфильтрата задней стенки влагалища.	Рисунок 4. Резицированный эндометриоидный инфильтрат ректовагинальной перегородки и задней стенки влагалища.

2.5. Лабораторные методы исследования

В рамках обследования перед госпитализацией пациентки проходили полный спектр лабораторно- инструментальных методов обследования согласно приказа Министерства здравоохранения РФ от 1 ноября 2012 г. No 572н «Об утверждении Порядка оказания медицинской помощи по профилю «акушерство и гинекология» При наличии кист яичников рекомендовалось сдать онкомаркеры – CA-125, HE4, индекс ROMA.

Пациентки с репродуктивными планами и бесплодием сдавали Антимюллеров гормон, ингибин В и проходили консультацию репродуктолога перед оперативным вмешательством.

2.6. Инструментальные методы диагностики

Значительную диагностическую ценность в случае глубокого инфильтративного эндометриоза продемонстрировали такие неинвазивные методы как магнитно-резонансная томография (МРТ) и трансвагинальное ультразвуковое исследование (ТВ-УЗИ).

УЗ-исследование органов малого таза.

На дооперационном этапе все пациентки прошли комплексное ультразвуковое исследование на аппарате Medison Accuvix V20 (Респ. Корея), включающим исследование малого таза трансвагинальным датчиком с частотой 4–8 мГц и почек конвексным датчиком с частотой 3–6 мГц. При ультразвуковом исследовании измерения проводились в соответствии с предложенным научной группой IDEA методом. При исследовании детально оценивались 2 условных отдела (компартмента): передний и задний. Разделение на отделы производилось по условной линии, проходящий по срединной оси матки (за ось матки было принято срединное М–эхо). В передний отдел вошли: передняя стенка влагалища, уретра, мочевой пузырь, пузырно-маточная складка, мочеточники, параметрии. Исследование заднего отдела включало заднюю стенку влагалища, ректовагинальную перегородку, прямую кишку, ректосигмоидный отдел толстой и нижний отдел сигмовидной кишки, Дугласово пространство, крестцово-маточные связки, задние поверхности широких связок матки, яичниковые ямки, ретроцервикальную область. Дополнительно проводилось исследование органов мочевыделительного тракта, правых отделов кишечника (аппендикс, илеоцекальный угол, терминальный отдел подвздошной кишки).

По данным ультразвукового исследования эндометриоидные инфильтраты определялись как образования неправильной формы, солидной или солидно-кистозной структуры, средней или сниженной эхогенности, прилежащие к поверхности матки, ее связочному аппарату или смежным органам.

При выполнении экспертного ультразвукового исследования в ГБУЗ МО МОНИИАГ врачом УЗ-диагностики в заключение указывалось поражение органов эндометриозом по классификации ENZIAN. В заключение выносились данные по соответствующим блокам - P, O, T, A, B и C. Степень выраженности эндометриоза указывалась цифрами 1, 2 и 3.

Основным блоком для определения объема хирургического лечения на предоперационном этапе являлся Блок C (Рис. 5).

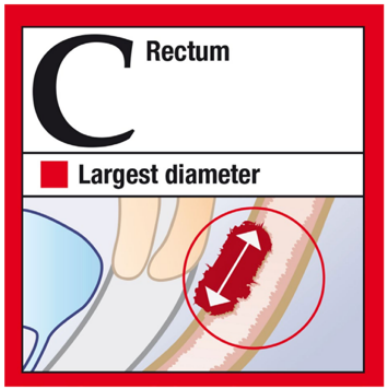

Рисунок 5. Блок C - прямая кишка по классификации глубокого инфильтративного эндометриоза по шкале ENZIAN.

Данный блок отражает вентродорсальное направление распространения поражения и используется для оценки протяженности инфильтрата по передней стенке прямой кишки. К данному блоку относятся поражения, расположенные на расстоянии до 16 см от края анального отверстия. Если поражение располагалось выше 16 см (в соответствие с анатомией прямой кишки согласно Международному Противораковому Союзу, 2003 г.), оно классифицировалось как поражение в блоке FI. Степень тяжести определялась наибольшим диаметром поражения, измеренным в сагиттальной проекции по оси прямой кишки: C1 = <1 см, C2 = 1–3 см, C3 = >3 см (Рис. 6)

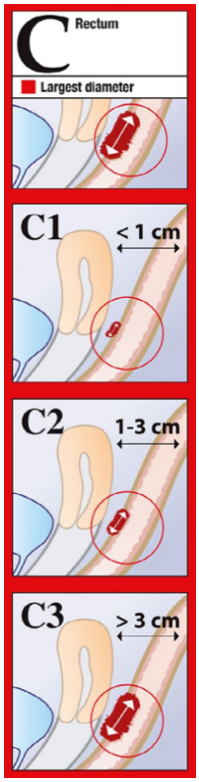

Рисунок 6. Блок С - прямая кишка. Распределение инфильтрата прямой кишки по протяженности по классификации глубокого инфильтративного эндометриоза по шкале ENZIAN.

При наличии инфильтрата в области прямой и сигмовидной кишки кодировались обе анатомические локализации (С и FI). При мультифокальном ГЭ кишечника измерялась суммарная протяжённость очагов в вовлеченном сегменте кишечника (в каудоцефальном направлении).

Для парных органов (яичники, трубы, крестцово-маточные связки, параметрий, мочеточники) сторона поражения указывалась отдельно после буквы (левый/правый). При отсутствии органа или плохой визуализации (яичника или трубы) добавлялся соответствующий суффикс (m - отсутствует; x - не визуализируется). В случае поражения мочеточника, вовлеченная сторона указывается в скобках: (п) или (л).

В заключение ультразвукового исследования заглавными буквами прописывались отдельные блоки в следующем порядке

Enzian P_, O_/_, T _/_, A _, B_/_, C _, F _()……

Дополнительным неинвазивным методом диагностики колоректального эндомтериоза являлась магнитно-резонансная томография (МРТ) органов малого таза. При данном исследовании также проводилось детальное исследование органов малого таза с подробным последующим описанием. Учитывая преимущества и возможность диагностировать поверхностные эндометриоидные очаги, одной из ее задач являлся поиск инфильтративного эндометриоза в правых отделах кишечника. Этим помогали хирургу нарисовать полную картину заболевания и определиться с тактикой ведения пациентки.

Колоноскопия рекомендовалась всем пациенткам с признаками колоректального эндометриоза по данным лучевых методов диагностики, а также у пациенток с бессимптомым течением (рис. 7). Во-первых, это необходимо с целью проведения дифференциального диагноза с другими патологиями толстого кишечника. Во-вторых, это определяло хирургическую тактику в случае пациенток без клинического проявления колоректального эндометриоза.

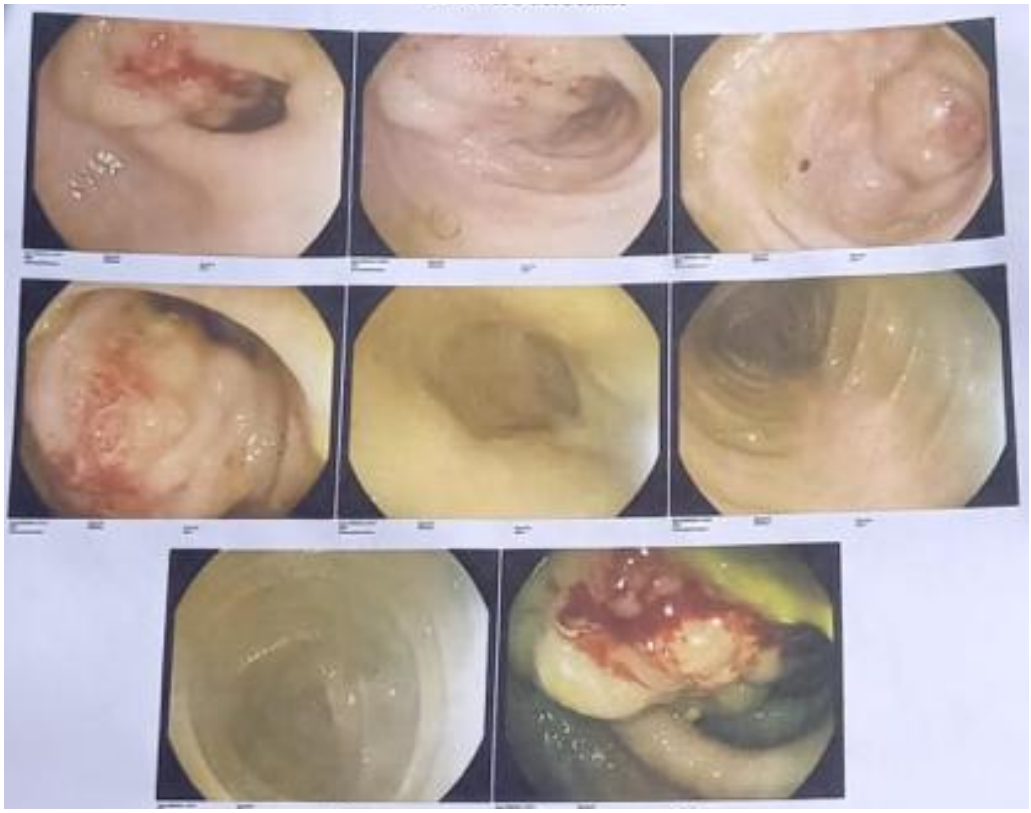

Рисунок 7. Колоноскопическая картина у пациентки с колоректальным эндометриозом.

2.7. Статистическая обработка результатов исследования

Статистическая обработка результатов исследования проводилась с помощью программы IBM SPSS Statistics v26. При нормальном распределении данные описывались при помощи среднего и стандартного отклонения M (SD) сравнение между группами проводилось при помощи Т-критерия Стьюдента, для сравнения данных в динамике использовался Т-критерий Стьюдента для связанных выборок. При распределении, отличном от нормального данные описывались при помощи медианы и интерквартильного интервала Me (Q_1; Q_3) при оценке различий между группами использовался непараметрический U-критерий Манна–Уитни, для оценки динамических изменений применялся критерий Вилкоксона. При анализе номинальных переменных данные представлялись в виде абсолютных значений и процентов (%) применялся критерий $\chi 2$ Пирсона с поправкой Йетса. Различия считали статистически значимыми при уровне значимости $p<0,05$.

ГЛАВА 3. Техника выполнения «традиционной» и NOSE колоректальной резекции лапароскопическим и роботическим доступами

В данной главе будут рассмотрены основные этапы колоректальной резекции:

1. Предоперационная подготовка
2. Техника операции
3. Послеоперационное ведение пациенток

3.1. Предоперационная подготовка

В нашем исследовании предоперационная подготовка кишечника проводилась соблюдением бесшлаковой диеты в течение 72 часов, приёмом слабительного препарата за 24 часа до операции и проведением антибиотикопрофилактики за 30 минут до начала операции.

Бесшлаковая диета является неотъемлемой частью подготовки к оперативным вмешательства на кишечнике, так как использование только слабительных препаратов не всегда дает необходимый результат. Такая диета является лечебным питанием и приводит к минимизации образования твердых экскрементов, а также способствует выведению из организма каловых масс и максимально очищает от шлаков. Пациенткам выдавалась памятка с рекомендациями по питанию (стол №4 по Певзнеру).

По рекомендации последний прием пищи пациенткой осуществлялся до 14:00 за сутки до операции, прием жидкости был возможен до 6:00 дня операции. Через 2-3 часа после последнего приема пищи пациентки начинали подготовку кишечника слабительным препаратом по схеме. Препаратами выбора являлись: макрогол 4000 («Фортранс», «Лавакол»), макрогол 3350 («Мовипреп»).

Сужение просвета кишечника может послужить причиной кишечной непроходимости на фоне подготовки слабительными препаратами в связи с

нарушением пассажа кишечного содержимого в зоне сужения. Ввиду данной особенности таким пациенткам за 72 и 48 часов до операции дополнительно рекомендовался прием 30мл сиропа лактулозы 667мг/мл («Дюфалак») для постепенного смягчения кишечного содержимого и его адекватной эвакуации.

В качестве антибиотикопрофилактики стандартно за 30 минут до разреза кожа вводились цефалоспорорины III поколения. При планировании техники NOSE пациенткам рекомендовалась антибиотикопрофилактика тинидазол + ципрофлоксацин 600мг + 500 мг по 1 таблетке 2 раза в суткиза 48 и 24 часа до оперативного вмешательства, предоперационно пациентке вводился препарат того же поколения. В настоящее время в качестве антибиотикопрофилактики активно рекомендуется препарат широкого спектра действия, способствующего снижению патологенной кишечной бактериальной нагрузки, из группы рифамицина - рифаксимин по 200мг 2 раза в сутки за 72, 48 и 24 часа до операции

Стоит отметить, что эффективность предоперационной механической подготовки кишечника и приема пероральных антибиотиков является спорным в отношении снижения частоты послеоперационных инфекционных или других осложнений, что подтверждается в нескольких проведенных рандомизированных контрольных исследованииях [111,112]. В то же время E. Midura и соавторы в 2018 году опубликовали ретроспективное исследование с участием 45 724 пациентов, перенесших резекцию кишечника. Исследование показало, что частота развития инфекционных осложнений (OR 0,43; p <0,01) и несостоятельности анастомоза (OR 0,53; p <0,01) при использования предоперационных пероральных антибиотиков и подготовки кишечника были значительно ниже [113]. В связи с вышеперечисленными данными Американский Колледж Хирургов и Общество Хирургов-Инфекционистов (the American College of Surgeons and the Surgical Infection Society) рекомендуют использовать предоперационную подготовку кишечника пероральными антибиотиками при планировании резекции кишечника.

3.2. ТЕХНИКА ОПЕРАЦИИ

Принципы размещении пациента при стандартной и роботизированной лапароскопии идентичны.

Положение пациентки на операционном столе

Положение пациентки на операционном столе – литотомическое.

После проведения анестезиологического пособия производилась катетеризация мочевого пузыря катетером Фолея. Шейка матки обнажалась при помощи створчатых зеркал, передняя губа шейки матки фиксировалась на пулевые щипцы, вводился внутриматочный манипулятор Pellozi. (рис. 8)

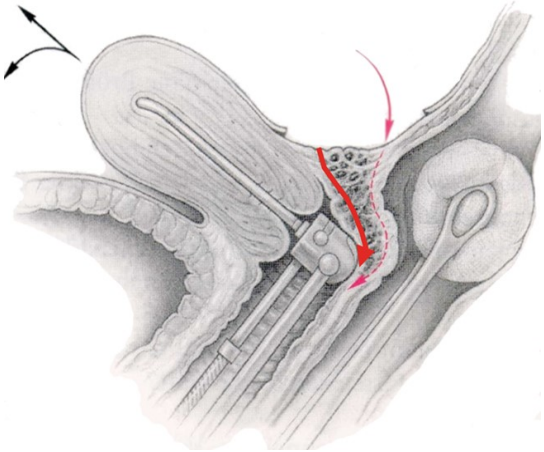

Рисунок 8. Внутриматочный зонд Pellozi.

Использование маточного манипулятора обеспечивает максимальную подвижность матки, тем самым улучшая визуализацию и облегчая диссекцию тканей.

Особенности установки троакаров при колоректальном эндометриозе лапароскопическим и роботическим доступами.

Установка троакаров для лапароскопического доступа:

Для проведения лапароскопии стандартно используется 4 троакара: оптический троакар диаметром 10мм, как правило, вводится в надпупочной области, далее устанавливают 3 дополнительных троакара по 5мм: первый и второй троакары устанавливаются на 2 см выше и медиальнее от гребней подвздошных костей, третий – по срединной линии, на 2-3 см выше надлобковой складки. Однако такое традиционное положение троакаров не позволяет выполнить оперативное лечение по поводу эндометриоза адекватно, в особенности, при вовлечении кишечника. Оптимальным считается установление троакаров на 2-3 см выше стандартного (рис. 9). Такая расстановка троакаров дает возможность хирургу работать не только в малом тазу, но и вышележащих отделах, что необходимо для мобилизации дистальных отделов толстой кишки.

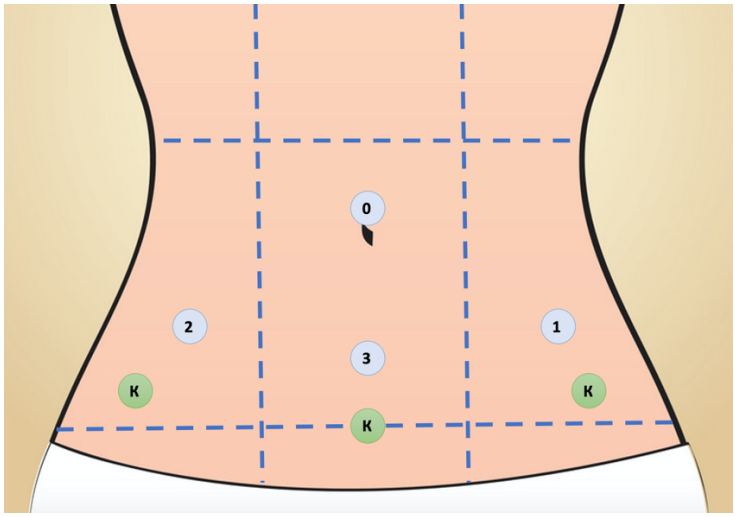

Рисунок 9. Расположение троакаров при стандартной лапароскопии. Зеленым цветом обозначены троакары при традиционном их расположении, голубым цветом – при колоректальном эндометриозе.

Установка дополнительных троакаров и инсталляция консоли пациента при роботическом доступе:

В отличие от стандартной лапароскопии для проведения робот-асситированных операций необходимо использование 5 троакаров. Первый (оптический) диаметром 12 мм вводился в околопупочной области (чаще в верхней полусфере пупка). На данном этапе важно создать адекватное рабочее пространство, для этого расстояние между оптикой и дном матки должно быть не менее 10 см [114].

Далее устанавливались 4 дополнительных троакара по 8мм для последующих инструментов. Расстояние между портами должно составлять не менее 10 см для свободного манипулирования инструментами и избежания их «конфликта» между собой [114,115].

Дополнительные троакары устанавливались по правой и левой средне-ключичным линиям на 3-5 см ниже пупка, третий– на 10-12 см латеральнее левой среднеключичной линии и 5 см выше пупка, четвертый – ассистентский, слева симметрично третьему троакару (рис. 10).

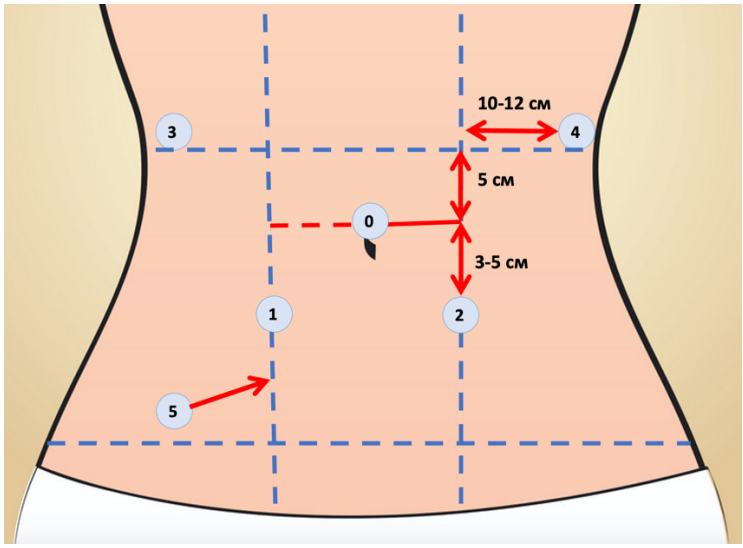

Рисунок 10. Расположение троакаров при робот-ассистированной лапароскопии. 0 – оптический троакар; 1, 2, 3 – дополнительные троакары; 4 – ассистентский троакар; 5 – средне-ключичная линия

Далее пациентка переводилась в положение Тренделенбурга, выполнялся «докинг» - подсоединение стойки пациента к троакарам. Стойка пациента устанавливалась под углом 45 градусов по отношению к операционному столу.

Ниже представлен набор инструментов, необходимых для робот-ассистированной лапароскопии (рис. 11).

Рисунок 11. Инструменты для робот-ассистированной лапароскопии. В верхем правом углу – оптический троакар со стилетом, в левом – аспирационная трубка, ассистентский зажим/ножницы. В нижнем правом углу – игла Вереша, скальпель, дополнительные троакары для инструментов, ассистентский троакар, в левом – роботические «руки».

Далее проводилась инсталляция инструментов:

«рука 1» - биполярный зажим



«рука 2» - ножницы

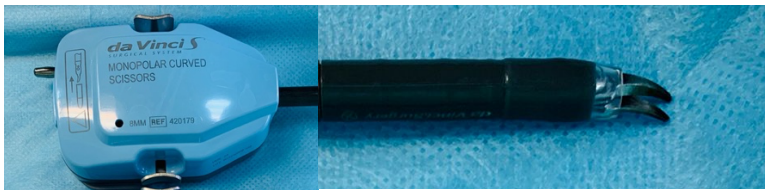

«рука 3» - захватывающий зажим



3.2.Техника операции

Мобилизация дистальных отделов толстой кишки (сигмовидная, ректосигмоидный переход, прямая кишка) является единой для выполнения «традиционной» и модифицированной NOSE техниках как лапароскопическим, так и роботическим доступами.

Диссекция тканей при лапароскопическом доступе выполнялась ультразвуковым скальпелем Harmonic (рис. 12), роботическим доступом – монополярным электродом.

Рисунок 12. Ультразвуковой скальпель Harmonic

К хирургическому пособию приступали с детальной ревизии париетальной брюшины, органов брюшной полости, уделяя особое внимание правым отделам кишечника – терминальный отдел подвздошной кишки, илеоцекальный угол, аппендикулярный отросток, и полости малого таза для оценки распространенности эндометриоза. Далее определялся уровень поражения толстой кишки, верхняя и нижняя границы инфильтрата.

Стартовой точкой являлась диссекция тканей левого забрюшинного пространства. Оно выполнялось в месте нормального физиологического прикрепления сигмовидной кишки, на границе перехода нисходящей ободочной кишки в сигмовидную, между фасциями Тольдта и Герота (рис. 13).

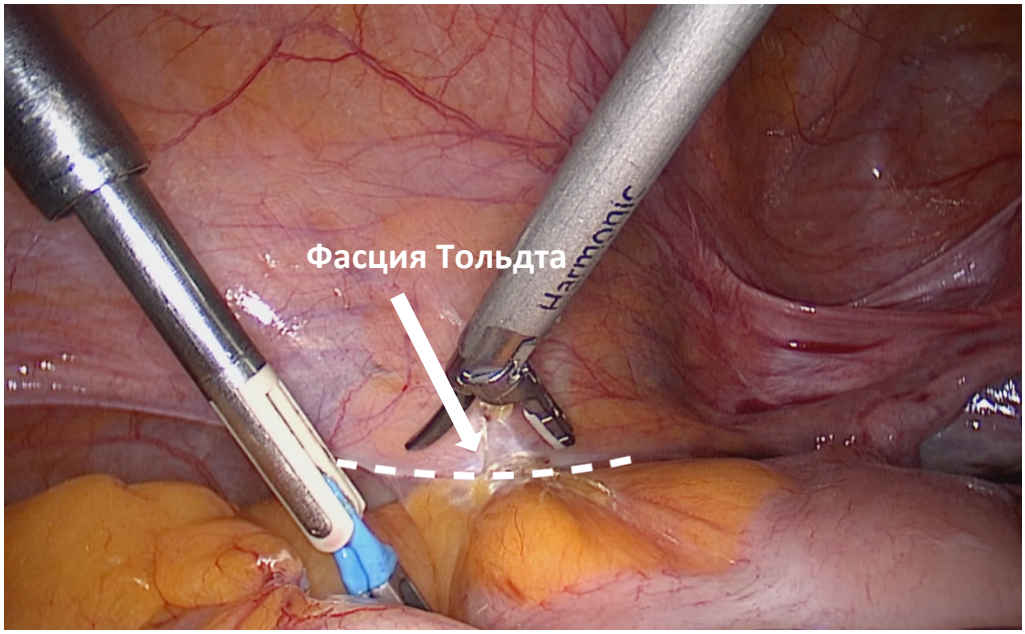

Рисунок 13. Мобилизация левых отделов толстой кишки.

Фасция Тольдта – это тонкая фиброзная пластика, образующаяся при сращении висцерального листка брюшины восходящей и нисходящей ободочной кишки с париетальной брюшиной задней брюшной стенки. Фасция Герота (почечная фасция) располагается кнаружи от жировой капсулы почки и разделяет забрюшинное пространство на три отдела – переднее, среднее и заднее. Переднее забрюшинное пространство лежит между задним листком париетальной брюшины

и передним листком почечной фасции, является основной зоной работы при колопроктологических операциях.

Фасция Тольдта в полости малого таза продолжается в собственную фасцию прямой кишки (мезоректальная, висцеральная фасция), фасция Герота в пресакральную фасцию (париетальная тазовая фасция)

Использование эмбриональных слоев и фасциальных пространств для диссекции органов малого таза является ключевым моментом проведения колоректальной резекции. Впервые принципы диссекции в эмбриональных слоях сформулированы профессором Richard J. Heald в 1982 году и традиционно используются при тотальной мезоректумэктомии (ТМЭ) в лечении рака прямой кишки. Основной идей методики является работа в бессосудистом пространстве, в так называемом «священном слое», находящемся между собственной фасцией прямой кишки и пресакральной фасцией.

Собственная фасция прямой кишки (висцеральный слой) - тонкий прозрачный слой, который выстилает прямую кишку и поддерживает целостность мезоректума.

Мезоректум – представляет собой футляр из соединительной ткани и жира, в которых находятся сосуды и лимфатические сосуды, образуется при эмбриональном развитии из брыжейки задней кишки (рис. 14).

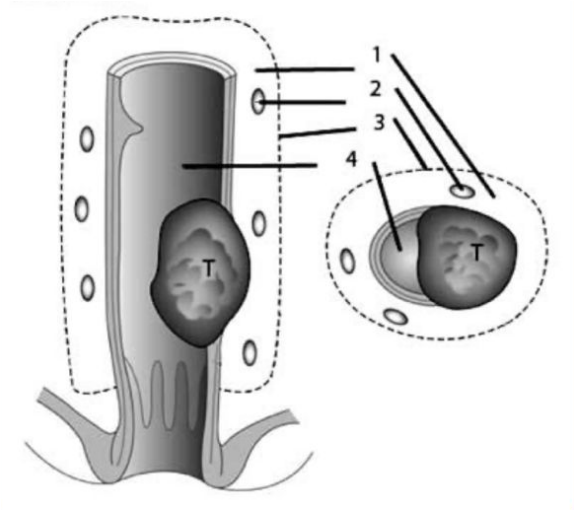

Рисунок 14. Мезоректум. 1 – мезоректум; 2 – лимфатические узлы; 3 – собственная фасция прямой кишки; 4 - просвет прямой кишки; Т – опухоль, прорастающая мезоректум.

Собственная фасция прямой кишки обеспечивает защиту и ограничивает основной путь распространения рака прямой кишки. Основная часть мезоректума расположена кзади от прямой кишки. Спереди мезоректум тонкий и ограничен фасцией Денонвилье, волокнистой двухслойной тканью, которая у женщин отделяет экстраперитонеальную часть прямой кишки спереди от задней стенки влагалища. У женщин фасция Денонвилье менее развита, чем у мужчин, а передняя часть мезоректума более тонкая.

Пресакральная фасция (париетальный слой) проходит кзади от мезоректума, покрывая пресакральные вены и гипогастральные нервы. Пресакральная фасция простирается каудально до аноректального соединения, охватывающего копчиковую связку, и латерально, покрывая грушевидную мышцу и верхнюю часть копчика, затем соединяется с собственной фасцией прямой кишки.

Тщательная диссекция вдоль описанных эмбриологических слоев позволяет произвести полное и безопасное удаление опухоли прямой кишки с минимальным повреждением сосудисто-нервных пучков и минимальным воздействием на мочевыделительную или половую функции.

Рассечение париетальной брюшины над большой поясничной мышцей и отведение кишки медиально позволяет безопасно войти в левое забрюшинное пространство, а продолжение разреза в направлении левой крестцово-маточной связки матки обеспечивает экспозицию забрюшинного пространства и визуализацию хода тазовой порции левого мочеточника.

При правильной диссекции тканей прямая кишка с собственной фасцией резко поднимается над пресакральной фасцией, которая остается неповрежденной. Сохранение целостности пресакральной фасции снижает риск обнажения пресакральных вен, потенциального источника сильного кровотечения во время мобилизации прямой кишки.

Далее очень важно проследить ход и выделить тазовую порцию мочеточника во избежание его травматизации (рис. 15).

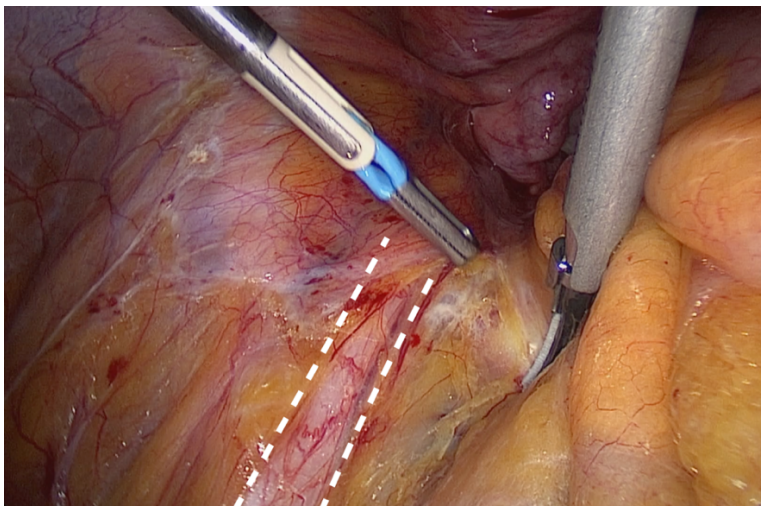

Рисунок 15. Визуализация и выделение (уретеролизис) левого мочеточника.

На уровне мыса крестца левый мочеточник пересекает левую общую подвздошную артерию, проходит медиальнее левой воронко-тазовой связки. В полость малого таза мочеточник спускается по боковым стенкам таза, проходит параллельно и медиальнее внутренней подвздошной артерии.

Далее проводится дополнительная мобилизация мочеточников до уровня пересечения с маточными сосудами за счет диссекции медиального параректального пространства - Окабояши. Это пространство ограниченно задним листком широкой связки матки и мезоуретером.

На данном этапе очень важно проследить ход гипогастрального нерва во избежание его повреждения (рис. 16).

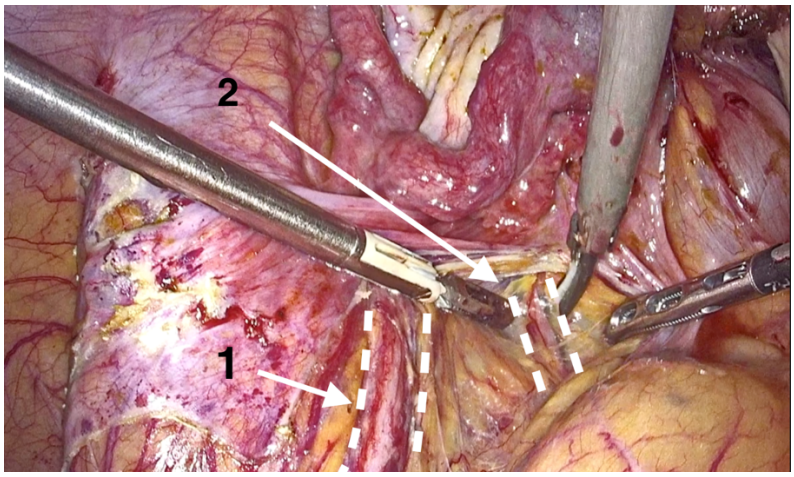

Рисунок 16. 1 – левый мочеточник, 2 - левый гипогастральный нерв.

Далее ассистент при помощи маточного манипулятора придавал матке положение максимального антефлексио, тем самым открывая задний компартмент малого таза, что позволяло в полном объеме провести мобилизацию левой боковой и задней стенок прямой кишки до достижения левого свода влагалища.

Для мобилизации правой боковой стенки прямой кишки зажимом захватывалась стенка кишки на уровне мыса крестца, отводилась кверху, к передней брюшной стенке. При таком положении кишки острым путем вскрывалась париетальная брюшина по бессосудистой дуге (рис. 17).

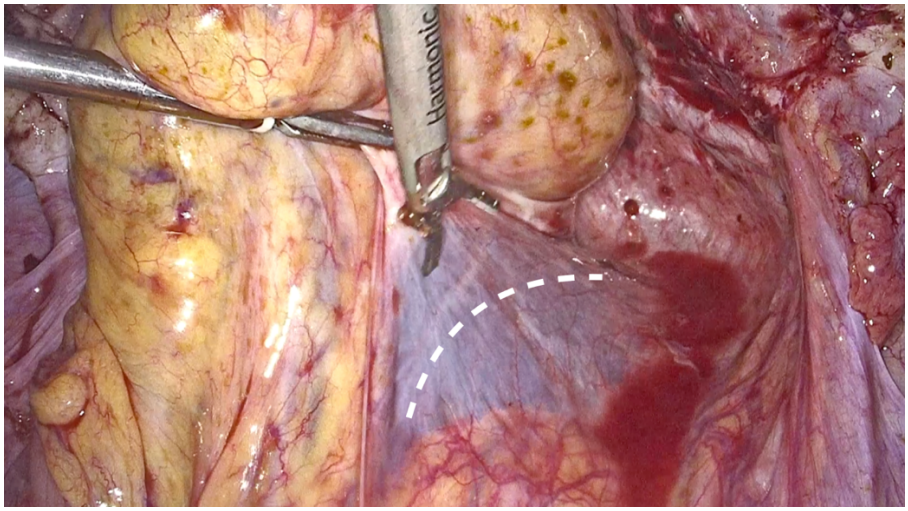

Рисунок 17. Диссекция париетальной брюшины по бессосудистой дуге.

Прослеживался ход тазовой порции правого мочеточника, при необходимости производилось его выделение (уретеролизис), выделялся правый гипогастральный нерв.

Диссекция тканей продолжалась в направлении правой крестцово-маточной связки максимально близко к брыжейке кишки, открывая правое параректальное и позадипрямокишечное клетчаточное пространство.

После полной мобилизации кишки в задний свод влагалища ассистент вводил зонд (рис. 18), под контролем которого острым путем разобщалась задняя поверхность матки в перешеечной области с толстой кишкой, «сбривался» инфильтрат с ректовагинальной перегородки, крестцово-маточных связок. Затем

зонд вводился в прямую кишку, под контролем которого производилось «освобождение» кишки от висцеральной жировой клетчатки по нижней границе инфильтрата (ретроградный «шейвинг»). Данная манипуляция способствует увеличению расстояния между анусом и нижней границей инфильтрата, что позволяет безопасно отсечь пораженный отдел толстой кишки, избежав наложения превентивной кишечной стомы. Далее зонд удалялся.

Рисунок 18. Кишечный зонд.

Далее выполнение резекции кишки «классической» и NOSE-техникой различаются.

«Классическая техника» сочетает в себе два доступа – лапароскопический и лапаротомный

После этапа лапароскопической мобилизации пораженного отдела толстой кишки, производилось поперечное отсечение кишки по нижней границе инфильтрата в пределах здоровых тканей с использованием ручного/автоматического линейного сшивающего аппарата (рис. 19, 20).

Рис. 19. Ручной линейный сшивающий аппарат

Рисунок 20. Автоматический линейный сшивающий аппарат

Пораженный фрагмент толстой кишки выводился на переднюю брюшную стенку для выполнения экстраабдоминальной резекции через поперечный минилапаротомный разрез по Пфанненштилю длинной 3-5 см или через повторный разрез при чревосечениях в анамнезе (рис. 21).

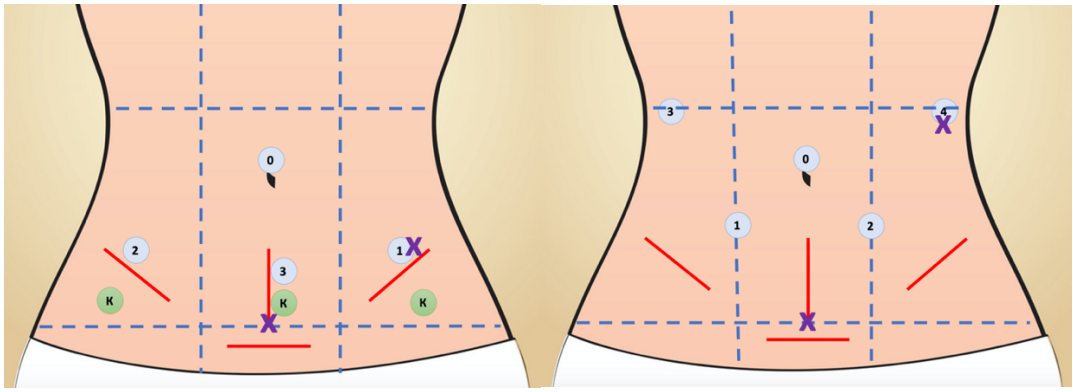

Рисунок 21. Красные линии – возможные варианты чревосечения передней брюшной стенки. Крестики – возможные точки введения линейного сшивающего аппарата.

На данном этапе с целью изоляции передней брюшной стенки от содержимого кишечника использовались пластмассовые ранорасширители (рис. 22).

Рисунок 22. Пластмассовый ранорасширитель.

В последующем определялась верхняя граница инфильтрата и на протяжениии 1,5-2,0 см в проксимальном направлении производилось его «освобождение» от мезоректума (висцеральной жировой клетчатки). На свободный от мезоректума участок толстой кишки накладывался прямой зажим (рис. 23), пораженный участок кишки отсекался. Края кишки захватывались зажимами Алиса.

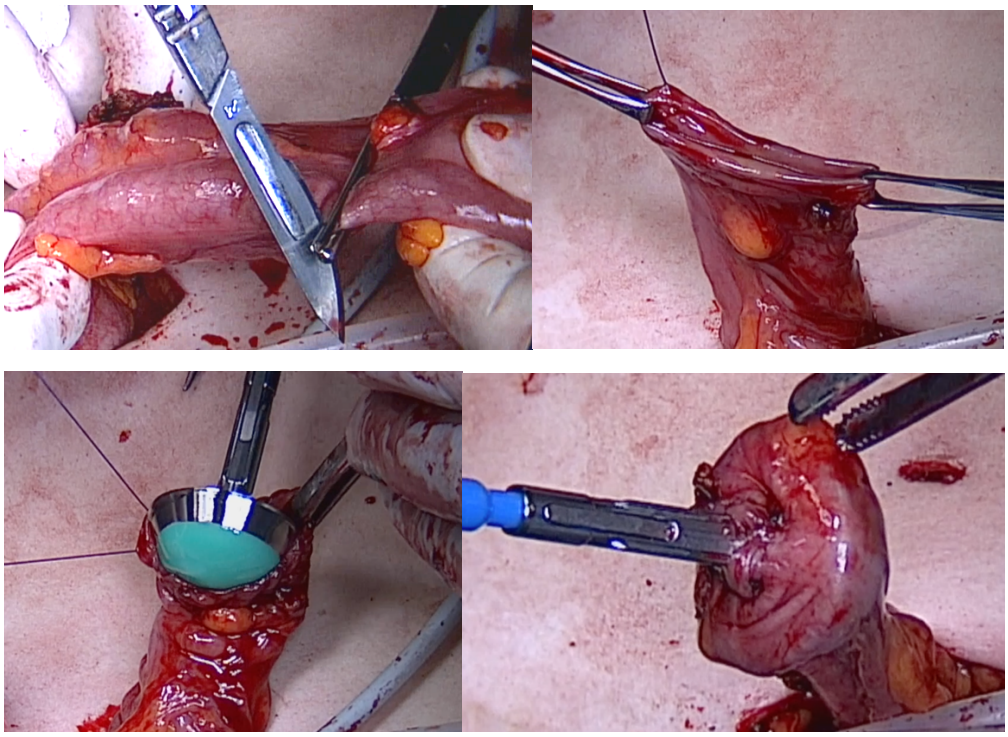

Рисунок 23. Этапы экстраабдоминальной резекции кишки.

После предварительного смазывания гелем с лидокаином в просвет кишки вводилась наковальня циркулярного сшивающего аппарата, которая фиксировалась кисетным швом монофиламентной нитью 2-0. Мы использовали аппарат Sterile Disposable Circular Stapler, KYGW, KANDGDI, China, диаметром 28,5 или 31,5 (подбирается в зависимости от диаметра пораженного отдела кишки) (рис. 24).

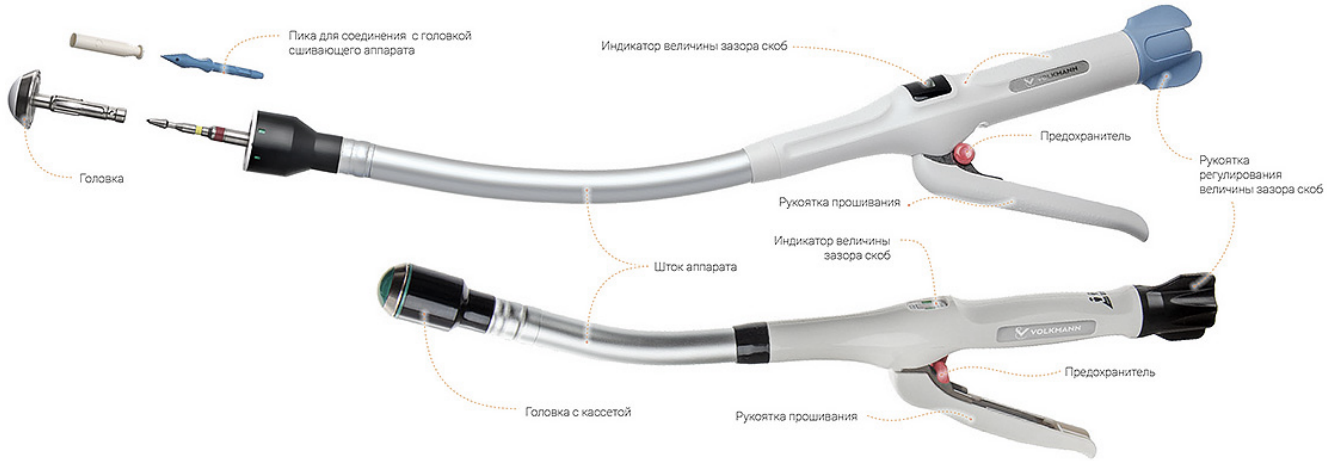

Рисунок 24. Циркулярный сшивающий аппарат.

Затем кишка погружалась в брюшную полость, передняя брюшная стенка восстанавливалась послойно.

После предварительной антисептической обработки (тупфер, смоченный 1-% раствором повидон-йод+калия) дистальной культи кишки, трансанально вводился циркулярный сшивающий аппарат.

На рукоятке сшивающего аппарата имеется винт для выведения и сведения головки аппарата, обозначающихся метками «open» и «close».

Аппарат вводится в брюшную полость в состоянии «close», далее выводится его головка до положения «open».

Острым наконечником сшивающего аппарата перфорируется один из углов культи кишки. Две части сшивающего аппарата сопоставляются достижением метки середины индикатора зазора скоб (рис. 25).

Рисунок 25. Рукоятка сшивающего аппарата. Красная метка в середине индикатора зазора скоб.

Далее кишка прошивается с формированием анастомоза конец-в-конец (рис. 26).

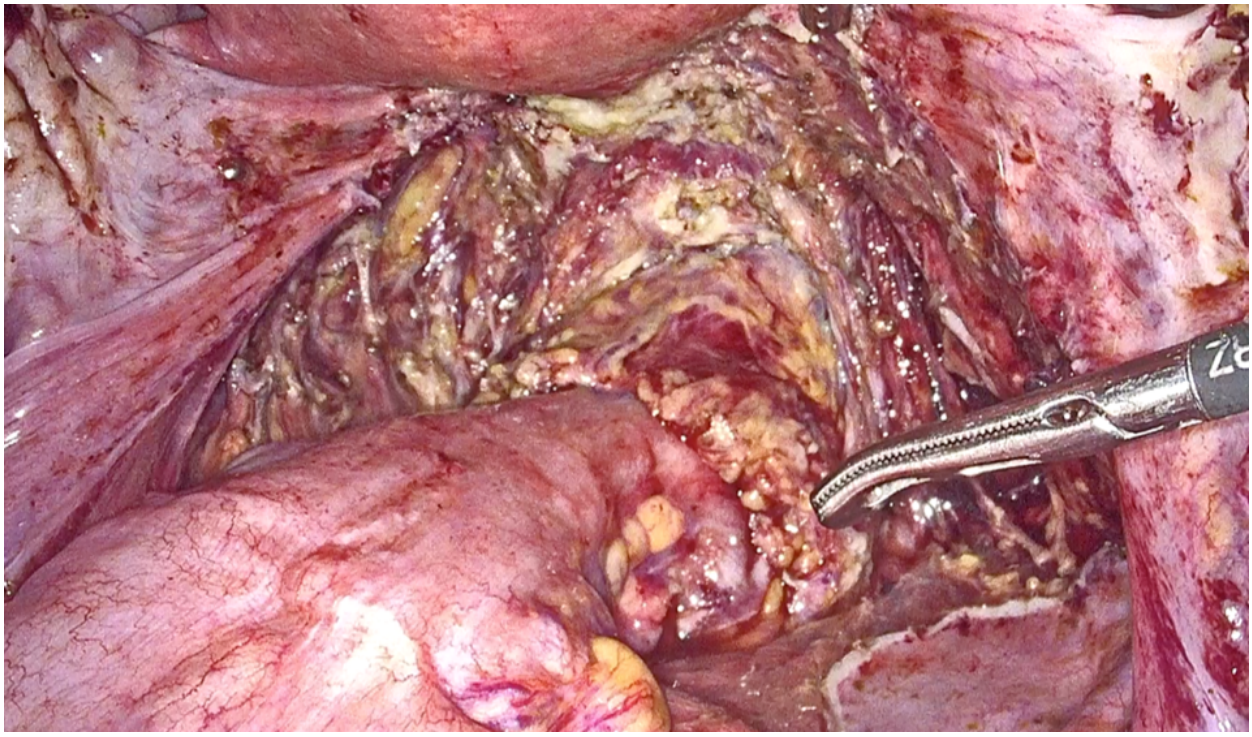

Рисунок 26. Наложенный аппаратный анастомоз по типу конец-в-конец

«NOSE» техника.

Выполняется одним доступом (лапароскопическим или роботическим).

После мобилизации кишки намечались верхняя и нижняя границы инфильтрата. Производилось «освобождение» стенки кишки от мезоректума (висцеральной жировой клетчатки) на протяжении 1,5-2,0 см в краниальном и каудальном направлениях.

Трансанально выполнялась санация прямой кишки при помощи тупфера, смоченного 1-% раствором повидон-йод+калия.

В пределах намеченных границ пересекался пораженный отдел толстой кишки при помощи ультразвукового скальпеля или монополярного электрода соответственно (рис. 27, 28).

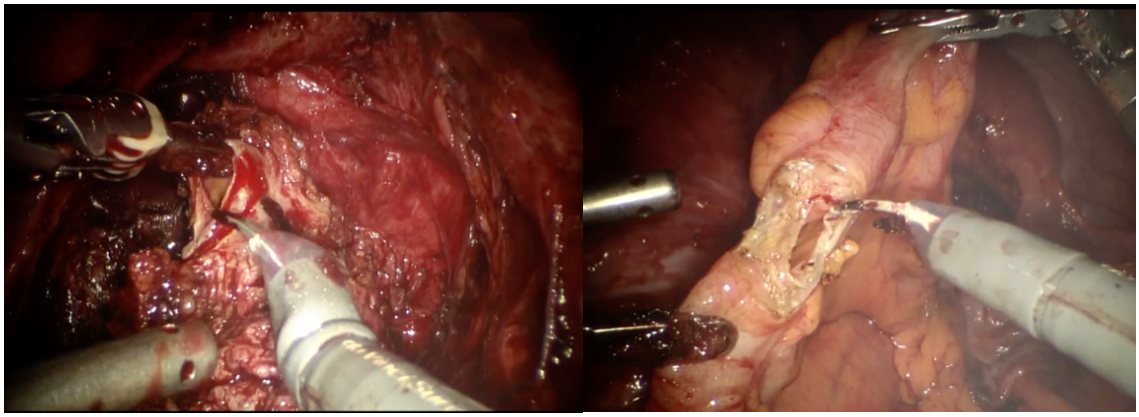

Рисунок 27, 28. Отсечение пораженного эндометриоидным инфильтратом фрагмента толстой кишки.

Удаленный препарат извлекается при помощи овариального зажима через анальное отверстие (рис. 29).

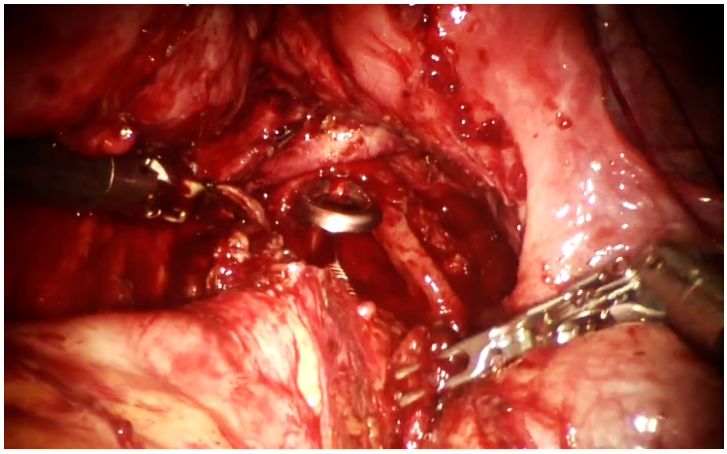

Рисунок 30. Трансанальное извлечение гистологического материала.

На проксимальную и дистальную культи толстой кишки накладывались кисетные швы через все слои стенки кишки монофиламентной нитью 2-0 (рис. 31, 32). Швы не затягивались.

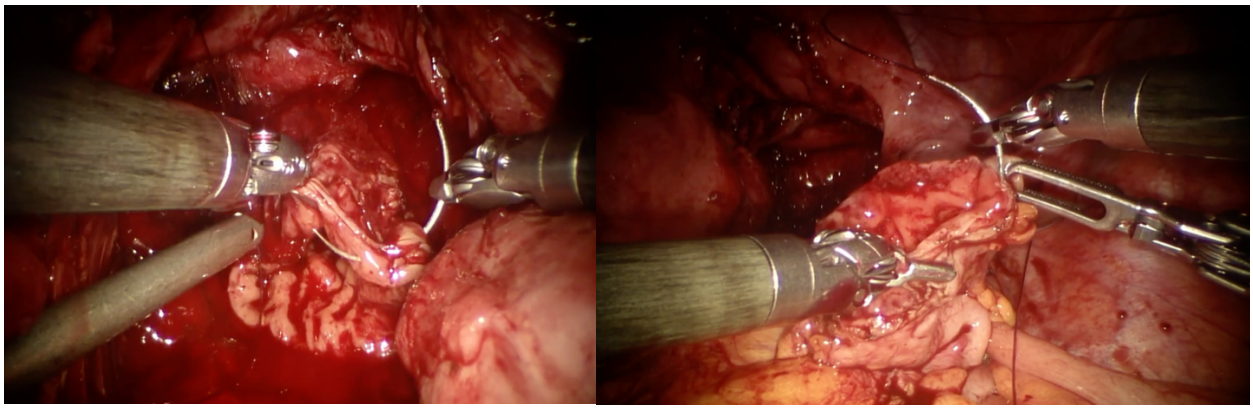

Рис.унок 31, 32. Наложение кисетных швов на проксимальную и дистальную культи кишки лапароскопическим доступом. Фото 16 – роботическим доступом.

Далее в анальное отверстие вводился циркулярный сшивающий аппарат. Аппарат вводился в брюшную полость в состоянии «close», далее выводилась его наковальня («головка») до положения «open». На наковальне и дистальном отделе сшивающего аппарата затягиваются соответственно проксимальный и дистальный кисетные швы (рис. 33).

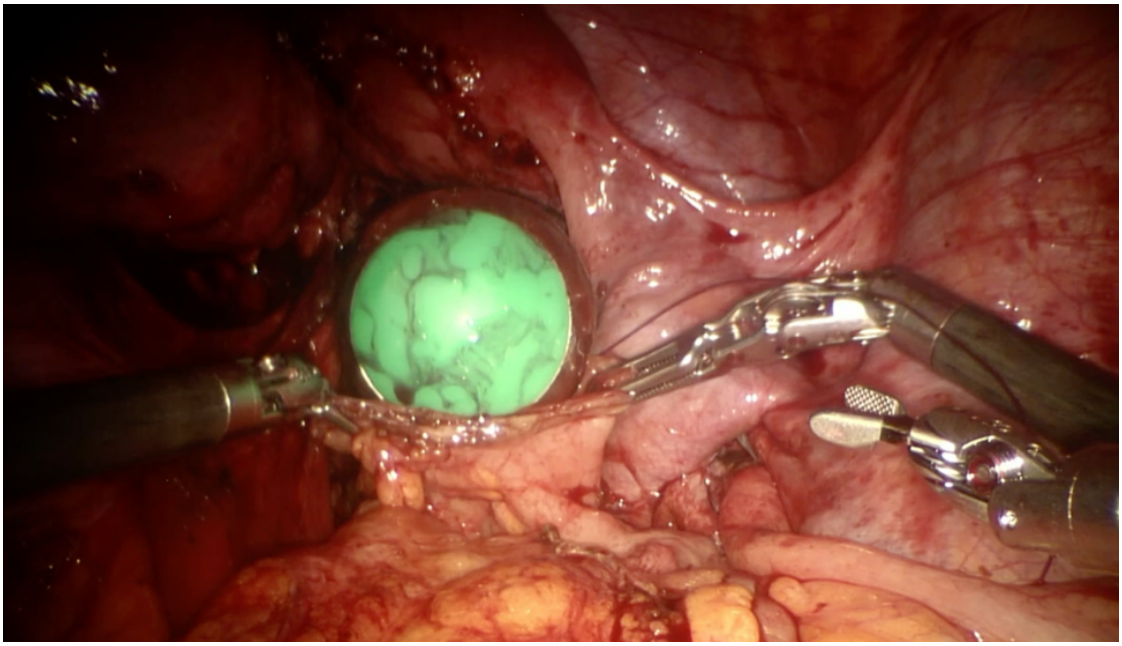

Рисунок 33. Погружение проксимальной культи кишки на наковальню циркулярного сшивающего аппарата.

Далее производилось прошивание проксимального и дистального отделов прямой кишки с образованием анастомоза конец-в-конец.

Оперативное лечение при любой технике заканчивалось проведением пробы Мишлен (воздушная проба). Полость малого таза заполнялась 0,9% физиологическим раствором с добавлением 20,0 мл гидроксиметилхиноксалиндиоксида, в прямую кишку вводился шприц Жане, нагнеталсявоздух. После проведения теста производилась девульсия ануса.
Извлечение препарата техникой «NOSE» возможно и трансвагинальным доступом с последующим наложением кишечного анастомоза (рис. 34).

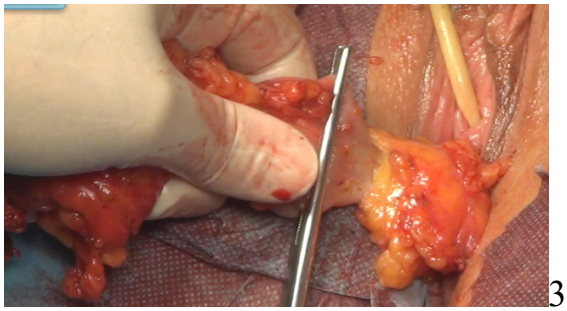
34. А

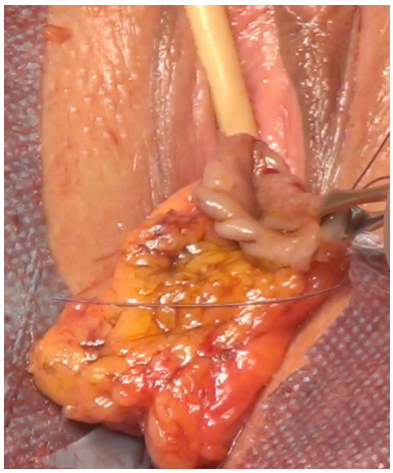
34. б

34. в

Рисунок 34. Этапы трансвагинальной резекции кишки. А – отсечение пораженного фрагмента кишки. Б – наложение кисетного шва на проксимальную культю кишки. В – введение в брюшную полость проксимального отдела кишки с наковальней циркулярного сшивающего аппарата.

Предложенную технику можно проводить при проведении колоректальной резекции в сочетании с экстирпацией матки.

На рисунке 35 продемонстрирован резецированный фрагмент толстой кишки с множественными эндометриоидными инфильтратами.

Рисунок 35 Фрагмент толстой кишки с эндометриоидными инфильтратами.

3.3. Послеоперационное ведение пациенток

0 сутки после операции:

- мультимодальное обезболивание на основе нестероидных противовоспалительных препаратов (НПВП, (кеторолака триметамин 30 мг в/в); опиоидных анальгетиков (трамадол).
- антибактериальная терапия - ципрофлоксацион 100,0; метронидазол 100,0 внутривенно, капельно.
- активизация пациенток и удаление мочевого катетера производилась через 2-6 часов после оперативного вмешательства в зависимости от скорости разрешения остаточной миоплегии.
- через 2 часа после операции пациенткам разрешался прием жидкости.
- профилактика венозных тромбоэмболических осложнений (ВТЭО): механическая тромбопрофилактика компрессионными чулками II класса и

фармакологическая – путём назначения низкомолекулярного гепарина (НМГ).

1-ые сутки после операции:

- продолжалась антибактериальная терапия
- прием специализированного продукта диетического лечебного питания жидкой высокобелковой, высококалорийной, низколактозной смеси («Nutridrink Compact Protein») по 125мл. На наш взгляд, прием аналогичных смесей является идеальным для восстановления энергетических ресурсов организма в послеоперационном периоде.
- ректальное ведение свечей с глицерином: по 1 свече 2 раза в сутки. Применение свечей проводилось с целью облегчения отхождения газов.

2-ые сутки после операции:

- перевод на таблетированные формы антибиотиков – тинидазол + ципрофлоксацин 600мг+500мг по 1 таблетке 2 раза в сутки.
- к высокобелковомым смесям вводился прием пробиотических ферментированных молочных продуктов
- свечи с глицерином
- измерение остаточной мочи с целью раннего выявления и лечения гипотонии мочевого пузыря

3-6-ые сутки после операции

- продолжался прием антибактериальных препаратов
- перевод на стол №4 по Певзнеру
- свечи с глицерином по необходимости

Проводился мониторинг общеклинических показателей анализов:

Общий анализ крови и мочи, биохимическиз анализа крови, коагулограмма.

Ежедневно оценивался уровень С-реактивного белка, т.к. доказано, что его значение свыше 100 мг/л является достоверным признаком развития ранних

септических осложнений (несостоятельность анастомоза и пельвиоперитонит) [117].

Критерии выписки

- удовлетворительное общее состояние пациентки
- регулярный стул и отхождение газов
- снижение С-реактивного белка по данным анализов

ГЛАВА 4. КЛИНИЧЕСКАЯ ХАРАКТЕРИСТИКА ОБСЛЕДОВАННЫХ ГРУПП

В соответствии с целью и задачами исследования, нами был проведен сравнительный анализ данных 121 пациентки, прооперированных по поводу колоректального эндометриоза в отделении оперативной гинекологии с онкогинекологиней и дневным стационаром ГБУЗ МО МОНИИАГ с 2015 по 2022 гг.

Все пациентки соответствовали критериям включения и перенесли колоректальную резекцию с наложением аппаратного анастомоза классической техникой или техникой «NOSE».

Пациентки были разделены на 2 группы, где в первую группу вошло 77 пациенток, прооперированных лапароскопическим доступом (Ls), во вторую 44 пациентки, прооперированных робот-ассистированным доступом (RAL).

1.1. Клинико-анамнестическая характеристика исследуемых пациенток

Средний возраст пациенток в лапароскопической группе составили 33,43 (5,57) года и 36,55 (5,32) лет в роботической. Средний индекс массы тела (ИМТ) в Ls группе составил 21,22 (3,41) кг/м^2, и 22,43 (3,40) кг/м^2 в RAL группе. Статистически значимых различий по данным характеристикам между исследуемыми группами пациенток не выявлено (Таблица 1).

Таблица 1. Характеристика пациенток по возрасту и индексу массе тела.

	Ls (n = 77)		**RAL (n = 44)**		
	Среднее	**SD**	**Среднее**	**SD**	**P**
Возраст, лет	35,43	5,57	36,55	5,32	0,283
Индекс массы тела, кг/м^2	21,22	3,41	22,43	3,40	0,12

*Статистически значимых различий между группами не обнаружено (p>0,05).

Пациенткам, входившим в проспективное исследование, у которых проводилось оперативное лечение (с 2019 года), предлагалось участие в анкетировании с оценкой основных жалоб до и после операции. Произведен сравнительный анализ данных 49 пациенток в Ls группе и 39 в RAL.

Основные жалобы пациенток (дисменорея, хронические тазовые боли, диспареуния, дисзехия, дизурия) оценивались при помощи Визуальной Аналоговой Шкалы (ВАШ) и по вопроснику тазовой боли Британской Ассоциации Гинекологов-Эндоскопистов (BSGE Pelvic Pain Questionnaire) до и через 2, 6, 12 и 24 месяца после операции.

В таблице 2 представлены медианные значения баллов основных жалоб пациенток на дооперативном этапе.

Таблица 2. Жалобы до операции.

Жалобы	**Ls (n = 77)**	**RAL (n = 44)**	**p**
	Me (Q1:Q3)	**Me (Q1:Q3)**	
Дисменорея	8 (6;10)	8 (7;10)	0,893
Хронические тазовые боли	7 (5;8)	5 (3;7)	0,024
Диспареуния	7 (4;8)	7 (5;8)	0,304
Дисхезия	7 (5;8)	8 (6;10)	0,299
Дизурия	4 (4;4)	10 (1;10)	1,000

*Статистически значимых различий между группами не обнаружено (p>0,05).

Исходные данные демонстрируют об идентичной степени выраженности болевого синдрома основных жалоб (7 и более баллов) в обеих группах за исключением хронической тазовой боли в RAL группе (5 баллов). Статически достоверной разницы в обеих группах по проявлению клинической симптоматикой не выявлено.

Сбор проктологических жалоб у пациенток в обеих группах выявил следующие симптомы:

Таблица 3. Кишечные симптомы до операции.

Кишечные симптомы	Ls (n = 77)		RAL (n = 44)		p
	Количество пациенток	%	Количество пациенток	%	
Учащенный стул во время менструации	5	10,9	1	2,7	0,153
Запоры вне менструации	17	37,0	15	40,5	0,739
Лентовидная форма стула	6	12,8	5	13,5	0,920
Стул по типу «овечьего» кала	3	6,5	2	5,4	0,832
Послабление стула во время менструации	6	13,0	5	13,5	0,950
Жидкий стул во время менструации	19	41,3	17	45,9	0,671
Гематохезия	7	15,2	3	8,1	0,323
Метеоризм	19	41,3	9	23,1	0,075

Анализ проктологических жалоб показал, что наиболее распространенными жалобами в обеих группах являлись: жидкий характер стула во время менструации, запоры в не менструации и метеоризм 19 (41,3%), 17 (37%) и 19 (41,3%) в Ls группе

и 17 (45,9%), 15 (40,5%) и 9 (23,1%) в RAL группе. Статически достоверной разницы в обеих группах по проявлению кишечной симптоматики не выявлено.

С целью оценки частоты и тяжести кишечной симптоматики использовался вопросник запоров KESS (Knowles-Eccersley-Scott-Symptom questionnaire). Медианные значения нарушений эвакуаторной функции толстой кишки по вопроснику KESS в Ls группе составила 30,77% и в 25,64% RAL, что свидетельствует о наличии умеренной тяжести кишечной симптоматики до операции в обеих группах (Таблица 4).

Таблица 4. Результаты по вопроснику KESS на дооперативном этапе.

	Ls (n = 77)	**RAL (n = 44)**	**p**
	Me (Q1:Q3) %	**Me (Q1:Q3) %**	
KESS	30,77 (12,82;41,03)	25,64 (10,26;38,46)	0,409

Степень тяжести проявления кишечных симптомов по системе KESS в обеих группах была идентичной (p = 0, 409).

Следующим этапом проводился сравнительный анализ репродуктивной функции. В лапароскопической группе репродуктивные планы имелись у 20 (25,9 %) пациенток и у 22 (50,0%) в роботической. Большая часть пациенток в обеих группах имели бесплодие (Таблица 5).

Таблица 5. Распределение пациенток по типу бесплодия.

Бесплодие	**Ls (n = 77)**		**RAL (n = 44)**		**p**
	Количество получавших пациенток	**%**	**Количество получавших пациенток**	**%**	
Первичное	10	50,0	14	63,6	0,37
Вторичное	4	20,0	4	18,2	0,88

*Статистически значимых различий между группами не обнаружено (p>0,05).

При этом средняя продолжительность бесплодия в обеих группах не различалась: в Ls группе составила 5,00 (4,41) лет и 5,07 (3,59) лет в RAL (p = 0,962). Средний показатель антимюлерова гормона в Ls группе составил 2,37 (2,62) нг/мл и 1, 33 (1,17) нг/мл в RAL группе. Несмотря на то, что показатель в первой группе несколько выше, статистической значимой разницы между ними не выявлено (p = 0,069).

Анализ гормональной терапии с целью лечения эндометриоза до оперативного лечения продемонстрирован в таблице 6.

Таблица 6. Гормональное лечение до операции.

Гормональные препараты	Ls (n = 77)		RAL (n = 44)		p
	Количество пациенток	%	Количество пациенток	%	
Диеногест	16	33,3	15	34,9	0,876
Антагонисты Гн-Рг	8	16,7	4	9,3	0,300
Низкодозированный комбинированный эстроген-гестанный контрацептивный препарат («Жанин»)	7	14,6	6	14,0	0,932
Внутриматочная лечебная система	4	8,3	2	4,7	0,480

Наиболее часто рекомендуемым препаратом являлся диеногест, его принимали 16 (33,3%) пациенток в лапароскопической группе и 15 (34,9%) пациенток в роботической группе. Антагонисты Гн-РГ и низкодозированные комбинированные оральные контрацептивы применялись практически одинаково в обеих группах: в лапароскопической группе у 8 (16,4%) и 7 (14,6%) пациенток, в роботической группе 4 (9,3%) и 6 (14,0%) соответственно. Реже всего гормональную терапию пациентки получали посредством внутриматочной гормопродуцирующей спирали – 4 (8,3%) случая в I группе и 2 (4,7%) во II группе. Статически достоверной разницы в обеих группах по приему гормональной терапии на дооперационном этапе не установлено ($p \geq 0,05$).

Большинство пациенток в обеих группах в анамнезе имели хотя бы одно оперативное лечение по поводу эндометриоза (Таблица 7): 19 (37,3%) в I группе и 16 (36,4%) во II группе (p = 0, 928). Два оперативных вмешательства имели 7 (14,3%) пациенток в I группе и 6 (13,6%) во II группе (p = 0,928). Только 1 (2,0%)

пациентка в лапароскопической группе имела три оперативных вмешательства по поводу эндометриоза и 2 (4,5%) пациентки в роботической группе. Стоит также отметить, что 2 (4,5%) пациенткам в роботической группе было проведено оперативное лечение по поводу тонкокишечной непроходимости в связи с эндометриоидным инфильтратом правых отделах кишечника.

Таблица 7. Оперативное лечение по поводу эндометриоза в анамнезе

Операции	Ls (n = 77)		RAL (n = 44)		P
	Количество пациенток	%	Количество пациенток	%	
Одно оперативное вмешательство	19	37,3	16	36,4	0,928
Два оперативных вмешательства	7	14,3	6	13,6	0,928
Три оперативных вмешательства	1	2,0	2	4,5	0,495
Тонкокишечная непроходимость	0	0	2	4,5	0,131
Аппендэктомия	11	22,0	7	15,9	0,454

Все пациентки проходили колоноскопию с целью дифференциальной диагностики с другими патологиями толстого кишечника, а также оценки степени сужения инфильтратом просвета кишечника. Полученные результаты продемонстрировали, что в более 50% случаев были выявлены косвенные признаки колоректального эндометриоза: 63,3% в лапароскопической группе и 16 (59,3%) (Таблица 8). Сужение просвета кишечника зарегистрировано у 6 (20,0%) пациенток лапароскопичекой группы и 6 (22,2%) роботический группы. В 5 (16,7%) случаях в

лапароскопической группе и 4 (14,8%) колоноскоп не прошел дистальные отделы кишечника ввиду стеноза просвета кишечника.

Таблица 8. Данные колоноскопической картины.

Колоноскопическая картина	**Ls (n = 77)**		**RAL (n = 44)**		**p**
	Количество пациенток	**%**	**Количество пациенток**	**%**	
Без патологии	6	20,0	1	3,7	0,061
Долихосигма	6	6,7	4	14,8	0,17
Косвенные признаки эндометриоза	19	63,3	16	59,3	0,752
Стеноз	5	16,7	4	14,8	0,848
Сужение просвета кишечника	6	20,0	6	22,2	0,837
Другие патологии	3	10,0	8	29,6	0,061

*Статистически значимых различий между группами не обнаружено (p>0,05).

4.2. Результаты интраоперационных данных.

Разделение сращений полости малого таза и визуализация хода мочеточников являются основополагающим этапами оперативного лечения колоректального эндометриоза. Во избежание травматизации мочеточников в условиях выраженных нарушений анатомических взаимоотношений органов малого таза, важно не только визуализировать, но и выделить (уретеролизис) мочеточники. В нашем исследовании двусторонний уретеролизис был произведен

у 58 (76,3%) пациенток в лапароскопической группе и 36 (81,8%) в роботической группе. Гораздо реже проведен только левосторонний уретеролизис – 6 (7,8%) и 7 (15,9%) соответственно, и только 1 (1,3%) случай правостороннего уретеролизиса в лапароскопической группе. Статически достоверной разницы в обеих группах по проведению уретеролизиса не установлено (p≥0,05).

Следующим этапом являлось ревизия органов брюшной полости и полости малого таза на предмет колоректального эндометриоза, определение уровня поражения дистальных отделов толстого кишечника. Степень вовлечения других отделов толстого и тонкого кишечников представлены в таблице 9.

Таблица 9. Распределение колоректального эндометриоза по отделам кишечника.

Отделы кишечника	**Ls (n = 77)**		**RAL (n = 44)**		**p**
	Количество пациенток	**%**	**Количество пациенток**	**%**	
Прямая кишка	5	6,5	2	4,5	0,659
Ректосигмоидный переход	62	80,5	31	70,5	0,207
Сигмовидная кишка	26	33,8	17	38,6	0,590
Илеоцекальный угол	1	1,3	0	0	0,448
Купол слепой кишки	4	5,2	2	4,5	0,874
Аппендикулярный отросток	3	3,9	6	13,6	0,049
Терминальный отдел подвздошной кишки	4	5,2	3	6,8	0,713
Мультифокальное поражение	14	18,2	7	15,9	0,751

*Статистически значимых различий между группами не обнаружено (p>0,05).

Наиболее частой локализацией колорекального эндометриоза, согласно полученным интраоперационным данным, являлся ректосигмоидный переход толстого кишечника: 62 (80,5%) случая в лапароскопической группе и 31 (70,5%)

случай в роботической группе. Второй по распространенности локализацией являлась сигмовидная кишка. В лапароскопической группе она составила 26 (33,8%) случаев, в роботической 17 (38,6%) случаев. Мультифокальное поражение имело место в 14 (18,2%) случаев в лапароскопической группе и 7 (15,9%) в роботической группе. Частота встречаемости инфильтрата аппендикулярного отростка была несколько выше в роботической группе.

Интраоперационно также оценивался наружный генитальный эндометриоз. Наружный генитальный эндометриоз I-II степени выявлен у 14 (18,2%) пациенток в Ls группе и 14 (31,8%) RAL, IV степени у 46 (59,7%) пациенток первой группы и 17 (38,6%) второй. Статистически значимых различий между группами не обнаружено (p>0,05).

В лапароскопической группе у 12 (15,6%) пациенток выявлена эндометриоидная киста левого и у 12 (15,6%) правого яичников, в роботической группе 5 (11,4%) и 7 (15,9%) случаев соответственно. Двусторонние кист яичников визуализированы в 21 (23,7%) случае в I группе и 10 (22,7%) во II группе. Статистически значимых различий между группами не обнаружено (p>0,05).

Урогениальный эндометриоз: инфильтрат мочевого пузыря выявлен у 3 (3,9%) пациенток лапароскопической группы и 1 (2,3%) пациентки в роботической группе. Показатели не имели статически достоверной разницы в обеих группах (p≥0,05).

Всем пациенткам была произведена резекция кишки с наложением аппаратного анастомоза. Оперативное лечение классической техникой было выполнено превалирующему числу пациенток. В лапароскопической группе она была применена у 65 (84,4%) пациенток, NOSE техника в 12 (15,6%) случаях, в роботической группе 32 (77,3%) и 10 (22,7%) случаев соответственно (Таблица 10).

Таблица 10. Распределение пациенток по технике выполнения колоректальной резекции.

Вид техники	Ls (n = 77)		RAL (n = 44)		p
	Количество пациенток	%	Количество пациенток	%	
Классическая техника	65	84,4	34	77,3	0,33
NOSE	12	15,6	10	22,7	0,327

*Статистически значимых различий между группами не обнаружено (p>0,05).

Помимо оперативного вмешательства на дистальных отделах толстого кишечника пациенткам выполнялось хирургические лечение на других отделах кишечника при наличии специфических жалоб и их поражении инфильтративными формами эндометриоза (Таблица 13).

Таблица 11. Распределение пациенток по объему выполнения резекции кишки в тонком и толстом кишечнике.

	Ls (n = 77)		**RAL (n = 44)**		**p**
	Количество пациенток	**%**	**Количество пациенток**	**%**	
Резекция терминального отдела подвздошной кишки	0	0	1	2,3	0,184
Резекция купола слепой кишки	1	1,3	2	4,5	0,448
Резекция илиоцекального угла с терминальным отделом подвздошной кишки	3	3,9	0	0	0,185
Аппендэктомия	3	3,9	5	11,4	0,112

*Статистически значимых различий между группами не обнаружено (p>0,05).

Наиболее часто встречающейся операцией на правом отделе кишечника в обеих группах являлась аппендэктомия: 3 (3,9%) в лапароскопической группе и 5 (11,4%) в роботической.

В спаечный процесс при эндометриозе нередко вовлечены все органы малого таза, поэтому неотъемлемой частью операции являлось разделение сращений между придатками, маткой и толстой кишкой. После разделения спаек оценивалось состояние яичников и маточных труб.

Пациенткам с репродуктивными планами и бесплодием обязательно проводилось определение проходимости маточных труб с использованием контрастного раствора. При воспалительных изменениях маточных труб с

формированием гидро- и гематосальпинкса вставал вопрос о сальпингэктомии (Таблицы 12, 13).

Таблица 12. Оценка проходимости маточных труб среди пациенток с репродуктивными планами.

Проходимость маточных труб	**Ls (n = 77)**		**RAL (n = 44)**		**p**
	Количество пациенток	**%**	**Количество пациенток**	**%**	
Проходимы	12	15,6	12	27,3	0,121
Проходима с одной стороны	10	13,0	2	4,5	0,135
Не проходимы	5	6,5	2	4,5	0,659

Согласно данным хромогидротубации (определения проходимости маточных труб), несмотря на существенные анатомические нарушения, вовлечения в спаечный процесс маточных труб, проходимость маточных труб наблюдалась у 12 (15,6%) пациенток I группы и у 12 (27,3%) II группы.

При наличии кист яичников вылущивание капсулы кисты проводилось преимущественно методом «stripping». Однако пациенткам с низким овариальным резервом, небольшими размерами кист, неоднократными вмешательствами на яичники и бесплодием выполнялась коагуляция капсулы кисты с целью снижения ятрогенной травмы хирургического пособия. Данные о проведенном оперативном лечении придатков матки представлены в таблице 13.

Таблица 13. Оперативное лечение, выполненное на придатках матки.

Операция	Ls (n = 77)		RAL (n = 44)		p
	Количество пациенток	%	Количество пациенток	%	
Правостороняя сальпинэктомия	6	7,8	2	4,5	0,489
Левостороняя сальпингэктомия	7	9,1	3	6,8	0,662
Двустороняя сальпингэктомия	10	13,0	3	6,8	0,292
Удаление капсулы кисты правого яичника	8	10,4	8	18,2	0,224
Удаление капсулы кисты левого яичника	9	11,7	3	6,8	0,389
Двустороннее удаление капсул кист яичников	18	23,4	10	22,7	0,935
Коагуляция капсулы кисты правого яичника	8	10,4	1	2,3	0,102
Коагуляция капсулы кисты левого яичника	5	6,5	4	9,1	0,600
Коагуляция капсул кист яичников	3	3,9	0	0	0,185

*Статистически значимых различий между группами не обнаружено (p>0,05).

Объемы хирургического вмешательства на придатках матки сопоставимы в I и II группах.

Пациенткам в перименопаузе с аденомиозом II-III степени по данным инструментальных методов диагностики и отказом от последующего

гормонального лечения, предлагалась экстирпация матки. Гистерэктомия проведена у 7 (9,1%) пациенток в лапароскопической группе и 2 (4,5%) в роботической группе (p = 0,359).

Частота установления дренажа в полость малого таза была одинаковой в обеих группах: 21 (27,3%) случай в лапароскопической группе и 10 (22,7%) в роботической группе. (p = 0,582)

Средняя кровопотеря была несколько выше в роботической группе 143,64 (81,21) мл, чем в лапароскопической группе 117,50 (56,31) мл (p = 0,047). Средняя продолжительность операции была также несколько выше в роботической группе 172,50 (33,35) минут, чем в лапароскопической группе 153,41 (54,61) минут (p = 0,043). В роботической группе дополнительно оценивалось среднее время подсоединения консоли пациента (докинг) к троакарам - 7,14 (0,90) минут и отсоединения (дедокинг) в конце операции - 3,14 (2,63) минуты, что в общей сложности составило около 10 минут. Средняя продолжительность операции «классической» техникой резекции в лапароскопической группе составило 160,43 (51,73) минуты и 116,82 (57,24) минуты при проведении вмешательства технологией NOSE. Продолжительность вмешательства была статически значимо ниже при выполнении операции техникой NOSE (p = 0,01). В роботической группе не отмечено статически значимой разницы между выполнением резекции кишки «классической» или NOSE техникой и составило 174,53 (35,32) минуты и 166,00 (26,65) минуты соответственно (p = 0,49). Продолжительность операции «классической» техникой резекции составила 160,34 (51,73) минуты в лапароскопической группе и 174, 53 (35,32) минуты (p = 0,17). Продолжительность вмещательства «NOSE» техникой резекции составила 116,82 (57,24) минуты в лапароскопической группе и 166,0 (26,65) минуты (p = 0,02).

В послеоперационном периоде проводился обязательный мониторинг показателей общего клинического анализа крови и С-реактивного белка (СРБ) (Таблицы 14, 15).

4.3. Результаты клинико-лабораторных данных

Таблица 14. Клинический анализ крови в динамике (1-ые и 4-ые сутки после операции).

Показатели	**Ls (n = 77)**		**RAL (n = 44)**		
	Среднее	**SD**	**Среднее**	**SD**	**P**
1 сутки					
Лейкоциты	11,41	3,06	11,87	2,44	0,496
Гемоглобин	114,43	16,46	117,69	12,64	0,366
Эритроциты	3,98	1,72	3,88	0,34	0,745
4 сутки					
Лейкоциты	7,21	2,39	6,51	1,37	0,248
Гемоглобин	111,92	20,00	110,90	15,85	0,855
Эритроциты	3,66	0,50	3,74	0,32	0,548

*Статистически значимых различий между группами не обнаружено (p>0,05).

В обеих группах отмечен незначительный лейкоцитоз на первые сутки после оперативного вмешательства с последующей нормализацией показателя на четвертые сутки в обеих группах.

Таблица 15. Показатели С-реактивного белка в динамике по суткам.

Сутки	**Ls (n = 77)**		**RAL (n = 44)**		
	Среднее значение	**SD**	**Среднее значение**	**SD**	**P**
I сутки	58,13	53,09	42,89	34,70	0,193
II сутки	70,39	65,97	61,91	38,19	0,542
III сутки	64,71	62,17	48,53	37,75	0,236
IV сутки	43,30	48,87	30,82	21,04	0,33

*Статистически значимых различий между группами не обнаружено (p>0,05).

На вторые сутки послеоперационного периода отмечен прирост показателя С-реактивного белка с последующим постепенным его снижением.

Динамическое изменение показателей СРБ по суткам в обеих группах показал статически значимые изменение показателя по суткам таблица 16,17. ($p < 0,05$).

Таблица 16. Динамическое изменение показателей С-реактивного белка по суткам в лапароскопической группе.

СРБ	**Среднее значение, SD**	**p**
I сутки	58,13 (53,09)	
II сутки	70,39 (65,97)	p1-2 = p>0,05
III сутки	64,71 (62,17)	p2-3 = 0,001
IV сутки	43,3 (48,87)	p3-4 = 0,001

Таблица 17. Динамическое изменение показателей С-реактивного белка по суткам в роботической группе.

СРБ	**Среднее значение, SD**	**p**
I сутки	42,89 (34,70	p1-2 = 0,001
II сутки	61,91(38,19)	
III сутки	48,53 (37,75)	p2-3 = 0,004
IV сутки	30,82 (21,04)	p3-4 = 0,005

Показатель p1-2 демонстрирует статическую разницу между показателем СРБ на 1 и 2 сутки, p2-3 между 2 и 3 сутками, p3-4 между 3 и 4 сутками

Ниже представлено графическое изображение динамического изменения показателя С-реактивного белка до и после операции в лапароскопической и роботической группах (график №1).

График №1. Графическое изображение динамического изменения показателя С-реактивного белка до и после операции в лапароскопической и роботической группах до и после оперативного вмешательства.

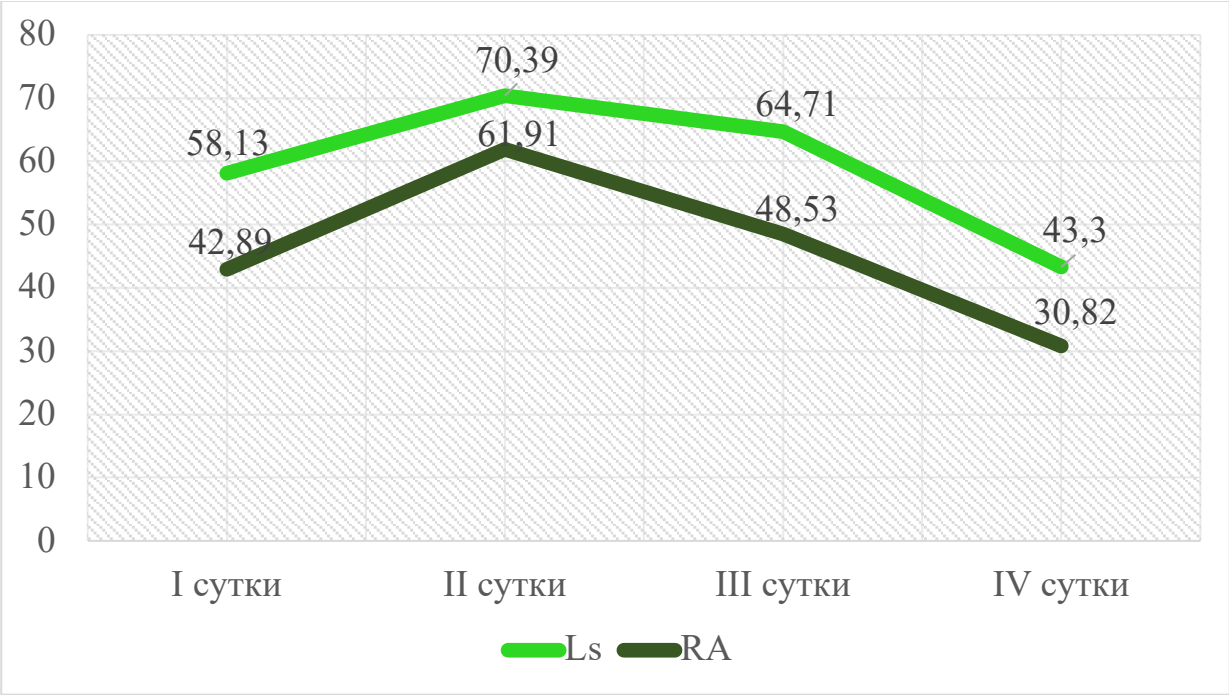

Средняя продолжительность пребывания в стационаре в обеих группах была идентичной и составила 5,18 (1,80) дней в I группе и 4,84 (1,25) дней во II группе (p = 0,37).

При выписке всем пациенткам проводилось ультразвуковое исследование органов малого таза и почек. По данным проведенного исследования в 10 (13,0%) случаях в I группе и 9 (20,5%) во II группе выявлена гематома малого таза, объемом до 90мл не требовавшее оперативного лечения (p = 0,277).

В раннем послеоперационном периоде отмечен 1 (1,3%) случай прямокишечного кровотечения в лапароскопической группе, потребовавший последующего хирургического лечения (p = 0,448). В роботической группе имел место 1 случай несостоятельности тонкокишечного анастомоза, сформированного бок-в-бок (p = 0,184). Однако стоит отметить, что анастомоз был сформирован лапаротомным доступом и отнести его к осложнению малоинвазивного доступа, на наш взгляд, не является корректным.

В обеих группах зафиксированы случаи микроперфорации кишечного анастомоза с формированием местного перитонита (p = 0,269). В лапароскопической группе зарегистрирован 1 (1,3%) случай, в роботической группе – 2 (4,5%). Стоит отметить, что в обеих группах пациентам была проведена колоректальная резекция техникой NOSE. Ни один случай не потребовал повторного хирургического пособия, проводилось консервативное лечение.

В нашем исследовании не выявлено ни одного случая абсцесса малого таза, формирования ректовагинальной фистулы.

У 1 (1,3%) пациентки в лапароскопической группе через 6 месяцев после операции выявлен стеноз зоны кишечного анастомоза, пациентке рекомендовано оперативное лечение в объеме бужирования. При применении анестезиологического пособия стеноз самостоятельно нивелировался, хирургическое вмешательство не потребовалось.

4.4. Результаты вопросников по качеству жизни и репродуктивные исходы послеоперационном периоде

В послеоперационном периоде проводилось анкетирование пациенток с интервалом 2, 6, 12 и 24 месяцев. Ниже приведены таблицы 18, 19, 20, 21 с динамикой болевого синдрома по основным жалобам.

Таблица 18. Жалобы через 2 месяца после операции.

Жалобы	**Ls (n = 77)**	**RAL (n = 44)**	**p**
	Me (Q1:Q3)	**Me (Q1:Q3)**	
Дисменорея	2 (1;5)	3 (2;5)	0,411
Хронические тазовые боли	1 (0;2)	2 (1;4)	0,070
Диспареуния	0 (0;2)	1 (0;3)	0,370
Дисхезия	0 (0;3)	2 (0;4)	0,117
Дизурия	0 (0;0)	0 (0;0)	0,675

*Статистически значимых различий между группами не обнаружено (p>0,05).

Таблица 19. Жалобы через 6 месяца после операции.

Жалобы	**Ls (n = 77)**	**RAL (n = 44)**	**p**
	Me (Q1:Q3)	**Me (Q1:Q3)**	
Дисменорея	1 (0;3)	1 (0;2)	0,615
Хронические тазовые боли	0 (0;1)	1 (0;1)	0,714
Диспареуния	1 (0;2)	0 (0;1)	0,457
Дисхезия	0 (0;1)	0 (0;2)	0,724
Дизурия	0 (0;0)	0 (0;0)	0,435

*Статистически значимых различий между группами не обнаружено (p>0,05).

Таблица 20. Жалобы через 12 месяца после операции.

Жалобы	**Ls (n = 77)**	**RAL (n = 44)**	**p**
	Me (Q1:Q3)	**Me (Q1:Q3)**	
Дисменорея	0 (0;2)	1 (0;1)	1,000
Хронические тазовые боли	1 (0;3)	1 (0;1)	0,737
Диспареуния	0 (0;2)	0 (0;1)	0,698
Дисхезия	0 (0;2)	0 (0;0)	0,452
Дизурия	0 (0;0)	0 (0;0)	0,625

*Статистически значимых различий между группами не обнаружено (p>0,05).

Таблица 21. Жалобы через 24 месяца после операции.

Жалобы	**Ls (n = 77)**	**RAL (n = 44)**	**p**
	Me (Q1:Q3)	**Me (Q1:Q3)**	
Дисменорея	0 (0;0)	3 (0;6)	0,643
Хронические тазовые боли	0 (0;0)	1 (1;1)	0,143
Диспареуния	0 (0;1)	1 (0;1)	1,000
Дисхезия	0 (0;0)	1 (0;1)	0,643
Дизурия	0 (0;0)	0 (0;0)	1,000

*Статистически значимых различий между группами не обнаружено (p>0,05).

Таблицы 22 – 29 иллюстрируют динамику средних показателей болевого синдрома по отдельным жалобам на до и послеоперационном периодах в лапароскопической и роботической группах.

В таблицах показатель p1-2 соответствует статической разнице между исходным показателем болевого синдрома и через 2 месяца после операции, p2-3 статической разнице между 2 и 6 месяцами, p3-4 между 6 и 12 месяцами, p4-5 между 12 и 24 месяцами.

Таблица 22. Динамическое изменение медианных значений баллов дисменореи до и после операции в лапароскопической группе.

Дисменорея	**Me (Q1;Q3)**	**p**
До операции	8 (6;10)	**p1-2 = 0,001**
Через 2 месяца	2 (1;5)	
Через 6 месяцев	1 (0;3)	p2-3 = 0,367
Через 12 месяцев	0 (0;2)	p3-4 = 0,705
Через 24 месяца	0 (0;0)	P4-5 = 1,000

Статически достоверная разница выявлена между исходными показателями дисменореи и через 2 месяца после операции, далее статическая достоверная разница не прослеживается.

Таблица 23. Динамическое изменение медианных значений баллов дисменореи до и после операции в роботической группе.

Дисменорея	**Me (Q1;Q3)**	**p**
До операции	8 (7;10)	p1-2 = 0,001
Через 2 месяца	3 (2;5)	
Через 6 месяцев	1 (0;2)	p2-3 = 0,005
Через 12 месяцев	1 (0;1)	p3-4 = 0,109
Через 24 месяца	3 (0;6)	p4-5 - 0,317

Статически достоверная разница выявлена между исходными показателями дисменореи и через 2 месяца, а также между 2 и 6 месяцами после операции, далее статическая достоверная разница не прослеживается.

Таблица 24. Динамическое изменение медианных значений баллов хронической тазовой боли до и после операции в лапароскопической группе.

Хроническая тазовая боль	**Me (Q1;Q3)**	**p**
До операции	7 (5;8)	p1-2 = 0,001
Через 2 месяца	1 (0;2)	
Через 6 месяцев	0 (0;1)	p2-3 = 0,077
Через 12 месяцев	1 (0;3)	p3-4 = 0,257
Через 24 месяца	0 (0;0)	p4-5 = 0,180

Статически достоверная разница выявлена между исходными показателями хронической тазовой боли и через 2 месяца после операции, далее статическая достоверная разница не прослеживается.

Таблица 25. Динамическое изменение медианных значений баллов хронической тазовой боли до и после операции в роботической группе.

Хроническая тазовая боль	**Me (Q1;Q3)**	**p**
До операции	5 (3;7)	p1-2 = 0,001
Через 2 месяца	2 (1;4)	
Через 6 месяцев	1 (0;1)	p2-3 = 0,001
Через 12 месяцев	1 (0;1)	p3-4 = 0,059
Через 24 месяца	1 (1;1)	p4-5 = 1,000

Статически достоверная разница выявлена между исходными показателями хронической тазовой боли и через 2 месяца, а также между 2 и 6 месяцами после операции, далее статическая достоверная разница не прослеживается.

Таблица 26. Динамическое изменение медианных значений баллов диспареунии до и после операции в лапароскопической группе.

Диспареуния	**Me (Q1;Q3)**	**p**
До операции	7 (4;8)	p1-2 = 0,004
Через 2 месяца	0 (0;2)	
Через 6 месяцев	1 (0;2)	p2-3 = 0,370
Через 12 месяцев	0 (0;2)	p3-4 = 0,705
Через 24 месяца	0 (0;1)	p4-5 = 0,317

Статически достоверная разница выявлена между исходными показателями диспареунии и через 2 месяца после операции, далее статическая достоверная разница не прослеживается.

Таблица 27. Динамическое изменение медианных значений баллов диспареунии до и после операции в роботической группе.

Диспареуния	**Me (Q1;Q3)**	**p**
До операции	7 (5;8)	p1-2 = 0,002
Через 2 месяца	1 (0;3)	
Через 6 месяцев	0 (0;1)	p2-3 = 0,008
Через 12 месяцев	0 (0;1)	p3-4 = 0,102
Через 24 месяца	1 (0;1)	p4-5 = 0,317

Статически достоверная разница выявлена между исходными показателями диспареунии и через 2 месяца после операции, далее статическая достоверная разница не прослеживается.

Таблица 28. Динамическое изменение медианных значений баллов дисхезии до и после операции в лапароскопической группе.

Дисхезия	**Me (Q1;Q3)**	**p**
До операции	7 (5;8)	p1-2 = 0,001
Через 2 месяца	0 (0;3)	
Через 6 месяцев	0 (0;1)	p2-3 = 0,107
Через 12 месяцев	0 (0;2)	p3-4 = 0,180
Через 24 месяца	0 (0;0)	p4-5 = 1,000

Статически достоверная разница выявлена между исходными показателями дисхезии и через 2 месяца после операции, далее статическая достоверная разница не прослеживается.

Таблица 29. Динамическое изменение медианных значений баллов дисхезии до и после операции в роботической группе.

Дисхезия	**Me (Q1;Q3)**	**p**
До операции	8 (6;10)	p1-2 = 0,004
Через 2 месяца	2 (0;4)	
Через 6 месяцев	0 (0;2)	p2-3 = 0,005
Через 12 месяцев	0 (0;0)	p3-4 = 0,066
Через 24 месяца	0 (0;0)	p4-5 = 0,317

Статически достоверная разница выявлена между исходными показателями дисхезии и через 2 месяца, а также между 2 и 6 месяцами после операции, далее статическая достоверная разница не прослеживается.

В таблицах 30-31 отражены динамические изменения показателей качества жизни по 100-балльной системе в лапароскопической и роботической группах.

Таблица 30. Динамическое изменение меридианных значений показателя качества жизни до и после операции в лапароскопической группе.

	Ls (n = 77)		
	Среднее	**SD**	**P**
До операции	34,08	17,70	<0,001
После операции	81,08	11,57	

Таблица 31. Динамическое изменение меридианных значений показателя качества жизни до и после операции в роботической группе.

	RAL (n = 44)		
	Среднее	**SD**	**P**
До операции	30,80	14,91	<0,001
После операции	86,96	6,27	

В обеих группах отмечено значительное улучшение качества жизни по 100-балльной системе оценки.

Ниже представлено графическое изображение динамического изменения показателя качества жизни до и после операции в роботической группе (график №2).

График №2. Графическое изображение динамического изменения показателя качества жизни до и после оперативного вмешательства.

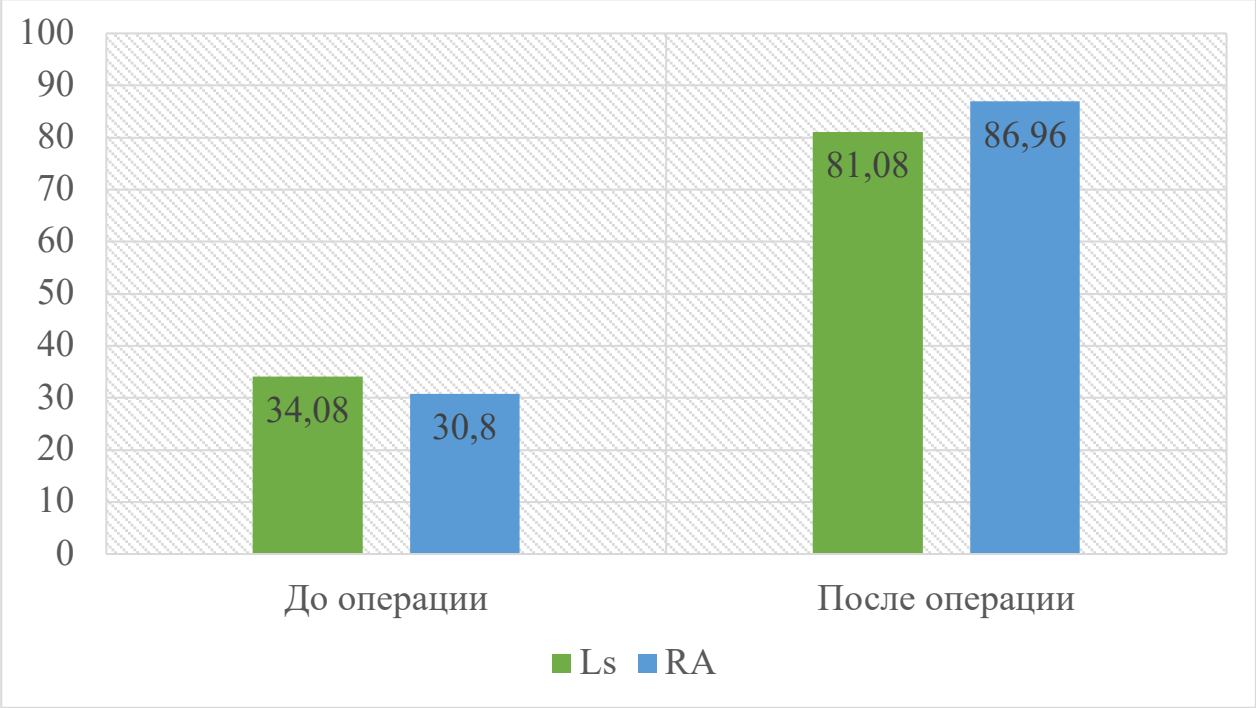

Таблицы 32-33 демонстрируют динамическое изменение показателя KESS до и после операции в процентном соотношении в лапароскопической и роботической группах.

Таблица 32. Динамическое изменение меридианных значений KESS до и после операции Ls.

	Ls (n = 77)	**p**
	Me (Q1;Q3) %	
До операции	30,77 (12,82;41,03)	0,002
После операции	10,26 (2,56;15,38)	

Таблица 33. Динамическое изменение меридианных значений KESS до и после операции RAL.

	RAL (n = 44)	**p**
	Me (Q1;Q3) %	
До операции	25,64 (10,26;38,46)	0,003
После операции	12,82 (7,69;20,51)	

В обеих группах отмечено снижение показателя KESS в послеоперационном периоде, что говорит о снижении кишечных жалоб, связанных с запорами.

Ниже представлено графическое изображение динамического изменения значений KESS до и после операции в роботической группе (график №3).

График №3. Графическое изображение динамического изменения значений KESS до и после оперативного вмешательства.

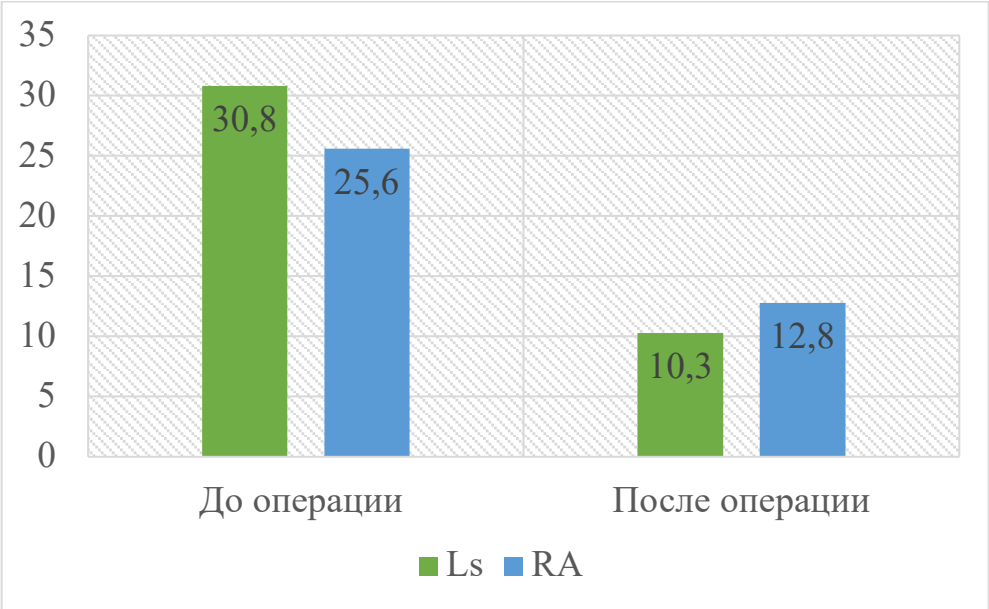

Кишечные жалобы были также прослежены в послеоперационном периоде через 2, 6, 12 и 24 месяца.

Анализ полученных данных в исследуемых группах через 2 месяца после операции показал, что запоры вне менструации были у 39,3% пациенток лапароскопической группы и 54,2% пациенток роботической группы (p = 0,283), затруднение дефекации 57,1% и 80,0% (p = 0,075), жидкий характер стула 42,9% и 58,3% (p = 0,266), чувство недержания стула 25,0% и 41,7% (p = 0,202), недержание газов 25,0% и 37,5% (p = 0,330), метеоризм 53,6% и 54,2% (p = 0,966) соответственно. Нормальная форма стула отмечена 32,1% в лапароскопической группе и 37,5% роботической (p = 0,686), лентовидная форма стула 28,6% и 30,4% (p = 0,884), стул по типу «овечьего» кала 28,6% и 28,0% (p = 0,963).

Анализ проктологических жалоб через 6 месяцев после операции показал, что запоры вне менструации были у 14,8% пациенток лапароскопической группы и 35,0% пациенток роботической группы (p = 0,106), затруднение дефекации 29,6% и 55,0% (p = 0,080), жидкий характер стула 14,8% и 35,0% (p = 0,106), чувство недержания стула 7,4% и 20,0% (p = 0,201), недержание газов 29,6% и 20,0% (p =

0,072), метеоризм 21,4% и 20,0% (p = 0,454) соответственно. Нормальная форма стула отмечена 51,9% в лапароскопической группе и 61,9% роботической (p = 0,486), лентовидная форма стула 7,4% и 9,5% (p = 792), стул по типу «овечьего» кала 33,3% и 35,0% (p = 0,905).

Анализ проктологических жалоб через 12 месяцев после операции: запоры вне менструации были у 14,3% пациенток лапароскопической группы и 30,0% пациенток роботической группы (p = 0,350), затруднение дефекации 35,7% и 10,0% (p = 0,151), жидкий характер стула 7,1% и 10,0% (p = 0,803), чувство недержания стула 7,1% и 10,0% (p = 0,0,803), недержание газов 7,1% и 10,0% (p = 0,388), метеоризм 21,4% и 20,0% (p = 0,932) соответственно. Нормальная форма стула у 71,4% в лапароскопической группе и 50,0% роботической (p = 0,285), лентовидная форма стула 13,3% и 0% (p = 0,229), стул по типу «овечьего» кала 7,1% и 10,0% (p = 0,139).

Анализ проктологических жалоб через 24 месяца после операции: запоры вне менструации были у 16,7% пациенток лапароскопической группы и 0% в роботической группе (p = 0,537), затруднение дефекации 16,7% и 0% (p = 0,537), жидкий характер стула 16,7% и 0% (p = 0,537), метеоризм 16,7% и 0% (p=0,537) соответственно. Нормальная форма стула у 66,7 % в лапароскопической группе и 100,0% роботической (p = 0,346).

Пациенткам также было предложено произвести субъективную оценку восстановления функции кишечника в послеоперационном периоде по месяцам. В лапароскопической группе нормализация функции кишечника была достигнута через 2,38 (1,79) месяцев, в роботической группе почти в 2 раза позже 3,86 (2,63) месяцев.

В обеих группах часть пациенток, планирующих беременность, отказались от репродуктивных планов. В лапароскопической группе общая частота наступления беременности спонтанным путем составила 16 (33,3%) и 13 (30,2%) в роботической группе (p = 0,75). Общая частота беременностей, достигнутых путем применения вспомогательных репродуктивных технологий в лапароскопической группе составила 3 (6,3%) и 1 (2,3%) в роботической группе (p = 0,36).

ГЛАВА 5. ОБСУЖДЕНИЕ ПОЛУЧЕННЫХ РЕЗУЛЬТАТОВ ИССЛЕДОВАНИЯ

Глубокий инфильтративный эндометриоз – заболевание, характеризующееся прорастанием брюшины эндометриальной тканью глубиной и более мм от поверхности [117, 118]. Большая часть подобных поражений (70-93%) приходится на ректосигмоидный переход и прямую кишку [119]. Колоректальный эндометриоз является причиной бесплодия и изнурительных болей, негативно сказывающихся не только на качестве жизни, но и психоэмоциональном состоянии пациенток [120, 121].

Доказано, что консервативная терапия эффективна в лечении болевого синдрома и должна быть применена в качестве терапии первой линии, однако при клинически тяжело протекающих случаях колоректального эндометриоза и неэффективности медикаментозной терапии хирургическое лечение остается единственным оптимальным вариантом терапии [118].

Колоректальная резекция, выполняемая при данной патологии, является наиболее радикальным объемом операции и сопряжена с высоким риском осложнений. Трудность оперативного пособия заключается в выраженном нарушении анатомии органов малого таза, что ассоциировано с высоким риском ятрогенного повреждения тазовых нервных сплетений, и может повлечь за собой нейрогенные расстройства функции органов малого таза. Поэтому одной из главных задач хирургического лечения инфильтративных форм эндометриоза, наряду с устранением болевого синдрома и лечения бесплодия, является бережное восстановление нормальной анатомии органов малого таза [122].

В течение последних десятилетий стандартная лапароскопическая хирургия зарекомендовала себя как доступ выбора для лечения эндометриоза ввиду известных преимуществ [123]. Однако несмотря на все плюсы, традиционная лапароскопия имеет ряд недостатков, которые устранены в роботической системе Da Vinci Si. В связи чем данный метод вызывает большой интерес у ряда хирургических специальностей, в том числе в оперативной гинекологии [124].

В последних исследованиях робот-ассистированная лапароскопия распространена как безопасная и эффективная альтернатива лапароскопической хирургии у пациентов с колоректальным эндометриозом [125-127], однако убедительных доказательств ее клинической применимости нет. В то же время ряд авторов считает неоправданным использование роботической хирургии ввиду высоких экономических затрат, увеличения продолжительности оперативного пособия за счет дополнительных технических этапов. Вследствие этого, место робот-ассистированной хирургии при колоректальном эндометриозе остается спорным [124].

Целью нашего исследования явилась оценка исходов оперативного лечения пациенток с колоректальным эндометриозом при использовании робот-ассистированного доступа.

На базе отделения оперативной гинекологии с онкогинекологией с дневным стационаром МОНИИАГ проведено ретро- и проспективное исследование, включившее 121 пациентку.

В работе проведен сравнительный анализ пациенток, прооперированных лапароскопическим и робот-ассистированным доступом. Пациентки были разделены на 2 группы, где в первую группу (Ls) вошло 77 пациенток, во вторую (RAL) 44 пациентки.

Распределение пациенток по возрасту и индексу массы тела не имело статистически значимых различий между группами. Средний возраст пациенток в лапароскопической группе составил 33,43 (5,57) года и 36,55 (5,32) лет в роботической группе, среднее значение ИМТ составил 21,22 (3,41) кг/м^2 в лапароскопической группе и 22,43 (3,40) кг/м^2 в роботической. Всем исследуемым пациенткам, с учетом критериев включения, была выполнена колоректальная резекция с наложением аппаратного анастомоза. Мы проводили резекцию кишки классической техникой, а также по технике NOSE. Классическая техника резекция кишки состояла в лапароскопической мобилизации пораженного отдела толстого кишечника с последующим выведением его на переднюю брюшную стенку для выполнения экстраабдоминальной резекции через поперечный минилапаротомный

разрез, затем кишка погружалась в брюшную полость для наложением аппаратного анастомоза. При колоректальной резекции методом NOSE кишечный анастомоз выполняется полностью интракорпопально, без необходимости в дополнительном лапаротомном разрезе, операционный материал удаляется через естественные отверстия – трансанально или трансвагинально. В лапароскопической группе классическая техника была применена у 65 (84,4%) пациенток и у 12 (15,6%) пациенток NOSE, в роботической группе 32 (77,3%) и 10 (22,7%) наблюдениях соответственно. В одном случае в лапароскопической группе оперативное лечение не удалось выполнить малоинвазивным доступом ввиду низкого расположения инфильтрата, была выполнена конверсия на лапаротомию и выведена илеостома по Торнболлу. Статически достоверной разницы по объему техник выполненного хирургического вмешательства в обеих группах не выявлено. Согласно интраоперационным данным, ректосигмоидный переход толстого кишечника являлся самой частой локализацией колоректального эндометриоза и был выявлен в 80,5% наблюдениях в лапароскопической группе и в 70,5% наблюдений в роботической группе (p = 0,207). Второй по частоте встречаемости локализацией колоректального эндометриоза была сигмовидная кишка: 33,8% наблюдений в лапароскопической группе и 38,6% наблюдений в роботической группе (p = 0,590). Мультифокальное поражение имело место в 18,2% наблюдениях в лапароскопической группе и 15,9% в роботической группе (p = 0,751). Средняя продолжительность госпитализации в стационаре была сопоставима в обеих и группах и составила 5,18 (1,80) дней в I группе и 4,84 (1,25) дней во II группе (p = 0,37).

В большинстве публикаций, сравнивающих лапароскопический и роботической методы, оценивали продолжительность операции, кровопотерю, интра- и послеоперационные осложнения, а также длительность пребывания пациента в стационаре [104, 128, 129].

Принято считать, что робот-ассистированная хирургия сопряжена с увеличением длительности оперативного пособия ввиду технической необходимости подсоединения консоли пациента к роботическим троакарам и

дальнейшее отсоединение их в конце операции. Однако проведенные сравнительные исследования лапароскопического и робот-ассистированного доступов в лечении тазового эндометриоза показали противоречивые данные относительно продолжительности оперативного пособия.

Ряд исследований показал, что в роботической группе имелось более продолжительное время операции по сравнению с лапароскопической группой, даже с учетом вычитания времени, необходимого для подсоединения консоли пациента к рабочим троакарам [126, 130, 131]. Однако для анализа рассматривались в основном ретроспективные исследования, охватывающие короткие периоды наблюдения, различные кривые обучения хирургов, разные типы роботизированных платформ, а также пациентов с различными стадиями и локализациями эндометриоза.

J. F. Magrina и соавторы провели корректировку результатов с учетом возраста, кровопотери и количества проведенных оперативных вмешательств в анамнезе и отметили сокращение длительности операции в роботической группе на 16,2% по сравнению с лапароскопической [131]. В другом исследовании авторы не выявили статистически достоверной разницы между средней продолжительностью таких операций, как «шейвинг», дискоидная и циркулярная резекция [125, 132].

В проведенных работах оценена лишь продолжительность операции для различных форм глубокого инфильтративного эндометриоза без акцента на определенный тип оперативного вмешательства. Также не учитывался опыт проведения хирургом робот-ассистированных вмешательств при лечении инфильтративных форм колоректального эндометриоза, что тоже не могло не отразиться на результатах исследований.

В наше исследование включены пациентки с колоректальным эндометриозом, требующим хирургического вмешательства в объеме колоректальной резекции с последующим наложением анастомоза. Все хирургические манипуляции выполнены одним опытным хирургом лапароскопическим и роботическим доступом.

Средняя продолжительность операций в роботической группе составила 172,50 (33,35) минут и была несколько выше, чем в лапароскопической - 153,41 (54,61) минут (p = 0,043). Однако нельзя утверждать, что продолжительность операции абсолютно выше в роботической группе ввиду незначительной разницы показателя статической значимости p = 0,043. Здесь стоит отметить, что в среднюю продолжительность времени операции в роботической группе было включено время для реализации подсоединения консоли пациента (докинг) к троакарам - 7,14 (0,90) минут и отсоединения (дедокинг) в конце операции - 3,14 (2,63) минуты. Общее время, необходимое для докинга и дедокинга, составило около 10 минут. Средняя продолжительность операции «классической» техникой резекции в лапароскопической группе составило 160,43 (51,73) минуты и 116,82 (57,24) минуты при проведении вмешательства технологией NOSE. Продолжительность вмешательства была статически значимо ниже при выполнении операции техникой NOSE (p = 0,01). В роботической группе не отмечено статически значимой разницы между выполнением резекции кишки «классической» или NOSE техникой и составило 174,53 (35,32) минуты и 166,00 (26,65) минуты соответственно (p = 0,49). Продолжительность операции «классической» техникой резекции составила 160,34 (51,73) минуты в лапароскопической группе и 174, 53 (35,32) минуты (p = 0,17). Продолжительность вмешательства «NOSE» техникой резекции составила 116,82 (57,24) минуты в лапароскопической группе и 166,0 (26,65) минуты (p = 0,02).

Уменьшение объема кровопотери во время оперативного вмешательства является целью всех хирургических специальностей. Поиск доступа и техники операции, снижающей кровопотерю, является предметом интереса хирургов.

M. Le Gac и ряд других авторов проводили исследования, в которых сравнивалась интраоперационная кровопотеря при роботизированной и стандартной лапароскопии при лечении колоректального эндометриоза. Статистически достоверных различий между группами обнаружено не было. [133]. В нашей работе был проведен анализ кровопотери при оценке двух доступов, и были получены следующие результаты: средняя кровопотеря в лапароскопической группе составила 117,50 (56,31) мл, а в роботической 143,64 (81,21) мл (p = 0,047).

Однако нельзя утверждать, что величина кровопотери истинно выше в роботической группе ввиду незначительной разницы показателя статической значимости p = 0,047. Необходимость дренирования малого таза была у 21 (27,3%) пациенток в I группе и 10 (22,7%) во II группе (p = 0,582), что не имеет статистических отличий. В связи с вышеописанным можно сделать вывод, что оба доступа не имеют преимуществ друг перед другом по продолжительности и объемом кровопотери.

Второй задачей исследования было изучение частоты интра- и послеоперационных осложнений, особенностей течения послеоперационного периода после робот-ассистированных вмешательств в сравнении с лапароскопическим доступом при лечении колоректального эндометриоза.

Неизбежными спутниками хирургических манипуляций высокой сложности являются послеоперационные осложнения. Пациентки, перенесшие с резекцию кишечника по поводу колоректального эндометриоза, требуют особого внимания в раннем послеоперационном периоде в связи с риском развития серьезных гнойно-септических осложнений. Почвой для их развития являются остаточные жидкости (кровь, лимфа, промывные воды), накопившиеся после операции в глубоких тазовых пространствах, которые могут колонизироваться кишечной или влагалищной флорой. Несмотря на рутинное интра- и послеоперационное введение антибиотиков может развиться абсцесс малого таза или инфицированная гематома, обычно контактирующаяся с зоной кишечного анастомоза, что может помешать заживлению швов и потребовать ранней диагностики и лечения.

В хирургии колоректального эндометриоза выделяют ранние и поздние осложнения. К ранним осложнениям относятся: несостоятельность анастомоза и кровотечение, ректовагинальный свищ, внутрибрюшная и раневая инфекция; поздним - развитие стеноза в зоне анастомоза, обтурационная кишечная непроходимость или частичная окклюзия просвета кишки за счет спаечного процесса, нарушения функции кишечника, такие как хронические запоры и диарея [134].

По данным 30 исследований средняя частота осложнений после операции составила 22,2%. Серьезные осложнения возникали у 11 % женщин, а именно 6,4 % — тяжелые кишечные осложнения (несостоятельность анастомоза — 1,9 %, свищи — 1,8 %, тяжелая обструкция в зоне анастомоза — 2,7 %), кровотечения — 2,5 %, инфекционные осложнения — 1 %. Незначительные (малые) осложнения возникли у 14,7% женщин, при этом частота временной дисфункции кишечника составлялв 3,6%, а дисфункция мочевого пузыря — 8,1%. Поздних осложнений спустя более 3 и 6 месяцев не зарегистрировано. Опубликованные данные не позволили классифицировать осложнения в зависимости от уровня локализации резекции кишечника [135, 136, 137].

Ранняя диагностика подобных осложнений позволяет сократить время пребывания пациента в стационаре, снижает стоимость лечения, а также уменьшает их негативное влияние на психологическое и физическое состояние больной. С-реактивный белок (СРБ) является чувствительным, но неспецифичным маркером воспаления. Повышение уровня СРБ может предшествовать клиническим проявлениям инфекционных осложнений. С-реактивный белок был отмечен как ранний предиктор внутрибрюшных септических осложнений после различных колоректальных процедур [120, 121, 123, 125-127, 130, 131].

Прогностическая ценность СРБ не везде находит единодушной поддержки в современных исследованиях. В ретроспективном исследовании, проводившемся в Дании, произведен анализ результатов СРБ у 129 пациенток, перенесших лапароскопическое лечение колоректальных заболеваний. Уровень СРБ составил более 200 мг/мл при септических осложнениях. Однако авторы не смогли проанализировать результаты после третьего дня послеоперационного периода, поскольку медиана пребывания пациентов составила всего 3 дня [138].

Другие авторы представили аргументы в пользу прогностической ценности СРБ для септических осложнений после оперативного лечения колоректального рака, дивертикулита, болезни Крона и язвенного колита. Они предложили пороговое значение 190 мг/л для прогнозирования несостоятельности анастомоза, которое оценивали на 3-й день после операции [139].

Lagutt и др. показали, что СРБ является менее дорогим и более подходящим маркером воспаления, чем прокальцитониновый тест, для выявления септических осложнений после колоректальной хирургии. Авторы определили пороговое значение его в 125 мг/л, которое оценивалось на четвертый день послеоперационного периода [140].

В нашем исследовании мы проводили динамический контроль показателей клинического анализа крови и С-реактивного белка. Показатели клинического анализа крови в динамике в исследуемых группах были идентичны (p>0,05). В обеих группах отмечен незначительный лейкоцитоз на 1-ые сутки послеоперационного периода: 11,41 х 10^9/л в лапароскопической группе, 11,87 х 10^9/л в роботической группе (p = 0,496), с последующей нормализацией показателя на 4 сутки в обеих группах: 7,21 и 6,51 х 10^9/л соответственно (p = 0,248).

Мониторинг показателей СРБ показал схожие результаты в обеих группах. Показатель С-реактивного белка в лапароскопической группе на первые сутки составил 58,12 (53,09)мг/л, вторые сутки - 70,39 (65,97) мг/л, третьи сутки - 64,71 (62,17) мг/л, четвертые сутки - 43,30 (48,87) мг/л; в роботической группе на первые сутки 42,89 (34,70) мг/л, вторые сутки - 61,91 (38,19) мг/л, третьи сутки – 48,53 (37,75) мг/л, четвертые сутки – 30,82 (21,04 мг/л. На вторые сутки послеоперационного периода отмечен прирост показателя СБР до 70,39 (65,97) мг/л в лапароскопической группе и до 61,91 (38,19) мг/л с последующим постепенным его снижением. Динамическое изменение показателей СРБ по суткам в обеих группах показал статически значимые изменение показателя по суткам (p < 0,05). Таким образом, уровень СРБ в крови является ценным анализом, который позволяет выявлять ранние септические тазовые осложнения.

В нашей работе в раннем послеоперационном периоде отмечен один (1,3%) случай прямокишечного кровотечения в лапароскопической группе, один (2,3%) случай несостоятельности тонкокишечного анастомоза в роботической группе, три случая микроперфорации кишечного анастомоза с развитием местного перитонита, одно (1,3%) из которых зарегистрировано в лапароскопической группе и два (4,5%) в роботической группе, также отмечен один (1,3%) случай ятрогенного

повреждения сигмовидной кишки в лапароскопической группе. Среди поздних осложнений был зафиксирован один случай стеноза просвета кишечника в зоне анастомоза у пациентки после лапароскопической резекции кишки.

В лапароскопической группе отмечен один (1,3%) случай прямокишечного кровотечения, потребовавший последующего эндоскопического лечения. На наш взгляд, прямокишечное кровотечение не могло являться осложнением в связи с выбором доступа, так как кишечный анастомоз накладывается при помощи циркулярного сшивающего аппарата, а не вручную, тем самым можно предположить, что осложнение было связано с возможной неисправностью самого сшивающего аппарата.

В роботической группе зафиксирован один (2,3%) случай несостоятельности тонкокишечного анастомоза, сформированного бок-в-бок. Стоит сказать, что анастомоз в данном случае был сформирован лапаротомным доступом вручную и отнести его к осложнению малоинвазивного доступа, по нашему мнению, является не корректным.

В обеих группах зафиксированы случаи подозрения на микроперфорацию кишечного анастомоза с формированием местного перитонита. В лапароскопической группе зарегистрирован 1 (1,3%) случай, в роботической группе – 2 (4,5%). Статически достоверной разницы между частотой встречаемости данного осложнения в группах не выявлено. Стоит отметить, что во всех случаях резекция кишки была выполнена техникой NOSE. Ни один случай не потребовал повторного хирургического пособия, проводилось консервативное лечение.

Одной (1,3%) пациентке в лапароскопической группе на вторые сутки послеоперационного периода проведена диагностическая релапароскопия в связи с перитонитом. Интраоперационно кишечный анастомоз, наложенный интракорпорально, был состоятельным. При проведении пробы Мишлен в нижней трети сигмовидной кишки визуализировался дефект диаметром 2мм. Произведена правосторонняя лапаротомия по Волковичу-Дьяконову, освежены раневые края дефекта, целостность кишки восстановлена. Послеоперационный период в

дальнейшем протекал типично, пациентка выписана на 10 сутки послеоперационного периода.

У одной (1,3%) пациентки в лапароскопической группе через 6 месяцев после операции выявлен стеноз зоны кишечного анастомоза. Пациентке рекомендовано оперативное лечение в объеме бужирования. При применении анестезиологического пособия стеноз самостоятельно нивелировался, хирургическое вмешательство не потребовалось. Возможно, стеноз носил функциональный характер и при выжидательной тактике прошел бы самостоятельно.

В нашем исследовании не выявлено ни одного случая абсцесса малого таза, формирования ректовагинального свища, несостоятельности толстокишечного анастомоза.

Для решения III задачи было оценено влияние хирургического лечения колоректального эндометриоза робот-ассистированным и лапароскопическим доступами на качество жизни пациенток в отдаленном периоде.

Эндометриоз поражает преимущественно молодых женщин фертильного возраста и вызывает серьезные симптомы, которые потенциально могут ограничивать повседневную деятельность. Это заболевание оказывает заметное негативное влияние на качество жизни и затрагивает несколько аспектов, включая сексуальность и производительность труда.

Лечение глубокого инфильтративного эндометриоза основывается на трех базовых принципах: снижение болевого синдрома, улучшение репродуктивных исходов и предотвращение прогрессирования заболевания.

Хирургическое лечение колоректального эндометриоза приводит к улучшению болевых симптомов, что подтверждается последовательными результатами ретроспективной серии случаев [141]. Трудно количественно оценить степень и продолжительность облегчения боли из-за неоднородных показателей результатов, используемых в различных исследованиях. Для пациентов с колоректальным эндометриозом ранее рассматривались

многочисленные консервативные методы лечения, но исследования показали, что хирургический подход обеспечивает лучшее облегчение симптомов и значительное повышение качества жизни [141, 142]. Ряд авторов считают, что медикаментозное лечение колоректального эндометриоза нецелесообразно, т.к. эндометриоидные инфильтраты кишечника при длительной терапии трансформируются в фиброз стенки кишечника, который невосприимчив к гормональному лечению [143, 144].

При оценке состояния пациентов, подвергнутых сегментарной колоректальной резекции при лечении глубокого инфильтративного эндометриоза, исследования выявили значительное улучшение качества жизни и положительное влияние на сексуальность и производительность труда в течение 48 месяцев [137, 134, 140, 145].

В нашем исследовании оперативное лечение проводилось пациенткам, резистентным к консервативной терапии. Дооперационное и послеоперационное сравнение уровня показателей дисменореи, диспареунии, дисхезии, дизурии, хронической тазовой боли при анкетировании по вопроснику BSGE выявило значительное снижение баллов, что подтвердило положительное влияние хирургии на качество жизни.

Мы проводили анкетирование пациенток с целью динамической оценки болевого синдрома, качества жизни и проктологических жалоб на до и послеоперационном периодах. Для опроса мы использовали Визуальную Аналоговую Шкалу (ВАШ), вопросник KESS - система балльной оценки эвакуаторной функции кишечника, а также анкетирование BSGE. Мониторинг качества жизни пациенток в послеоперационном периоде проводился через 2, 6, 12 и 24 месяца.

Обработка результатов анкетирования пациенток в обеих группах продемонстрировала идентичную степень выраженности болевого синдрома, основных жалоб таких, как дисменорея, хроническая тазовая боль, диспареуния, дисхезия, дизурия.

Медианные балльные значения дисменореи до операции в лапароскопической группе составили 8 (6;10), через 2 месяца после операции – 2 (1;5) , через 6 месяцев – 1 (0;3), через 12 месяцев – 0 (0;2), через 24 месяца – 0 (0;0); хронические тазовые боли до операции - 7 (5;8), через 2 месяца после операции – 1 (0;2), через 6 месяцев – 0 (0;1), через 12 месяцев – 1 (0;3), через 24 месяца – 0 (0;0); диспареуния до операции - 7 (4;8), через 2 месяца после операции – 0 (0;2) , через 6 месяцев – 1 (0;2), через 12 месяцев – 0 (0;2), через 24 месяца – 0 (0;1); дисхезия до операции - 7 (5;8), через 2 месяца после операции – 0 (0;3) , через 6 месяцев – 0 (0;1), через 12 месяцев – 0 (0;2), через 24 месяца – 0 (0;0); дизурия до операции - 4 (4;4), через 2 месяца после операции – 0 (0;0) , через 6 месяцев – 0 (0;0), через 12 месяцев – 0 (0;0), через 24 месяца – 0 (0;0);

Медианные балльные значения дисменореи до операции в роботической группе составили 8 (7;10), через 2 месяца после операции – 3 (2;5) , через 6 месяцев – 1 (0;2), через 12 месяцев – 1 (0;1), через 24 месяца – 3 (0;6); хронические тазовые боли до операции - 5 (3;7), через 2 месяца после операции – 2 (1;4), через 6 месяцев – 1 (0;1), через 12 месяцев – 1 (0;1), через 24 месяца – 1 (1;1); диспареуния до операции - 7 (5;8), через 2 месяца после операции – 1 (0;3) , через 6 месяцев – 0 (0;1), через 12 месяцев – 0 (0;1), через 24 месяца – 1 (0;1); дисхезия до операции - 8 (6;10), через 2 месяца после операции – 2 (0;4), через 6 месяцев – 0 (0;2), через 12 месяцев – 0 (0;0), через 24 месяца – 1 (0;1); дизурия до операции - 10 (1;10), через 2 месяца после операции – 0 (0;0) , через 6 месяцев – 0 (0;0), через 12 месяцев – 0 (0;0), через 24 месяца – 0 (0;0);

Статически достоверной разницы в обеих группах по проявлению клинической симптоматики на до и послеоперационном этапах не выявлено ($p>0,05$).

В послеоперационном периоде проводился анализ динамических изменений медианных значений баллов основных жалоб в группах. Согласно полученным данным, статически достоверная разница выявлена между исходными показателями болевого синдрома и через два месяца послеоперационного периода

в обеих группах. Также болевой синдром имел тенденцию к снижению через 6, 12 и 24 месяца, однако без статически достоверной разницы.

Показатель качества жизни по 100-балльной системе оценки качества жизни в лапароскопической группе повысился с 34,08 балла до 81,08 балла (p <0,001), в роботической группе с 30,80 до 86,96 балла (p <0,001), что говорит о значительном улучшении качества жизни в обеих группах.

В соответствии с нашими выводами, M. Riiskjaer и др. доказали значительное улучшение уровня тазовой боли и качества жизни женщин после оперативного лечения [101]. В соответствии с нашими результатами, по данным M.A. Bassi более 85% пациенток избавились от тазовых болей после проведенной операции [146]. Аналогичным образом, наши результаты соответствовали результатам исследования N. Berlanda et al., в котором 71,4–93,6% женщин избавились от тазовых болей после одного года наблюдения [145]. Bailly et al. также продемонстрировали значительное улучшение послеоперационных показателей вне зависимости от приема обезболивающей терапии по шкале ВАШ у пациенток, перенесших оперативное лечение по поводу эндометриоза для дисменореи (p<0,0039), диспареунии (p < 0,0084), хронической тазовой боли (p < 0,0002) и дисхезии (p < 0,0312) [148]. Подобные исследования на эту тему подчеркивают, в основном, снижение болевого синдрома через год после лапароскопической операции по поводу колоректального эндометриоза [147, 148].

Наши результаты показали значительное снижение степени выраженности болевого синдрома через 2 месяца после операции, что было количественно проиллюстрировано результатами шкалы ВАШ, вопросника BSGE, а также показателем качества жизни по 100-балльной системе оценки качества жизни.

Анализ проктологических жалоб показал, что чаще в дооперационном периоде жидкий характер стула в период менструации имел место у 41,3% пациенток в лапароскопической и 45,9% в роботической группах, запоры вне менструации - 37% и 40,5%, метеоризм 41,3% и 23,1% соответственно. Статически достоверной разницы между группами не выявлено.

Характер кишечных жалоб был также прослежен в послеоперационном периоде через 2, 6, 12 и 24 месяца.

Анализ полученных данных в исследуемых группах через 2 месяца после операции показал, что запоры вне менструации были у 39,3% пациенток лапароскопической группы и 54,2% пациенток роботической группы (p = 0,283), затруднение дефекации - 57,1% и 80,0% (p = 0,075), жидкий характер стула - 42,9% и 58,3% (p = 0,266), чувство недержания стула - 25,0% и 41,7% (p = 0,202), недержание газов - 25,0% и 37,5% (p = 0,330), метеоризм - 53,6% и 54,2% (p = 0,966) соответственно. Нормальная форма стула отмечена - у 32,1% больных в лапароскопической группе и у 37,5% в роботической (p = 0,686), лентовидная форма стула - у 28,6% и 30,4% (p = 0,884), стул по типу «овечьего» кала - у 28,6% и 28,0% (p = 0,963).

Анализ проктологических жалоб через 6 месяцев после операции показал, что запоры вне менструации были у 14,8% пациенток лапароскопической группы и 35,0% пациенток роботической группы (p = 0,106), затруднение дефекации – у 29,6% и 55,0% (p = 0,080), жидкий характер стула – у 14,8% и 35,0% (p = 0,106), чувство недержания стула – у 7,4% и 20,0% (p = 0,201), недержание газов – у 29,6% и 20,0% (p = 0,072), метеоризм – у 21,4% и 20,0% (p = 0,454) соответственно. Нормальная форма стула отмечена у 51,9% больных в лапароскопической группе и у 61,9% - в роботической (p = 0,486), лентовидная форма стула – у 7,4% и 9,5% (p = 792), стул по типу «овечьего» кала – у 33,3% и 35,0% (p = 0,905) больных соответственно.

Анализ проктологических жалоб через 12 месяцев после операции отметил значительное снижение процентных соотношений кишечной симптоматики: запоры вне менструации были у 14,3% пациенток лапароскопической группы и 30,0% пациенток роботической группы (p = 0,350), затруднение дефекации – у 35,7% и 10,0% (p = 0,151), жидкий характер стула – у 7,1% и 10,0% (p = 0,803), чувство недержания стула – у 7,1% и 10,0% (p = 0,0,803), недержание газов - у 7,1% и 10,0% (p = 0,388), метеоризм – у 21,4% и 20,0% (p = 0,932) соответственно. Отмечена нормальная форма стула у 71,4% в лапароскопической группе и 50,0% -

в роботической (p = 0,285), лентовидная форма стула – у 13,3% и 0% (p = 0,229), стул по типу «овечьего» кала – у 7,1% и 10,0% (p = 0,139) соответственно.

Анализ проктологических жалоб через 24 месяца после операции: запоры вне менструации были у 16,7% пациенток лапароскопической группы и у 0% в роботической группе (p = 0,537), затруднение дефекации – у 16,7% и 0% (p = 0,537), жидкий характер стула – у 16,7% и 0% (p = 0,537), метеоризм – у 16,7% и 0% (p=0,537) соответственно. Нормальная форма стула отмечена у 66,7 % в лапароскопической группе и – у 100,0% роботической (p = 0,346) групп соответственно.

Согласно полученным результатам, значительное улучшение кишечной симптоматики зарегистрировано через 1 год после операции в обеих исследуемых группах. Отсюда можно предположить, что на восстановление нервных окончаний после резекции кишки по поводу колоректального эндометриоза уходит около года. Примечательно, что через 24 месяца после оперативного лечения пациентками в роботической группе большая часть кишечных жалоб также не отмечено.

На момент окончания сбора данных большая часть пациенток отметили улучшение функции опорожнения кишечника, так ежедневный характер стула был у 88,9% пациенток лапароскопической группы и 78,3% больных роботической группы (p = 0,307), стул через день - 7,4% и 16,7% (p = 0,306) и стул через 3 и более дня 2 (7,4%) и 3 (12,0%) соответственно (p = 0,575). Самостоятельный стул без применения слабительных препаратов и диеты отмечен у 69,6% пациенток в лапароскопической группе и 70,8% в роботической группе (p = 0,924), стул на фоне приема слабительных препаратов в 31,8% и 16,0% случаев (p = 0,201), стул на фоне коррекции диеты – в 18,2% и 24,0% случаев (p = 0,627) соответственно.

Средний процент нарушений дефекации согласно вопроснику KESS в лапароскопической группе снизился с 30,77 (12,82; 41,03) до 10,26 % (2,56; 15,38) (p = 0,002) и с 25,64 (10,26; 38,46) до 12,82 % (7,69; 20,51) в роботической (p = 0,003), что говорит о наличии умеренной тяжести кишечной симптоматики до операции и легкой степени в послеоперационном периоде.

В подобных исследованиях показатели KESS после оперативного лечения также выявили улучшение качества жизни пациенток [149]. Худшие показатели KESS отмечались у женщин с вовлечением прямой кишки по сравнению со наблюдениями инфильтративного эндометриоза без вовлечения прямой кишки [150]. Ряд авторов указывают, что лучше показатели KESS отмечены у пациенток с менее радикальным хирургическим лечением, таким как шейвинг или дискоидная резекции кишки [151, 152].

Анализ субъективных оценок восстановления функции кишечника в послеоперационном периоде показал, что нормализация функции кишечника в лапароскопической группе была достигнута через 2,38 (1,79) месяцев и в 3,86 (2,63) месяцев роботической группе, что почти в 2 раза позже.

В краткосрочной перспективе наблюдалось значительное уменьшение гинекологических и кишечных симптомов, ранее выявленных на предоперационном этапе. Аналогичным образом, в других исследованиях было отмечено значительное уменьшение гинекологических (диспареуния и дисменорея) и кишечных (дисхезия) симптомов через три месяца после оперативного лечения [145, 153].

Наше исследование показывает, что традиционное лапароскопическое и робот-ассистирование лечение, целью которого является полное удаление всех эндометриальных поражений, уменьшает послеоперационную боль и повышает качество жизни в соответствии с результатами оценки.

Поскольку важным результатом лечения эндометриоза является восстановление фертильности для решения **IV задачи** мы изучали частоту наступления беременности при использовании двух доступов при колоректальном эндометриозе и бесплодии.

В нашем исследовании, помимо влияния хирургического лечения на болевой синдром и кишечные жалобы, проводилась оценка частоты наступления беременности после операции.

У женщин с репродуктивными планами стоит вопрос о выборе оптимального лечения между хирургическим вмешательством или проведением ВРТ. На данным

момент отсутствуют рандомизированные исследования, сравнивающие хирургическое лечение с ЭКО первой линии. Ряд исследований имеют ограниченную интерпретацию результатов ввиду несопоставимыми ретроспективными когортами пациенток. ESHRE указывает, что нет никаких доказательств, подтверждающих улучшение частоты наступления беременности при хирургическом лечении глубокого эндометриоза до проведения процедуры ЭКО [154]. Однако было признано, что хирургическое лечение пациенток, имеющих репродуктивные планы и выраженный болевым симптомом, является более целесообразным.

После рекомендаций ESHRE в нескольких исследованиях было высказано предположение, что хирургическое удаление глубокого инфильтративного эндометриоза может оказать благоприятное воздействие на результаты ЭКО [155-157]. Кроме того, ряд авторов описал увеличение вероятности послеоперационного самопроизвольного зачатия у пациенток, перенесших оперативное лечение инфильтративного эндометриоза [158-160].

В нашем исследовании, согласно данным анамнеза, 25,9 % пациенток в лапароскопической группе и 50,0% в роботической имели репродуктивные планы, при этом значительная их часть пациенток имели трудности с реализацией детородной функции ввиду длительного бесплодия. В лапароскопической группе 50% пациенток имели первичное бесплодие и 20% вторичное, а в роботической группе 63,6% и 18,2% соответственно. Средняя продолжительность бесплодия в обеих группах составила около 5 лет ($p = 0,962$). Перед оперативным лечением пациентки, планирующие беременность, обязательно сдавали Антимюллеров гормон (АМГ) с целью оценки овариального резерва и определения дальнейшей маршрутизации пациентки – ожидание наступления спонтанной беременности или достижение беременности при помощи ВРТ в послеоперационном периоде.

В лапароскопической группе общая частота наступления беременности спонтанным путем составила 16 (33,3%) и 13 (30,2%) в роботической группе ($p = 0,75$). Общая частота беременностей, достигнутых путем применения ВРТ в

лапароскопической группе составила 3 (6,3%) и 1 (2,3%) в роботической группе (p = 0,36).

В обеих группах часть пациенток, планирующих беременность, отказались от репродуктивных планов. Это объясняется прогрессирующим снижением овариального резерва в послеоперационном периоде, а также абсолютным трубным фактором бесплодия после хирургического лечения и отказом от ВРТ.
Одно оперативное лечение по поводу эндометриоза в анамнезе имели 37,3% пациенток лапароскопической и 36,4% роботической группы, два оперативных вмешательства по поводу эндометриоза 14,3% пациенток в лапароскопической группе и 13,6% в роботической группе. Подавляющей части пациенток проводилось вмешательство именно на придатках по поводу эндометриоидных кист яичников. В связи с чем уже исходные показатели Антимюллерова гормона были низкие. Средний показатель АМГ в лапароскопической группе составил 2,37 (2,62) нг/мл и был тождествен показателю АМГ в роботической группе - 1,33 (1,17) нг/мл (p = 0,069).

В ходе оперативного лечения всем пациенткам с репродуктивными планами, помимо удаления очагов эндометриоза, проводилась ревизия придатков на предмет патологии и оценка проходимости маточных труб. Проведенные объемы вмешательств на придатках были идентичны в обеих группах. Несмотря на обширный спаечный процесс, маточные трубы были проходимы у 15,6% пациенток в лапароскопической группе и 27,3% в роботической. Однако в большей части пациенток была выполнена именно двусторонняя сальпингэктомия – 13% в лапароскопической группе и 6,8% в роботической группе. Наиболее частым вмешательством на яичники являлся двусторонний «stripping» кист яичников: 23,4 % в лапароскопической группе и 22,7% в роботической группе.

Вышеописанные данные у ряда пациенток являлись показанием к достижению беременности путем вспомогательных репродуктивных технологий. Однако не все пациентки отказались от реализации детородной функции ввиду необходимости реабилитационного периода после хирургического лечения, неготовности достижения беременности путем вспомогательных репродуктивных

технологий, в особенности, к использованию донорской яйцеклетки в связи с послеоперационным снижением овариального резерва.

Ряд исследований были сосредоточен на послеоперационных исходах фертильности у женщин, которых лечили по поводу колоректального эндометриоза. В обзоре J. Cohen пациентки с поражением кишечника, которым проводилась исключительно колоректальная резекция (n = 1320), имели послеоперационные показатели естественного зачатия и общего зачатия 28,6% и 46,9% соответственно [160]. В проспективном исследовании C. Meuleman послеоперационные показатели естественного зачатия и зачатия, достигнутого при помощи ВРТ составили 24% (13/54) и 26% (14/54) [159]. H. Roman и др. заявляют, что в результате их исследований 74,5% беременностей произошли в течение первых 3 лет после операции [158].

Эти результаты следует сравнивать с показателями беременности у женщин, которым проводилось ЭКО до оперативного лечения по поводу колоректального эндометриоза. ЭКО часто рекомендуется вместо хирургического вмешательства, особенно при риске нарушения овариального резерва и негативного воздействия потенциальных послеоперационных осложнений. В многоцентровом исследовании, в котором приняли участие 75 пациенток с колоректальным эндометриозом, совокупная частота наступления беременности после трех циклов ЭКО была оценена в 68,6% [162]. Результаты выше были у женщин с нормальными значениями АМГ (62,7%) и без аденомиоза (28%). У 68% женщин были эндометриомы яичников. Несмотря на высокие показатели, только 32 пациента действительно смогли зачать во время наблюдения (42,7%) [162]. Другое исследование показало, что при ЭКО частота наступления беременности у пациенток с колоректальным эндометриозом, затрагивающим прямую кишку, была сопоставима с частотой у пациенток с трубным или мужским бесплодием [163].

Наши данные по частоте наступления беременности спонтанным путем сопоставимы с данными мировой литературы. Низкая частота наступления беременности путем ВРТ в нашем исследовании связана надеждой пациенток достижения беременности естественным путем после хирургического

восстановления анатомии органов малого таза, неудачными попытками ЭКО после хирургического лечения, отказом от донорской яйцеклетки ввиду низкого овариального резерва, а также страхом рецидива колоректального эндометриоза вследствие гормональной нагрузки, получаемой в ходе ЭКО.

ВЫВОДЫ

1. Широкое внедрение NOSE технологии при проведении робот-ассистированной и лапароскопической колоректальной резекции за счет исключения экстраабдоминального этапа операции сокращает общую продолжительность хирургического пособия с 160,34 (51,73) до 116,82 (57,24) минут в лапароскопической группе и с 174,53 (35,32) до 166,0 (26,65)) минут в роботической, элиминирует осложнения, связанные с минилапаротомным размерозом, имеет лучший косметический эффект.
2. Колоректальная резекция при эндометриозе приводит к значительному улучшению показателей качества жизни (с 34,1% на до оперативном этапе до 81,1% в отдаленном послеоперационном периоде в лапароскопической группе и с 30,8% до 87,0 % в роботической группе по вопроснику тазовой боли BSGE), уменьшению проктологических жалоб (с 30,7% на до оперативном этапе до 10,3 % в отдаленном послеоперационном периоде в лапароскопической группе и с 25,6% до 12,8% в роботической по балльной системе нарушения эвакуаторной функции кишечника KESS). Показатель качества жизни был лучше в роботической группе в процентном соотношении, несмотря на отсутствие статически значимой разницы между группами.
3. Робот-ассистированный и лапароскопический доступы являются безопасными методами лечения колоректального эндометриоза, позволяющими предупредить интраоперационные осложнения, снизить частоту послеоперационных осложнений до 5,2% в лапароскопической группе и 6,8 % в роботической.
4. Кумулятивная частота наступления беременности после колоректальной резекции составляет несколько выше 30 % (39,6% в лапароскопической группе и 32,5% в роботической) и не зависит от оперативного доступа.

ПРАКТИЧЕСКИЕ РЕКОМЕНДАЦИИ

1. Использование анкетирования пациенток на дооперационном этапе лечения помогает определить группу больных, нуждающихся в хирургическим лечении и определить объем планируемой операции, на основе систематизации жалоб, а также оценить влияние оперативного вмешательства на отдаленные хирургические результаты. Визуальная Аналоговая Шкала (ВАШ), а также вопросник Тазовой боли BSGE Pelvic Pain Questionnaire являются наиболее оптимальными, легкими в использовании, а также показательными при сравнении динамики состояния здоровья пациентки на до и послеоперационном этапах. Вопросник The Knowles-Eccersley-Scott Symptom (KESS) благодаря бальной оценке эвакуаторной функции кишечника позволяет определить эффективность хирургического лечения в отдалённом послеоперационном периоде.
2. У пациенток с подозрением на колоректальный эндометриоз на этапе определения хирургической тактики необходимо провести экспертное ультразвуковое исследование, магнитно-резонансную томографию, а также колоноскопию. Проведение вышеописанных диагностических процедур позволяет определить не только локализацию эндометриоидного поражения, протяженность инфильтрата и степень вовлечения слоев стенки кишки, но и подтвердить/исключить вовлечение правых отделов кишки, а также провести дифференциальную диагностику с другими заболеваниями желудочно-кишечного тракта. Проведение ультразвукового исследования и магнитно-резонансной томографии в условиях лечебных учреждений, нацеленных на «поиск» эндометриоза повышает эффективность исследования.
3. Применение единой системы классификации ENZIAN позволит картировать очаги поражения эндометриоза при проведении неинвазивной и инвазивной диагностики и привести к единому стандарту формирование заключения. Данная классификация позволяет специалистам говорить на «одном» языке,

а также сокращает время на интерпретацию протоколов проведенных диагностических методов исследования.

4. Показаниями к хирургическому лечению при колоректальном эндометриозе являются:
   - выраженный болевой синдром (≧ 7 баллов по ВАШ), наличие проктологических жалоб (запоры, лентовидный стул, дисхезия ≧ 7 баллов по ВАШ, гематохезия), бесплодие (неудачные попытки ЭКО в анамнезе).
   - характеристики эндометриоидного инфильтрата, по данным инструментальных методов диагностики: протяженность 3 и более см, глубина инвазии 7 и более мм и степень вовлечения окружности кишки 40 и более %.
   - сужение просвета кишечника по данным колоноскопии у бессимптомных пациенток с диагностированным колоректальным эндометриозом при лучевых и эндоскопических методах диагностики.
5. Наличие бессимптомных форм колоректального эндометриоза не является показанием к оперативному лечению. Рекомендуется динамическое наблюдение – проведение ультразвукового исследования 1 раз в 6 месяцев. Бессимптомный колоректальный эндометриоз не является противопоказанием к планированию беременности.
6. Пациенткам с колоректальным эндометриозом и бесплодием с низким овариальным резервом (менее 1,1 нг/мл), а также при сочетании колоректального эндометриоза с эндометриоидными кистами яичников без и с оперативным лечением в анамнезе по поводу эндометриоидных кист, показана консультация репродуктолога на этапе подготовки к операции с целью решения вопроса об этапности лечения бесплодия: проведение хирургического лечения или применения вспомогательных репродуктивных технологий как первого этапа лечения.
7. Хирургическое лечение пациенток с колоректальным эндометриозом рекомендуется проводить мультидисциплинарной бригадой, включающей

гинеколога-хирурга, колопроктолога в лечебных учреждениях 3 уровня или центрах по лечению эндометриоза.

8. Обязательным является подготовка кишечника к оперативному вмешательству. Рекомендуется соблюдение бесшлаковой диеты в течение 72 часов до операции, приёмом слабительного препарата за 24 часа до операции и проведением антибиотикопрофилактики за 30 минут до начала операции. При сужении просвета кишечника на 2/3 и более по данным колоноскопии с целью постепенного смягчения кишечного содержимого и его адекватной эвакуации необходимо дополнительное применение слабительных препаратов за 72 и 48 часов до операции (30мл сиропа лактулозы 667мг/мл). При планировании NOSE технологии колоректальной резекции пациенткам рекомендуется антибиотикопрофилактика за 48 и 24 часа до оперативного вмешательства с целью снижения патологенной кишечной бактериальной нагрузки. В качестве антибактериальных препаратов могут быть использованы: тинидазол + ципрофлоксацин 600мг + 500 мг по 1 таблетке 2 раза в сутки, рифаксимин по 200мг 2 раза в сутки за 72, 48 и 24 часа до операции.
9. Интраоперационно, помимо осмотра матки, придатков, ректосигмоидного отдела толстой кишки, обязательным является тщательная ревизия париетальной брюшины, органов брюшной полости и полости малого таза. Особое внимание необходимо направить на терминальный отдел подвздошной кишки, илеоцекальный угол, аппендикулярный отросток, купол слепой кишки, а также пузырно-маточную складку с целью исключения эндометриоза данных локализаций.
10. При выполнении колоректальной резекции при эндометриозе кишечника достаточно проведения «экономной» резекции, при котором отступ от границы поражения составляет не более 0,5-1 см в проксимальном и дистальном направлениях.

11. С целью ранней диагностики послеоперационных осложнений рекомендуется ежедневный мониторинг С-реактивный белок (СРБ), как предиктора внутрибрюшных септических осложнений после вмешательств на кишечнике. При нормальном течении послеоперационного периода СРБ повышается на вторые сутки послеоперационного периоде и далее постепенно снижается.
12. Критериями выписки после колоректальной резекции по поводу инфильтративного эндометриоза толстой кишки являются:
    - удовлетворительное общее состояние пациентки
    - регулярный стул и отхождение газов
    - тенденцию к снижению С-реактивного белка по данным анализов
    - адекватное мочеиспускание
13. В послеоперационном периоде целесообразно проведение гормональной терапии с целью профилактики рецидивирования колоректального эндометриоза до планирования беременности/менопаузы. Гормонотерапия подбирается индивидуально в зависимости от репродуктивных планов больной.

СПИСОК СОКРАЩЕНИЙ

Ls – лапароскопический доступ

RA - роботический доступ

AFS - Американское общество фертильности

ТМЭ - тотальная мезоректумэктомия

СПИСОК ЛИТЕРАТУРЫ

1. Гинекология: национальное руководство/под ред. В.И. Кулакова, И.Б. Манухина, Г.М. Савельевой. – М.: ГЭОТАР-Медиа, 2011. – 1088с.
2. Гинекология. Курс лекций: учебное пособие/под ред. А.Н. Стрижакова, А.И. Давыдова. – М.: ГЭОТАР-Медиа,2009. – 472с.
3. Линде В.А., Тарова Н.А. Эндометриозы. – М.: ГЭОТАР-Медиа, 2010. – 192.
4. Рухляда Н.Н. Диагностика и лечение манифестного аденомиоза. – СПб.: Элби-СПб, 2004. – 205с.
5. Баскаков В.П., Цвелев Ю.В., Кира Е.Ф. Диагностика и лечение эндометриоза на современном этапе: пособие для врачей. – СПб.: Нева-Люкс, 1998.- 33с.
6. Гинекология: руководство для врачей/ под ред. В.Н. Серова, Е.Ф. Кира. – М., 2008. – 840с.
7. Поликлиническая гинекология/под ред. В.П. Прилепской. – М.: МЕДпресс-информ, 2008. – 640с.
8. Mosbrucker C, Somani A, Dulemba J. Visualization of endometriosis: comparative study of 3-dimensional robotic and 2- dimensional laparoscopic endoscopes. J Robot Surg 2018;12(1):59e66.
9. Nezhat F, Sirota I. Perioperative outcomes of robotic assisted laparoscopic surgery versus conventional laparoscopy surgery for advanced-stage endometriosis. J Soc Laparoendosc Surg 2014;18(4):1e7.
10. Игенбаева Е.В., Узлова Т.В., Куренков Е.Л. Эндометриоз – вопросы прежние... // Современные проблемы науки и образования. — 2016. — No6. — С. 58—67. [Igenbaeva EV, Uzlova TV, Kurenkov EL. Endometrioz — voprosy prezhnie... Sovremennye problemy nauki i obrazovanija. 2016;(6):58-67. (In Russ.)].
11. BallaA,QuaresimaS,SubielaJ,ShalabyM,PatrellaG,SileraP.Outcomesafterrectosigmoidresectionforendometriosis:a systematic literature review. Int J Colorectal Dis 2018;33:835e47.

12. Pellegrino A, Damiani G, Trio C, Faccioli P, Croce P, Tagliabue F, et al. Robotic shaving technique in 25 patients affected by deep in!ltrating endometriosis of the rectovaginal space. J Minim Invasive Gynecol 2015;22(7):1287e92.
13. Siesto G, Ieda N, Rosati R, Vitobello D. Robotic surgery for deep endometriosis: a paradigm shift. Int J Med Robot Comput Assist Surg 2014;10:140e6.
14. Abrao MS, Petraglia F, Falcone T, Keckstein J, Osuga Y, Chapron C. Deep endometriosis in!ltrating the recto-sigmoid: critical factors to consider before management. Hum Reprod Update 2015;21(3):329e39.
15. Uy-Kroh J, Falcone T. Chapter 13: endometriosis of nongynecologic organs and extrapelvic sites. In: Hatch Kenneth D, editor. Operative techniques in gynecologic surgery. Wolters Kluwer; 2017. p. 267e94.
16. Nezhat C, Li A, Falik R, Copeland D, Razavi G. Expert Reviews Bowel endometriosis: diagnosis and management. Am J Obstet Gynecol 2018;218(6):549e62.
17. Meuleman C, Tomassetti C, D'Hoore A, Van Cleynenbreugel B, Penninckx F, Vergote I, et al. Surgical treatment of deeply in!ltrating endometriosis with colorectal involvement. Hum Reprod Update 2011 May 1;17(3):311e26.
18. Ярмолинская М.И., Айламазян Э.К. Генитальный эндометриоз. Различные грани проблемы. СПб.: Эко-Вектор; 2017. 615с.
19. Chapron C, Chopin N, Borghese B, Foulot H, Dousset B, Vacher-Lavenu MC, et al. Deeply infiltrating endometriosis: pathogenetic implications of the anatomical distribution. Human Reproduction. 2006;21(7):1839-45.
20. Narula N, Ngu S, Avula A, Mansour W, Chalhoub M. Left-sided Catamenial Pneumothorax: A Rare Clinical Entity. Cureus. 2018;10(5):e2567.
21. Pluchino N, Taylor HS. Endometriosis and Stem Cell Trafficking. Reproductive Sciences. 2016;23(12):1616-9.
22. Khan KN, Fujishita A, Koshiba A, Kuroboshi H, Mori T, Ogi H, et al. Biological differences between intrinsic and extrinsic adenomyosis with coexisting deep infiltrating endometriosis. Reproductive Biomedicine Online. 2019;39(2):343-53.

23. Chapron C, Tosti C, Marcellin L, Bourdon M, Lafay-Pillet MC, Millischer AE, et al. Relationship between the magnetic resonance imaging appearance of adenomyosis and endometriosis phenotypes. Human Reproduction. 2017;32(7):1393-401.
24. Gordts S, Koninckx P, Brosens I. Pathogenesis of deep endometriosis. Fertility and Sterility. 2017;108(6):872-85 e1.
25. Classification of endometriosis. The American Fertility Society. Fertil Steril. 1979; 32: 633- 634.
26. American Society for Reproductive. Revised American Society for Reproductive Medicine classification of endometriosis: 1996. Fertil Steril. 1997; 67(5): 817- 821.
27. Vercellini P, Fedele L, Aimi G, De Giorgi O, Consonni D, Crosignani PG. Reproductive performance, pain recurrence and disease relapse after conservative surgical treatment for endometriosis: the predictive value of the current classification system. Hum Reprod. 2006; 21: 2679- 2685.
28. Keckstein J, Ulrich U, Possover M, Schweppe KW. ENZIAN-Klassifikation der tief infiltrierenden Endometriose.[ENZIAN classification of deeply infiltrating endometriosis.], German. Zentralbl Gynäkol. 2003; 125: 291.
29. Di Paola V, Manfredi R, Castelli F, Negrelli R, Mehrabi S, Pozzi MR. Detection and localization of deep endometriosis by means of MRI and correlation with the ENZIAN score. Eur J Radiol. 2015; 84: 568- 574.
30. Montanari E, Dauser B, Keckstein J, Kirchner E, Nemeth Z, Hudelist G. Association between disease extent and pain symptoms in patients with deep infiltrating endometriosis. Reprod Biomed Online. 2019; 39: 845- 851.
31. Burla L, Scheiner D, Samartzis EP, et al. The ENZIAN score as a preoperative MRI-based classification instrument for deep infiltrating endometriosis. Arch Gynecol Obstet. 2019; 300: 109- 116.
32. Ulrich U, Buchweitz O, Greb R, et al. Interdisciplinary S2k guidelines for the diagnosis and treatment of endometriosis: short version - AWMF registry No. 015–045, August 2013. Geburtshilfe Frauenheilkd. 2013; 73: 890- 898.

33. Working group of ESGE E, WES, Keckstein J, Becker CM, et al. Recommendations for the surgical treatment of endometriosis. Part 2: deep endometriosis. Facts Views Vis Obgyn. 2019; 11: 269- 297.

34. Keckstein J, Saridogan E, Ulrich U A, Sillem M, Oppelt P et al. The #Enzian classification: A comprehensive non-invasive and surgical description system for endometriosis. 2021 Jul;100(7):1165-1175. doi: 10.1111/aogs.14099.Epub 2021 Mar 19.

35. Mauricio S. Abrao, Marina Paula Andres, Charles E. Miller, Julian A. Gingold et al. AAGL 2021 Endometriosis Classification: An Anatomy-based Surgical Complexity Score. 2021 Nov;28(11):1941-1950.e1. doi: 10.1016/j.jmig.2021.09.709. Epub 2021 Sep 25.

36. Pellegrino A, Damiani G, Trio C, Faccioli P, Croce P, Tagliabue F, et al. Robotic shaving technique in 25 patients affected by deep in!ltrating endometriosis of the rectovaginal space. J Minim Invasive Gynecol 2015;22(7):1287e92.

37. Habib N, Centini G, Lazzeri L, Amoruso N, El Khoury L, Zupi E, Afors K. Bowel Endometriosis: Current Perspectives on Diagnosis and Treatment. Int J Womens Health. 2020 Jan 29;12:35-47.

38. Moawad GN, Klebanoff JS, Habib N, Bendifallah S. Colorectal endometriosis: ample data without definitive recommendations. Facts Views Vis Obgyn. 2021 Mar 31;13(1):3-7.

39. Abrao MS, Surrey E, Gordon K, Snabes MC, Wang H, Ijacu H, Taylor HS. Reductions in endometriosis-associated pain among women treated with elagolix are consistent across a range of baseline characteristics reflective of real-world patients. BMC Womens Health. 2021 Jun 16;21(1):246.

40. Nisenblat V, Prentice L, Bossuyt PM, Farquhar C, Hull ML, Johnson N. Combination of the non-invasive tests for the diagnosis of endometriosis. Cochrane Database Syst Rev. 2016 Jul 13;7(7):CD012281.

41. Abrao MS, Gonçalves MO, Dias JA Jr, Podgaec S, Chamie LP, Blasbalg R. Comparison between clinical examination, transvaginal sonography and magnetic

resonance imaging for the diagnosis of deep endometriosis. Hum Reprod. 2007 Dec;22(12):3092-7.

42. Koninckx PR, Ussia A, Adamyan L, Wattiez A, Donnez J. Deep endometriosis: definition, diagnosis, and treatment. Fertil Steril. 2012 Sep;98(3):564-71.
43. Guerriero S, Ajossa S, Orozco R, Perniciano M, Jurado M, Melis GB, Alcazar JL. Accuracy of transvaginal ultrasound for diagnosis of deep endometriosis in the rectosigmoid: systematic review and meta-analysis. Ultrasound Obstet Gynecol. 2016 Mar;47(3):281-9.
44. Hudelist G, Tuttlies F, Rauter G, Pucher S, Keckstein J. Can transvaginal sonography predict infiltration depth in patients with deep infiltrating endometriosis of the rectum? Hum Reprod. 2009 May;24(5):1012-7. \
45. Belghiti J, Thomassin-Naggara I, Zacharopoulou C, Zilberman S, Jarboui L, Bazot M, Ballester M, Daraï E. Contribution of Computed Tomography Enema and Magnetic Resonance Imaging to Diagnose Multifocal and Multicentric Bowel Lesions in Patients With Colorectal Endometriosis. J Minim Invasive Gynecol. 2015 Jul-Aug;22(5):776-84.
46. Holland TK, Cutner A, Saridogan E, Mavrelos D, Pateman K, Jurkovic D. Ultrasound mapping of pelvic endometriosis: does the location and number of lesions affect the diagnostic accuracy? A multicentre diagnostic accuracy study. BMC Womens Health. 2013 Oct 29;13:43.
47. Bauşic A, Coroleucă C, Coroleucă C, Comandaşu D, Matasariu R, Manu A, Frîncu F, Mehedinţu C, Brătilă E. Transvaginal Ultrasound vs. Magnetic Resonance Imaging (MRI) Value in Endometriosis Diagnosis. Diagnostics (Basel). 2022 Jul 21;12(7):1767.
48. Manti F, Battaglia C, Bruno I, Ammendola M, Navarra G, Currò G, Laganà D. The Role of Magnetic Resonance Imaging in the Planning of Surgical Treatment of Deep Pelvic Endometriosis. Front Surg. 2022 Jun 28;9:944399.
49. Manganaro L, Vittori G, Vinci V, Fierro F, Tomei A, Lodise P, Sollazzo P, Sergi ME, Bernardo S, Ballesio L, Marini M, Porpora MG. Beyond laparoscopy: 3-T

magnetic resonance imaging in the evaluation of posterior cul-de-sac obliteration. Magn Reson Imaging. 2012 Dec;30(10):1432-8.

50. Nisenblat V, Bossuyt PM, Farquhar C, Johnson N, Hull ML. Imaging modalities for the non-invasive diagnosis of endometriosis. Cochrane Database Syst Rev. 2016 Feb 26;2(2):CD009591.
51. Zhang SY, Li J, Wang Q, Feng YL, Jiang QW, Jiang F, Fei GJ, Yao F, Zhu LM, Qian JM, Yang AM. [The colonoscopic characteristics of colorectal endometriosis: a single-centered retrospective study]. Zhonghua Nei Ke Za Zhi. 2018 Apr 1;57(4):275-278. Chinese.
52. Kim KJ, Jung SS, Yang SK, Yoon SM, Yang DH, Ye BD, Byeon JS, Myung SJ, Kim JH. Colonoscopic findings and histologic diagnostic yield of colorectal endometriosis. J Clin Gastroenterol. 2011 Jul;45(6):536-41.
53. Ferrero S, Remorgida V, Venturini PL. Current pharmacotherapy for endometriosis. Expert Opin Pharmacother. 2010;11(7):1123-34.
54. Vercellini P, Frattaruolo MP, Rosati R, Dridi D et al. Medical treatment or surgery for colorectal endometriosis? Results of a shared decision-making approach. Human Reproduction, pp. 1–10, 2017 doi:10.1093/humrep/dex364
55. Egekvist AG, Graumann O, Marinovskij E, Hansen MS, Forman A, Kesmodel US. Conservative treatment of rectosigmoid endometriosis: a prospective study. Acta Obstet Gynecol Scand 2019;1139e47. https://doi.org/10.1111/aogs.13619.
56. Arcoverde F, Andres MP, Souza CC, Neto JS, Abrão MS. Deep endometriosis: medical or surgical treatment? Minerva Obstet Gynecol. 2021 Jun;73(3):341-346. doi: 10.23736/S2724-606X.21.04705-5. PMID: 34008388.
57. Ferrero S, Camerini G, Ragni N, Menada MV, Venturini PL, Remorgida V. Triptorelin improves intestinal symptoms among patients with colorectal endometriosis. Int J Gynaecol Obstet. 2010;108(3):250-1.
58. Ferrero S, Camerini G, Ragni N, Venturini PL, Biscaldi E, Remorgida V. Norethisterone acetate in the treatment of colorectal endometriosis: a pilot study. Hum Reprod. 2010;25(1):94-100. 5.

59. Ferrero S, Camerini G, Ragni N, Venturini PL, Biscaldi E, Seracchioli R, et al. Letrozole and norethisterone acetate in colorectal endometriosis. Eur J Obstet Gynecol Reprod Biol. 2010;150(2):199-202.
60. Ferrero S, Leone Roberti Maggiore U, Scala C, Di Luca M, Venturini PL, Remorgida V. Changes in the size of rectovaginal endometriotic nodules infiltrating the rectum during hormonal therapies. Arch Gynecol Obstet. 2013;287(3):447-53.
61. Leone Roberti Maggiore U, Remorgida V, Scala C, Tafi E, Venturini PL, Ferrero S. Desogestrel-only contraceptive pill versus sequential contraceptive vaginal ring in the treatment of rectovaginal endometriosis infiltrating the rectum: a prospective open-label comparative study. Acta Obstet Gynecol Scand. 2014;93(3):239-47.
62. Ferrero S, Barra F, Leone Roberti Maggiore U. Current and Emerging Therapeutics for the Management of Endometriosis. Drugs. 2018;78(10):995-1012.
63. Wolthuis AM, Tomassetti C. Multidisciplinary laparoscopic treatment for bowel endometriosis. Best Pract Res Clin Gastroenterol. 2014;28(1):53-67
64. Nezhat C. Videolaseroscopy for the treatment of endometriosis. Poster session at the 41st annual meeting of the American Fertility Society, September 28 -October 2, 1985; Chicago, Illinois.
65. Nezhat C, Crowgey SR, Garrison CP. Surgical treatment of endometriosis via laser laparoscopy. Fertil Steril 1986;45:778–83.
66. Nezhat C, Nezhat F. Evaluation of safety of video laseroscopic treatment of bowel endometriosis. Paper presented at the 44th annual meeting of the American Fertility Society, October 8 -13, 1988; Atlanta, Georgia.
67. Donnez J, Squifflet J. Complications, pregnancy and recurrence in a prospective series of 500 patients operated on by the shaving technique for deep rectovaginal endometriotic nodules. Hum Reprod. 2010;25(8):1949-58.
68. Woods RJ, Heriot AG, Chen FC. Anterior rectal wall excision for endometriosis using the circular stapler. ANZ J Surg. 2003;73(8):647-8.

69. Remorgida V, Ragni N, Ferrero S, Anserini P, Torelli P, Fulcheri E. How complete is full thickness disc resection of bowel endometriotic lesions? A prospective surgical and histological study. Hum Reprod. 2005;20(8):2317-20.
70. Nezhat C, Li A, Falik R, Copeland D, Razavi G, Shakib A, et al. Bowel endometriosis: diagnosis and management. Am J Obstet Gynecol. 2018;218(6):549-62.
71. Ruffo G, Scopelliti F, Scioscia M, Ceccaroni M, Mainardi P, Minelli L. Laparoscopic colorectal resection for deep infiltrating endometriosis: analysis of 436 cases. // Surg Endosc 2010; 24:63–67.
72. Dousset B, Leconte M, Borghese B, Millischer AE, Roseau G, Arkwright S, Chapron C. Complete surgery for low rectal endometriosis: long-term results of a 100-case prospective study. // Ann Surg. 2010; 251:887–895.
73. Redwine DB, Sharpe DR. Laparoscopic segmental resection of the sigmoid colon for endometriosis. J Laparoendosc Surg. 1991;1(4):217-20.
74. Sharpe DR, Redwine DB. Laparoscopic segmental resection of the sigmoid and rectosigmoid colon for endometriosis. Surg Laparosc Endosc. 1992;2(2):120-4
75. Nezhat C, Nezhat F, Pennington E. Laparoscopic treatment of infiltrative rectosigmoid colon and rectovaginal septum endometriosis by the technique of videolaparoscopy and the CO2 laser. Br J Obstet Gynaecol. 1992;99(8):664-7.
76. Rampinelli F, Donarini P, Visenzi C, Ficarelli S, Ciravolo G. Surgical laparoscopic treatment of bowel endometriosis with transvaginal resection of the rectum using ultrasonically activated shears: a retrospective cohort study with description of technique. Arch Gynecol Obstet. 2018;297(4):985-8.
77. Fleisch MC, Hepp P, Kaleta T, Schulte Am Esch J, Rein D, Fehm T, et al. Feasibility and first long-term results after laparoscopic rectal segment resection and vaginal specimen retrieval for deep infiltrating endometriosis. Arch Gynecol Obstet. 2014;289(6):1241-7.
78. Ceccaroni M, Pontrelli G, Scioscia M, Ruffo G, Bruni F, Minelli L. Nerve-sparing laparoscopic radical excision of deep endometriosis with rectal and parametrial resection. J Minim Invasive Gynecol. 2010;17(1):14-5.

79. Ceccaroni M, Clarizia R, Bruni F, D'Urso E, Gagliardi ML, Roviglione G, et al. Nerve- sparing laparoscopic eradication of deep endometriosis with segmental rectal and parametrial resection: the Negrar method. A single-center, prospective, clinical trial. Surg Endosc. 2012;26(7):2029-45.
80. Ceccaroni M, Clarizia R, Roviglione G. Nerve-sparing Surgery for Deep Infiltrating Endometriosis: Laparoscopic Eradication of Deep Infiltrating Endometriosis with Rectal and Parametrial Resection According to the Negrar Method. J Minim Invasive Gynecol. 2020;27(2):263-4.
81. Yabuki Y, Asamoto A, Hoshiba T, Nishimoto H, Nishikawa Y, Nakajima T. Radical hysterectomy: An anatomic evaluation of parametrial dissection. Gynecol Oncol. 2000;77(1):155- 63.
82. Volpi E, Ferrero A, Sismondi P. Laparoscopic identification of pelvic nerves in patients with deep infiltrating endometriosis. Surg Endosc. 2004;18(7):1109-12.
83. Possover M, Quakernack J, Chiantera V. The LANN technique to reduce postoperative functional morbidity in laparoscopic radical pelvic surgery. J Am Coll Surg. 2005;201(6):913-7.
84. Ruffo G, Scopelliti F, Scioscia M, Ceccaroni M, Mainardi P, Minelli L. Laparoscopic colorectal resection for deep infiltrating endometriosis: analysis of 436 cases. Surg Endosc. 2010;24(1):63-7.
85. Kavallaris A, Banz C, Chalvatzas N, Hornemann A, Luedders D, Diedrich K, et al. Laparoscopic nerve-sparing surgery of deep infiltrating endometriosis: description of the technique and patients' outcome. Arch Gynecol Obstet. 2011;284(1):131-5.
86. Hudelist G, Aas-Eng MK, Birsan T, Berger F, Sevelda U, Kirchner L, et al. Pain and fertility outcomes of nerve-sparing, full-thickness disk or segmental bowel resection for deep infiltrating endometriosis-A prospective cohort study. Acta Obstet Gynecol Scand. 2018;97(12):1438-46.
87. Mangler M, Herbstleb J, Mechsner S, Bartley J, Schneider A, Kohler C. Long-term follow- up and recurrence rate after mesorectum-sparing bowel resection among women with rectovaginal endometriosis. Int J Gynaecol Obstet. 2014;125(3):266-9.

88. Raffaelli R, Garzon S, Baggio S, Genna M, Pomini P, Lagana AS, et al. Mesenteric vascular and nerve sparing surgery in laparoscopic segmental intestinal resection for deep infiltrating endometriosis. Eur J Obstet Gynecol Reprod Biol. 2018;231:214-9.
89. Ihedioha U., Mackay G., Leung E., Molloy R.G., O'Dwyer P.J. Laparoscopic colorectal resection does not reduce incisional hernia rates when compared with open colorectal resection // Surg Endosc. – 2008. – Vol. 22, No 3. – P. 689–92.
90. Sanchez J.E., Rasheid S.H., Krieger B.R., Frattini J.C., Marcet J.E. Laparoscopic-assisted transvaginal approach for sigmoidectomy and rectocolpopexy // JSLS. – 2009. – Vol. 13, No 2. – P. 217–20.
91. Lacy A.M., Delgado S., Rojas O.A., Almenara R., Blasi A., Llach J. MA-NOS radical sigmoidectomy: report of a transvaginal resection in the human // Surg Endosc. – 2008. – Vol. 22, No 7. – P. 1717–23.
92. Leung A.L., Cheung H.Y., Fok B.K., Chung C.C., Li M.K., Tang C.N. Prospective randomized trial of hybrid NOTES colectomy versus conventional laparoscopic colectomy for left-sided colonic tumors // World J Surg. – 2013. – Vol. 37, No 11. – P. 2678–82.
93. Stewert EA, Liau AS, Friedman AJ. Operative laparoscopy followed by colpotomy for resecting a colonic leiomyosarcoma: a case report. J Reprod Med. 1991;36(12):883–884.
94. Nezhat F. Laparoscopic segmental resection for infiltrating endometrio-sis of rectosigmoid colon: a preliminary report. Surg Laparosc Endosc Percutan Tech. 2001;11(1):67–68.
95. Wolthuis AM, de Buck van Overstraeten A, D'Hoore A. Laparoscopic natural orifice specimen
96. Bourdel N, Alves J, Pickering G, Ramilo I, Roman H, Canis M. Systematic review of endometriosis pain assessment: how to choose a scale? Hum Reprod Update. 2015 Jan-Feb;21(1):136-52.
97. Bailly E, Margulies AL, Letohic A, Fraleu-Louër B, Renouvel F, Panel P. Évolution des symptômes et de la qualité de vie des patientes après chirurgie de

l'endométriose digestive [Evolution of symptoms and quality of life of patients after surgery of digestive endometriosis]. Gynecol Obstet Fertil. 2013 Nov;41(11):627-34. French.

98. Brătilă E., Comandaşu D., Coroleucă C., Cîrstoiu M., Bohîlţea R., Mehedinţu C., Vlădăreanu S., Berceanu C. Gastrointestinal symptoms in endometriosis correlated with the disease stage. In: Dan L.D., editor. Proceedings of the 36th National Congress of Gastroenterology, Hepatology and Digestive Endoscopy; Cluj-Napoca, Romania. 8–11 June 2016; Bologna, Italy: Filodiritto Publisher; 2016. pp. 67–71.
99. Roman H., Darwish B., Bridoux V., Chati R., Kermiche S., Coget J., Huet E., Tuech J.J. Functional outcomes after disc excision in deep endometriosis of the rectum using transanal staplers: A series of 111 consecutive patients. Fertil. Steril. 2017;107:977–986.e2
100. Bastu, E., Celik, H.G., Kocyigit, Y. et al. Improvement in quality of life and pain scores after laparoscopic management of deep endometriosis: a retrospective cohort study. Arch Gynecol Obstet **302**, 165–172 (2020).
101. Riiskjær M, Forman A, Kesmodel US, Andersen LM, Ljungmann K, Seyer-Hansen M. Pelvic Pain and Quality of Life Before and After Laparoscopic Bowel Resection for Rectosigmoid Endometriosis: A Prospective, Observational Study. Dis Colon Rectum. 2018 Feb;61(2):221-229.
102. Ercoli A, D'asta M, Fagotti A, Fanfani F, Romano F, Baldazzi G, et al. Robotic treatment of colorectal endometriosis: technique, feasibility and short-term results. Hum Reprod 2012;27(3):722e6.
103. Siesto G, Ieda N, Rosati R, Vitobello D. Robotic surgery for deep endometriosis: a paradigm shift. Int J Med Robot Comput Assist Surg 2014;10:140e6.
104. BerlandaN,FrattaruoloMP,AimiG,FarellaM,BarbaraG,BuggioL,etal.'Money for nothing'.The role of robotic-assisted laparoscopy for the treatment of endometriosis. Reprod Biomed Online 2017;35(4):435e44.

105. Balla A, Quaresima S, Subiela JD, Shalaby M, Petrella G, Sileri P. Outcomes after rectosigmoid resection for endometriosis: a systematic literature review. Int J Colorectal Dis. 2018;33(7):835-47.

106. Lim PC, Kang E, Park do H. Robot-assisted total intracorporeal low anterior resection with primary anastomosis and radical dissection for treatment of stage IV endometriosis with bowel involvement: morbidity and its outcome. J Robot Surg. 2011;5(4):273-8.

107. Neme RM, Schraibman V, Okazaki S, Maccapani G, Chen WJ, Domit CD, et al. Deep infiltrating colorectal endometriosis treated with robotic-assisted rectosigmoidectomy. JSLS. 2013;17(2):227-34.

108. Vitobello D, Fattizzi N, Santoro G, Rosati R, Baldazzi G, Bulletti C, et al. Robotic surgery and standard laparoscopy: a surgical hybrid technique for use in colorectal endometriosis. J Obstet Gynaecol Res. 2013;39(1):217-22.

109. Cassini D, Cerullo G, Miccini M, Manoochehri F, Ercoli A, Baldazzi G. Robotic hybrid technique in rectal surgery for deep pelvic endometriosis. Surg Innov. 2014;21(1):52-8.

110. Gianardi D, Palmeri M, Morelli L. The use of da Vinci Xi and the increased surgeon's experience could change the perspective over the cost-benefit ratio of robot-assisted surgery. Updates Surg. 2019 Jun;71(2):399-400. doi: 10.1007/s13304-018-00617-w. Epub 2018 Dec 26. PMID: 30588566.

111. Chan MY, Foo CC,Tung J, Poon C, Law WL. Laparoscopic colorectal resections with and without routine mechanical bowel preparation: a comparative study. Annu Med Surg 2016;9:72e6.

112. Güenaga KF, Matos D, Wille-Jorgensen P. Mechanical bowel preparation for elective colorectal surgery. Cochrane Data- base Syst Rev 2011;9.

113. Midura E, Jung A, Hanseman D, Dhar V, Shah S, Rafferty J, et al. Combination oral and mechanical bowel preparations decreases complications in both right and left colectomy. Surgery 2018;163(3):528e34.

114. Falcone T, Kraft H. Chapter2: basic Equipmentand Setup for Robotic-Assisted Laparoscopic Surgery Using the Intuitive da Vinci Si Robot. In: Hatch Kenneth D, editor. Operative techniques in gynecologic surgery. Wolters Kluwer; 2017. p. 5e11.
115. Moon AS, Garofalo J, Koirala P, Vu ML, Chuang L. Robotic surgery in gynecology. Surg Clin 2020;100(2):445e60.
116. Scattarelli A, Carriou M, Boulet L, Chati R, Coget J, Bridoux V, Tuech J- J, Roman H. C-reactive protein assessment to predict early septic complications after laparoscopic bowel resection for endometriosis: a diagnostic study. // BJOG. 2019 Aug;126(9):1176-1182. doi: 10.1111/14710528.15812
117. Koninckx PR, Ussia A, Adamyan L, Wattiez A, Donnez J. Deep endometriosis: definition, diagnosis, and treatment. Fertil Steril. 2012; **98**: 564- 571.
118. Mabrouk M, Montanari G, Di Donato N, et al. What is the impact on sexual function of laparoscopic treatment and subsequent combined oral contraceptive therapy in women with deep infiltrating endometriosis? J Sex Med. 2012; **9**: 770- 778.
119. Neme RM, Schraibman V, Okazaki S, et al. Deep infiltrating colorectal endometriosis treated with robotic-assisted rectosigmoidectomy. JSLS. 2013; **17**: 227- 234.
120. Seracchioli R, Mabrouk M, Guerrini M, et al. Dyschezia and posterior deep infiltrating endometriosis: analysis of 360 cases. J Minim Invasive Gynecol. 2008; **15**: 695- 699.
121. Spagnolo E, Zannoni L, Raimondo D, et al. Urodynamic evaluation and anorectal manometry pre- and post-operative bowel shaving surgical procedure for posterior deep infiltrating endometriosis: a pilot study. J Minim Invasive Gynecol. 2014; **21**: 1080- 1085.
122. Ceccaroni M, Roviglione G, Mautone D, Clarizia R. Anatomical Landmarks in Deep Endometriosis Surgery. // Minim Invasive Gynecology. 2018. Springer, 45-59.
123. de Paula AM, Borrelli GM, Kho RM, Abrão MS. The current management of deep endometriosis: a systematic review. Minerva Ginecol. 2017; **69**: 587- 596.

124. Hur C, Falcone T. Robotic treatment of bowel endometriosis. Best Pract Res Clin Obstet Gynaecol. 2021 Mar;71:129-143. doi: 10.1016/j.bpobgyn.2020.05.012. Epub 2020 Jun 12. PMID: 32684433.

125. Abo C, Roman H, Bridoux V, et al. Chirurgie de l'endométriose profonde par cœlioscopie avec assistance robotique: expérience de 3 ans. J Gynecol Obstet Hum Reprod. 2017; **46**(1): 9- 18.

126. Ercoli A, Bassi E, Ferrari S, et al. Robotic-assisted conservative excision of retrocervical-rectal deep infiltrating endometriosis: a case series. J Minim Invasive Gynecol. 2017; **24**: 863- 868.

127. Graham A, Chen S, Skancke M, Moawad G, Obias V. A review of deep infiltrative colorectal endometriosis treated robotically at a single institution. Int J Med Robot Comput Assist Surg. 2019; **15**: 1- 5.

128. Soto E, Luu TH, Liu X, Magrina JF, Wasson MN, Einarsson JI, Cohen SL, Falcone T. Laparoscopy vs. Robotic Surgery for Endometriosis (LAROSE): a multicenter, randomized, controlled trial. Fertil Steril. 2017 Apr;107(4):996-1002.e3. doi: 10.1016/j.fertnstert.2016.12.033. Epub 2017 Feb 24. PMID: 28238489.

129. Hiltunen J, Eloranta ML, Lindgren A, Keski-Nisula L, Anttila M, Sallinen H. Robotic-assisted laparoscopy is a feasible method for resection of deep infiltrating endometriosis, especially in the rectosigmoid area. J Int Med Res. 2021 Aug;49(8):3000605211032788. doi: 10.1177/03000605211032788. PMID: 34407685; PMCID: PMC8381426.

130. Restaino S, Mereu L, Finelli A, et al. Robotic surgery vs laparoscopic surgery in patients with diagnosis of endometriosis: a systematic review and meta-analysis. J Robot Surg. 2020; **14**: 687- 694.

131. Magrina JF, Espada M, Kho RM, Cetta R, Chang YHH, Magtibay PM. Surgical excision of advanced endometriosis: perioperative outcomes and impacting factors. J Minim Invasive Gynecol. 2015; **22**: 944- 950.

132. Collinet P, Leguevaque P, Neme RM, et al. Robot-assisted laparoscopy for deep infiltrating endometriosis: International multicentric retrospective study. Surg Endosc. 2014; **28**: 2474- 2479.

133. Le Gac M, Ferrier C, Touboul C, et al. Comparison of robotic versus conventional laparoscopy for the treatment of colorectal endometriosis: pilot study of an expert center. J Gynecol Obstet Hum Reprod. 2020; **49**(10): 101885.

134. Oliveira MA, Pereira TR, Gilbert A, Tulandi T, de Oliveira HC, De Wilde RL. Bowel complications in endometriosis surgery. Best Pract Res Clin Obstet Gynaecol. 2016 Aug;35:51-62. doi: 10.1016/j.bpobgyn.2015.11.002. Epub 2015 Nov 14. PMID: 26694586.

135. De Cicco C, Corona R, Schonman R, Mailova K, Ussia A, Koninckx P. Bowel resection for deep endometriosis: a systematic review. BJOG. 2011 Feb;118(3):285-91. doi: 10.1111/j.1471-0528.2010.02744.x. Epub 2010 Oct 13.

136. Restaino S, Mereu L, Finelli A, et al. Robotic surgery vs laparoscopic surgery in patients with diagnosis of endometriosis: a systematic review and meta-analysis. J Robot Surg. 2020; **14**: 687- 694.

137. Raimondo D, Alboni C, Orsini B, Aru AC, Farulla A, Maletta M, Arena A, Del Forno S, Sampogna V, Mastronardi M, Petrillo M, Seracchioli R. Comparison of perioperative outcomes between standard laparoscopic and robot-assisted approach in patients with rectosigmoid endometriosis. Acta Obstet Gynecol Scand. 2021 Sep;100(9):1740-1746. doi: 10.1111/aogs.14170. Epub 2021 Jun 10.

138. Pedersen T, Roikjær O, Jess P. Increased levels of C-reactive protein and leukocyte count are poor predictors of anastomotic leakage following laparoscopic colorectal resection. Dan Med J. 2012 Dec;59(12):A4552.

139. Kørner H, Nielsen HJ, Søreide JA, Nedrebø BS, Søreide K, Knapp JC. Diagnostic accuracy of C-reactive protein for intraabdominal infections after colorectal resections. J Gastrointest Surg. 2009 Sep;13(9):1599-606.

140. Lagoutte N, Facy O, Ravoire A, Chalumeau C, Jonval L, Rat P , et al. C-reactive protein and procalcitonin for the early detection of anastomotic leakage after elective colorectal surgery: pilot study in 100 patients. J Visc Surg. 2012 Oct;149(5):e345-9.

141. Garry R (2004) The effectiveness of laparoscopic excision of endometriosis. Curr Opin Obstet Gynecol 16(4):299–303

142. Vercellini P, Buggio L, Somigliana E (2017) Role of medical therapy in the management of deep rectovaginal endometriosis. Fertil Steril 108(6):913–930
143. Roman H, Bubenheim M, Huet E et al (2018) Conservative sur- gery versus colorectal resection in deep endometriosis infiltrating the rectum: a randomized trial. Human Reprod. 33(1):47–57
144. Nezhat C, Nezhat F, Ambroze W et al (1993) Laparoscopic repair of small bowel and colon. A report of 26 cases. Surg Endosc. 7(2):88–89
145. Berlanda N, Somigliana E, Frattaruolo MP et al (2017) Surgery versus hormonal therapy for deep endometriosis: is it a choice of the physician? Eur J Obstet Gynecol Reprod Biol 209:67–71
146. Bassi MA, Podgaec S, Dias JA Jr et al (2011) Quality of life after segmental resection of the rectosigmoid by laparoscopy in patients with deep infiltrating endometriosis with bowel involvement. J Minim Invasive Gynecol 18(6):730–733
147. Meuleman C., Tomassetti C., Wolthuis A., Van Cleynenbreugel B., Laenen A., Penninckx F., Vergote I., D'Hoore A., D'Hooghe T. Clinical outcome after radical excision of moderate-severe endometriosis with or without bowel resection and reanastomosis: A prospective cohort study. Ann. Surg. 2014;259:522–531. doi: 10.1097/SLA.0b013e31828dfc5c.
148. Bailly E., Margulies A.L., Letohic A., Fraleu-Louër B., Renouvel F., Panel P. Évolution des symptômes et de la qualité de vie des patientes après chirurgie de l'endométriose digestive [Evolution of symptoms and quality of life of patients after surgery of digestive endometriosis] Gynecol. Obstet. Fertil. 2013;41:627–634. doi: 10.1016/j.gyobfe.2013.09.010.
149. Brătilă E., Comandașu D., Coroleucă C., Cîrstoiu M., Bohîlţea R., Mehedinţu C., Vlădăreanu S., Berceanu C. Gastrointestinal symptoms in endometriosis correlated with the disease stage. In: Dan L.D., editor. Proceedings of the 36th National Congress of Gastroenterology, Hepatology and Digestive Endoscopy; Cluj-Napoca, Romania. 8–11 June 2016; Bologna, Italy: Filodiritto Publisher; 2016. pp. 67–71.
150. Roman H., Ness J., Suciu N., Bridoux V., Gourcerol G., Leroi A.M., Tuech J.J., Ducrotté P., Savoye-Collet C., Savoye G. Are digestive symptoms in women

presenting with pelvic endometriosis specific to lesion localizations? A preliminary prospective study. Hum. Reprod. 2012;27:3440–3449. doi: 10.1093/humrep/des322.

151. Donnez O., Roman H. Choosing the right surgical technique for deep endometriosis: Shaving, disc excision, or bowel resection? Fertil. Steril. 2017;108:931–942. doi: 10.1016/j.fertnstert.2017.09.006.
152. Afors K., Centini G., Fernandes R., Murtada R., Zupi E., Akladios C., Wattiez A. Segmental and Discoid Resection are Preferential to Bowel Shaving for Medium-Term Symptomatic Relief in Patients With Bowel Endometriosis. J. Minim. Invasive Gynecol. 2016;23:1123–1129. doi: 10.1016/j.jmig.2016.08.813.
153. Altman D.G., Bland J.M. Statistics notes: Cronbach's alpha. BMJ. 1997;314:572. doi: 10.1136/bmj.314.7080.572.
154. Dunselman GA, Vermeulen N, Becker C, Calhaz-Jorge C, D'Hooghe T, De Bie B, Heikinheimo O, Horne AW, Kiesel L, Nap A et al.. ESHRE guideline: management of women with endometriosis. Hum Reprod 2014;29:400–412.
155. Bianchi PH, Pereira RM, Zanatta A, Alegretti JR, Motta EL, Serafini PC. Extensive excision of deep infiltrative endometriosis before in vitro fertilization significantly improves pregnancy rates. J Minim Invasive Gynecol 2009;16:174–180.
156. Ballester M, Roman H, Mathieu E, Touleimat S, Belghiti J, Darai E. Prior colorectal surgery for endometrosis-associated infertility improves ICSI-IVF outcomes: results from two expert centres. Eur J Obstet Gynecol Reprod Biol 2017;209:95–99.
157. Bendifallah S, Roman H, Mathieu d'Argent E, Touleimat S, Cohen J, Darai E, Ballester M. Colorectal endometriosis-associated infertility: should surgery precede ART? Fertil Steril2017;108:525–531.e4. In press.
158. Roman H, Quibel S, Auber M, Muszynski H, Huet E, Marpeau L, Tuech JJ. Recurrences and fertility after endometrioma ablation in women with and without colorectal endometriosis: a prospective cohort study. Hum Reprod2015;30:558–568.

159. Iversen ML, Seyer-Hansen M, Forman A. Does surgery for deep infiltrating bowel endometriosis improve fertility? A systematic review. Acta Obstet Gynecol Scand 2017;96:688–693.

160. Cohen J, Thomin A, Mathieu d'Argent E, Laas E, Canlorbe G, Zilberman S, Belghiti J, Thomassin-Naggara I, Bazot M, Ballester M et al.. Fertility before and after surgery for deep infiltrating endometriosis with and without bowel involvement: a literature review. Minerva Ginecol2014;66:575–587.

161. Meuleman C, Tomassetti C, Wolthuis A, Van Cleynenbreugel B, Laenen A, Penninckx F, Vergote I, D'Hoore A, D'Hooghe T. Clinical outcome after radical excision of moderate-severe endometriosis with or without bowel resection and reanastomosis. A prospective cohort study. Ann Surg 2014;259:522–531.

162. Ballester M, Mathieu d'Argent E, Morcel K, Belaisch-Allart J, Nisolle M, Dara E. Cumulative pregnancy rate after ICSI-IVF in patients with colorectal endometriosis: results of a multicentre study. Hum Reprod 2012;27:1043–1049.

163. Mathieu d'Argent E, Coutant C, Ballester M, Dessolle L, Bazot M, Antoine JM, Daraï E. Results of first in vitro fertilization cycle in women with colorectal endometriosis compared with those with tubal or male factor infertility. Fertil Steril 2010;94:2441–2443.

Приложение №1.

Вопросник Тазовой боли BSGE Pelvic Pain Questionnaire

1-ый оценка блок направлен на оценку болевого синдрома по 10-ти балльной шкале по основным жалобам

Испытываете ли вы боль перед началом менструации? Да ☐ Нет ☐ Нет менструаций ☐									
Почти не испытываю.									Испытываю сильную боль.
1	2	3	4	5	6	7	8	9	10

Испытываете ли вы боль во время менструации? Да ☐ Нет ☐ Нет менструаций ☐									
Почти не испытываю.									Испытываю сильную боль.
1	2	3	4	5	6	7	8	9	10

Испытываете ли вы боли, не связанные с менструальным циклом (на протяжении цикла)? Да ☐ Нет ☐ Нет менструаций ☐									
Почти не испытываю.									Испытываю сильную боль.
1	2	3	4	5	6	7	8	9	10

Испытываете ли вы боль во время полового акта? Да ☐ Нет ☐ Нет сексуальной активности ☐									
Почти не испытываю.									Испытываю сильную боль.
1	2	3	4	5	6	7	8	9	10

Испытываете ли вы боль во время дефекации во время менструации? Да ☐ Нет ☐ Нет менструаций ☐									
Почти не испытываю.									Испытываю сильную боль.
1	2	3	4	5	6	7	8	9	10

Испытываете ли вы боль во время дефекации вне менструации? Да ☐ Нет ☐ Затрудняюсь ответить ☐									
Почти не испытываю.									Испытываю сильную боль.
1	2	3	4	5	6	7	8	9	10

Испытываете ли вы боль в пояснице? Да ☐ Нет ☐ Затрудняюсь ответить ☐									
Почти не испытываю.									Испытываю сильную боль.
1	2	3	4	5	6	7	8	9	10

Испытываете ли вы боль при мочеиспускании? Да ☐ Нет ☐ Затрудняюсь ответить ☐									
Почти не испытываю.									Испытываю сильную боль.
1	2	3	4	5	6	7	8	9	10

Испытываете ли вы затруднения при мочеиспускании? Да ☐ Нет ☐ Затрудняюсь ответить ☐									
Почти не испытываю									Испытываю значительные затруднения
1	2	3	4	5	6	7	8	9	10

2-ой блок включает проктологические жалобы

Бывают ли у Вас необходимость в частом опорожнении кишечника?

Никогда ☐ Редко ☐ Периодически ☐ Часто ☐ Постоянно ☐ N/A ☐

Бывает ли у Вас непреодолимое желание дефекации?

Никогда ☐ Редко ☐ Периодически ☐ Часто ☐ Постоянно ☐ N/A ☐

Бывают ли у Вас ощущение неполного опорожнения кишечника?

Никогда ☐ Редко ☐ Периодически ☐ Часто ☐ Постоянно ☐ N/A ☐

Бывают ли у Вас запоры?

Никогда ☐ Редко ☐ Периодически ☐ Часто ☐ Постоянно ☐ N/A ☐

Бывает ли у Вас кровь в стуле во время менструаций?

Никогда ☐ Редко ☐ Периодически ☐ Часто ☐ Постоянно ☐

У меня не бывает менструаций ☐

*Примечание: отмечайте ответ «N/A», при наличии стомы.

3-ий блок - применение гормонотерапии до настоящего времени

Принимаете ли вы в настоящее время следующие препараты?

Оральные контрацептивы	ДА ☐	НЕТ ☐
Внутриматочная спираль Мирена	ДА ☐	НЕТ ☐
Агонисты гонадотропин рилизинг-гормона *(Госерелин, Бусерелин, Лейпрорелин)*	ДА ☐	НЕТ ☐
Агонисты гонадотропин рилизинг-гормона + эстрогены	ДА ☐	НЕТ ☐
Прогестагены *(Примолют, Дюфастон, Провера)*	ДА ☐	НЕТ ☐
Ингибиторы ароматазы	ДА ☐	НЕТ ☐
Заместительная гормональная терапия	ДА ☐	НЕТ ☐

4-ый блок включает вопросы о репродуктивной функции

Планируете ли вы беременность в настоящее время? ДА ☐ НЕТ ☐

ЕСЛИ ВАШ ОТВЕТ «ДА»:

Планируете ли вы беременность в течение менее 18 месяцев?

ДА ☐ НЕТ ☐

Планируете ли вы беременность в течение более 18 месяцев?

ДА ☐ НЕТ ☐

Вы беременны в данный момент?

ДА ☐ НЕТ ☐

5-ый блок вопросов - прием анальгетических препаратов

Парацетамол ДА ☐ НЕТ ☐

Нестероидные противовоспалительные препараты ДА ☐ НЕТ ☐

(*Диклофенак, Ибупрофен)*

Опиоидные анальгетики ДА ☐ НЕТ ☐

Трамадол, Дигидрокодеин

6-ый блок содержит вопросы оперативного лечения на органаз малого таза в анамнезе

Были и у вас ранее оперативные вмешательства по поводу эндометриоза?

ДА ☐ НЕТ ☐

Было ли у вас удаление яичника? ДА ☐ НЕТ ☐

Было ли у вас удаление обоих яичников? ДА ☐ НЕТ ☐

Была ли у вас гистерэктомия? ДА ☐ НЕТ ☐

7-ой блок включает вопросы общего состоянии здоровья пациентки

Следующие вопросы оценивают состояние здоровья пациентки в целом на настоящий момент. Оценка состояния здоровья производилась по

нижепредложенной шкале. Наилучшее состояние здоровья, которое можно себе представить, обозначается 100, а наихудшее - 0.

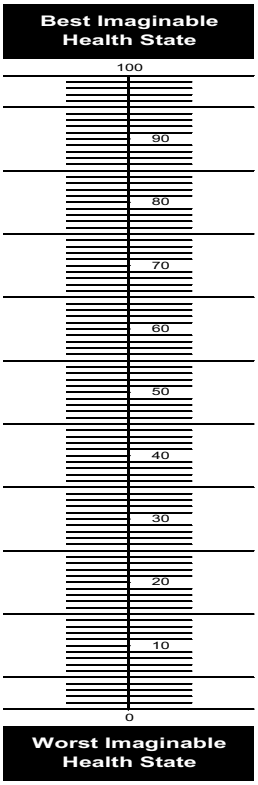

8-ой блок заключает утверждения, лучше всего описывающие состояние здоровья пациента на сегодняшний день

Обычная ежедневная активность (работа, учеба, работа по дому, семья, досуг)

У меня нет проблем с выполнением привычной деятельности ☐

У меня есть некоторые трудности с выполнением привычной деятельности ☐

Я не могу выполнять привычную деятельность

☐

Боль/ дискомфорт

Я не испытываю боль и/или дискомфорт ☐

Я испытываю незначительную боль и/или дискомфорт ☐

Я испытываю выраженную боль и/или дискомфорт ☐

Тревога/депрессия

Я не испытываю тревогу и/или депрессию ☐

Я испытываю незначительную тревогу и/или депрессию ☐

Я испытываю выраженную тревогу и/или депрессию ☐

Движение

У меня нет проблем с ходьбой ☐

У меня есть некоторые трудности с ходьбой ☐

Я прикована к постели ☐

Самообслуживание

У меня нет проблем с самообслуживанием ☐

У меня есть некоторые трудности с принятием душа/ванны
или с тем, чтобы одеваться ☐

Я не могу самостоятельно принимать душ/ванну или одеваться ☐

Вопросник THE Knowles-Eccersley-Scott Symptom (KESS)

1. Длительность запоров:

0-18 месяцев - 0

18 месяцев – 5 лет 1

5-10 лет - 2

10-20 лет - 3

Более 20 лет/всю жизнь - 4

2. Применение слабительных:

Не применяю - 0

Короткий промежуток времени - 1

Регулярно, длительное время - 2

Применяю длительное время, неэффективно - 3

3. Частота дефекация

1-2 раза в 1-2 дня - 0

До 2 раз в неделю - 1

Менее 1 раза в неделю - 2

Менее 1 раза в 2 недели - 3

4. Ложные позывы к дефекации

Никогда/редко - 0

Иногда - 1

Обычно, регулярно - 2

Всегда - 3

5.Ощущение неполного опорожнения кишечника

Никогда - 0

Редко - 1

Иногда – 2

Регулярно – 3

Всегда - 4

6. Боль в животе при дефекации

Никогда - 0

Редко - 1

Иногда – 2

Регулярно – 3

Всегда - 4

7. Вздутие живота

Никогда – 0

Замечаемое только мной – 1

Замечаемое другими людьми – 2

Вызывает тошноту – 3

Вызывает рвоту – 4

8. Применение клизмы и/или слабительных

Никогда – 0

Редко – 1

Регулярно – 2

Опорожнение вручную редко – 3

Опорожнение вручную постоянно – 4

9. Время, занимаемое опорожнением кишечника

Менее 5 минут – 0

5-10 минут - 1

10-30 минут – 2

Более 30 минут – 3

10. Затруднения при дефекации

Никогда - 0

Редко - 1

Иногда – 2

Регулярно – 3

Всегда - 4

11. Консистенция стула

Мягкий/жидкий/нормальный – 0

Редко твердый – 1

Постоянно твердый 2

Постоянно твердый, иногда горошкообразный – 3